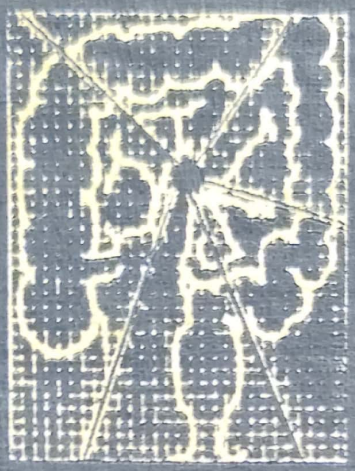

Scanned with OKEN Scanner

CHIRURGIA COLONULUI

Sub redacția
Prof. Dr. GEORGE IONESCU

EDITURA DACIA
CLUJ-NAPOCA 1984

Scanned with OKEN Scanner

COLABORATORI

Dr. AUREL ANDERCOU
Șef de lucrări, IMF Cluj-Napoca
Doctor în Științe Medicale
Medic primar chirurg
Clinica Chirurgicală II.

Dr. ADRIAN BLAJ
Asistent universitar, IMF Cluj-Napoca
Medic principal de specialitate
Clinica Chirurgicală I.

Dr. ALIN CUCU
Asistent universitar, IMF Cluj-Napoca
Medic principal de specialitate
Clinica Chirurgicală I.

Dr. SORIN IOANEȘ
Asistent universitar, IMF Cluj-Napoca
Doctor în Științe Medicale
Medic primar chirurg
Clinica Chirurgicală I.

Dr. GEORGE IONESCU
Profesor universitar, IMF Cluj-Napoca
Doctor în Științe Medicale
Medic primar gradul I.
Șeful Clinicii Chirurgicale I.

Dr. ARISTOTEL LAZĂR
Șef de lucrări, IMF Cluj-Napoca
Doctor în Științe Medicale
Medic primar chirurg
Clinica Chirurgicală I.

Dr. IOAN V. MIHUȚ
Asistent universitar, IMF Cluj-Napoca
Medic principal de specialitate
Clinica Chirurgicală I.

Dr. OVIDIU PERENI
Asistent universitar, IMF Cluj-Napoca
Doctor în Științe Medicale
Medic principal de specialitate
Clinica Chirurgicală I.

Dr. IUDITH SZABO
Șef de lucrări, IMF Cluj-Napoca
Doctor în Științe Medicale
Medic primar chirurg
Clinica Chirurgicală I.

Scanned with OKEN Scanner

PREFAȚĂ

Lucrarea CHIRURGIA COLONULUI pe care o oferim cititorilor s-a născut ca rod al activității unui colectiv al Clinicii Chirurgicale I din Cluj-Napoca, fiind materializarea unor asidue preocupări teoretice și practice de mai mulți ani. Deși în mod tradițional patologia colică este privită în unitate cu cea rectală, o serie de delimitări de ordin morfofuncțional, clinic și terapeutic impun actualmente o privire separată asupra celor două organe. Nevoia unei lucrări îndreptate cu precădere asupra afecțiunilor chirurgicale ale colonului, care ne-a oferit posibilitatea unei abordări mai consistente a patologiei acestui segment, constituie o primă motivație a elaborării prezentei cărți.

Întrucît serviciul Clinica Chirurgicală I. Cluj-Napoca în care își desfășoară activitatea autorii are și profil de urgență, cazuistica pe care se întemeiază experiența noastră s-a îmbogățit atît numeric cît și ca varietate, facilitînd o serie de acumulări faptice care au putut fi valorificate în lucrare.

Pe parcursul cărții sînt abordate o bună parte din problemele patologiei chirurgicale a colonului. Fără să-i conferim un caracter monografic, s-a preferat în elaborarea lucrării o abordare predominant pragmatică, răspunzînd prioritar nevoilor medicului practician, căruia îi oferim astfel o informație „trăită", trecută prin experiența autorilor și care conține în același timp și cele mai recente achiziții din literatură. Sub acest aspect, considerăm că lucrarea se adresează în primul rînd chirurgilor, dar și colegilor din alte specialități, cu precădere interniștilor, anesteziștilor și endoscopiștilor cu care colaborăm în investigarea și tratarea bolnavilor cu suferințe colice. Informații utile vor găsi și medicii generaliști precum și studenții care doresc să aprofundeze anumite aspecte ale patologiei colonului.

I s-a acordat importanța cuvenită cancerului colic, plecînd de la premisa că el reprezintă boala cu cea mai semnificativă evoluție și de cea mai mare actualitate. Dacă ar fi să menționăm doar beneficiile diagnostice aduse de endoscopie sau de metodele de screening precum și posibilitatea de a practica o chirurgie de anvergură legată direct de precocitatea diagnosticului cu intenție de radicalitate, sub scutul unei terapii intensive pre-, intra-, și postoperatoriu și avem suficiente argumente pentru extensiunea dată capitolului. Substanțiala scădere a mortali-

Scanned with OKEN Scanner

tății și creșterea duratei de supraviețuire (consemnate de toate statisticile mondiale și regăsite în experiența noastră), sînt temeiuri în plus care justifică importanța acordată problemelor cancerului colic. Conștienți că mai există încă un număr apreciabil de bolnavi care din diverse cauze sînt depistați tardiv, unii fiind aduși de urgență în fază de complicație, cînd resursele terapeutice rămîn limitate, pledăm și în lucrarea noastră pentru măsuri active de depistare precoce a cancerului colic.

În prezentarea subcapitolelor de tehnică chirurgicală s-a optat pentru acele procedee verificate de experiență, care dețin atributele de eficiență, siguranță și simplitate, susținîndu-le iconografic de cîte ori ni s-a părut necesar.

Așa cum s-a mai arătat, lucrarea este elaborată de către un colectiv de autori, fără ca aceasta să impieteze asupra caracterului său unitar care decurge din faptul că s-a avut în vedere conduita urmată de Clinica Chirurgicală I în principalele probleme abordate, obținută printr-o amplă și îndelungată experiență.

Conștienți de faptul că lucrarea este perfectibilă vom fi receptivi la sugestiile și observațiile cititorilor noștri.

Nu putem încheia fără a exprima profunda gratitudine Editurii Dacia din Cluj-Napoca și cu precădere directorului ei, Alexandru Căprariu, fără să-i uităm pe redactorul, Felicia Teodor, și pe tehnoredactorul, C. Rusu, pentru eforturile depuse ca rezultatele strădaniilor noastre să vadă lumina tiparului.

Un cald cuvînt de mulțumire maeștrilor tipografi de la Întreprinderea Poligrafică Cluj-Napoca, a căror pricepere este ilustrată și de lucrarea noastră.

GEORGE IONESCU

Scanned with OKEN Scanner

CUPRINS

Prefață 5

1. ANATOMIE CHIRURGICALĂ **(George Ionescu)** 11

1.1. Dispoziție anatomică 11
1.1.1. Segmentele mobile ale colonului 11
1.1.2. Segmentele fixe ale colonului 12
1.2. Configurație exterioară și structură 13
1.3. Vascularizația colonului 15
1.4. Inervația colonului 21

2. FIZIOLOGIA COLONULUI **(George Ionescu)** 24

2.1. Funcția valvulei ileocecale 24
2.2. Flora microbiană 25
2.3. Mișcările colonului 26
2.4. Tranzitul colic 28
2.5. Controlul nervos al motilității colice 29
2.6. Secreția colonului 30
2.7. Absorbția colonului 30

3. EXAMINAREA PARACLINICĂ A COLONULUI **(Alin Cucu)** 32

3.1. Teste screening — test hemocult 32
3.2. Examinări biologice 33
3.3. Examinări radiologice 34
3.4. Examinări endoscopice 43
3.5. Scintigrafia hepatică 50
3.6. Examenul cu ultrasunete. Echografia 50
3.7. Examenul histopatologic 50
3.8. Examinări pentru echilibrul general al bolnavului 52

4. PARTICULARITĂȚILE CHIRURGIEI COLICE **(Aristotel Lazăr)** 56

4.1. Particularități de vascularizație 56
4.2. Particularități de structură 57
4.3. Particularități de conținut 58
4.4. Particularități de risc 58
4.5. Particularitățile abordului 58
4.6. Particularitățile rezecției colice 59
4.7. Particularitățile anastomozei colice 60
4.8. Particularitățile drenajului în chirurgia colică 67
4.9. Particularitățile vindecării plăgilor operatorii 77

Scanned with OKEN Scanner

5. PREGĂTIREA PREOPERATORIE A COLONULUI (George Ioneseu) 83
5.1. Bacteoriologia intestinului 83
5.2. Dieta 84
5.3. Evacuarea intestinului 84
5.4. Tratamentul antimicrobian 86

6. TEHNICI OPERATORII ÎN CHIRURGIA COLONULUI (George Ioneseu) . . . 92
6.1. Căi de abord 92
6.2. Operaţii pe colon 93
6.2.1. Colostomia 93
6.2.2. Exteriorizarea 105
6.2.3. Derivaţii interne 105
6.2.4. Excluderi 107
6.2.5. Colectomii 108
6.2.6. Coloplastii 131
6.2.7. Sutura mecanică în chirurgia colonului 138

7. COMPLICAŢII ALE CHIRURGIEI COLICE (Aristotel Lazăr) 150
7.1. Şocul 150
7.2. Hemoragia 151
7.3. Ocluzia 152
7.4. Peritonita 153
7.5. Fistula colică 156
7.6. Complicaţii anastomotice 157
7.6.1. Obstrucţia 157
7.6.2. Hemoragia 158
7.6.3. Dehiscenţa anastomotică 158
7.6.4. Tratament 160
7.6.5. Prognostic 161

8. MEGACOLONUL (Aurel Andercou) 162
8.1. Boala Hirschsprung 162
8.2. Megacolonul prin alte anomalii ale plexurilor nervoase decît aganglionoze 173
8.3. Megacolonul idiopatic 173
8.4. Megacolonul secundar 175
8.5. Megacolonul toxic 175
8.6. Dolicocolonul 177

9. TRAUMATISMELE COLONULUI (Adrian Blaj) 181
9.1. Clasificare şi etiologie 181
9.2. Anatomie patologică 181
9.3. Fiziopatologie 182
9.4. Tabloul clinic 183
9.5. Examinări paraclinice 183
9.6. Diagnosticul 185
9.7. Tratament 186
9.8. Complicaţii 190

Scanned with OKEN Scanner

10. HEMORAGIA COLICĂ **(Aristotel Lazăr)** 193

10.1. Diagnosticul preliminar 193
10.2. Examinarea bolnavului 194
10.3. Diagnosticul final 194
10.4. Cauzele hemoragiei colice 194
10.5. Abordarea activă a hemoragiei colice 199

11. VOLVULUSUL COLIC **(Ioan V. Mihuț)** 203

11.1. Volvulusul sigmei 203
11.2. Volvulusul cecal 209
11.3. Tipuri rare de volvulus colic 212

12. COLITA ULCEROASĂ **(Aurel Andercou)** 215

12.1. Etiopatogenia 215
12.2. Anatomie patologică 217
12.3. Semnele clinice 218
12.4. Examinările paraclinice 219
12.5. Forme clinice 220
12.6. Complicații 221
12.7. Diagnosticul 222
12.8. Evoluția și prognosticul 225
12.9. Tratamentul 225

13. COLITA ISCHEMICĂ **(Sorin Ioaneș)** 235

14. BOALA CROHN A COLONULUI **(Sorin Ioaneș)** 247

15. BOALA DIVERTICULARĂ **(Judith Szabo)** 261

15.1. Boala diverticulară difuză 261
15.2. Diverticulul colonului drept 278

16. LEZIUNI PRECANCEROASE ALE COLONULUI **(Ovidiu Pereni)** 283

16.1. Anatomopatologia stărilor precanceroase ale colonului 283
16.2. Clinica și terapia stărilor precanceroase ale colonului 286
16.2.1. Polipul solitar al colonului 286
16.2.2. Adenomul vilos 290
16.2.3. Polipul vilo-glandular 292
16.2.4. Tratamentul chirurgical al leziunilor polipoase 293
16.2.5. Polipoza recto-colică familială 295
16.2.6. Alte sindroame ce cuprind asocierea unei polipoze rectocolice difuze 298

7. CANCERUL COLIC **(George Ionescu, Iudith Szabo)** 303

17.1. Epidemiologia cancerului de colon 303
17.2. Anatomie patologică. 314
17.3. Semne clinice 323

Scanned with OKEN Scanner

17.3.1. Cancerul colic necomplicat 323
17.3.2. Cancerul colic complicat 330
17.4. Diagnostic 335
17.5. Tratamentul chirurgical 339
17.5.1. Exereza chirurgicală 339
17.5.2. Exereza complementară 340
17.5.3. Prevenirea diseminării tumorale 341
17.5.4. Tratamentul cancerelor sincrone 341
17.5.5. Tratamentul cancerului colic metastazat 341
17.5.6. Tratamentul de urgență a cancerului colic 342
17.5.7. Operațiile paliative 346
17.5.8. Ingrijirile postoperatorii 346
17.5.9. Complicațiile postoperatorii 347
17.5.10. Recidiva cancerului colic 348
17.5.11. Cancerul colic metacron 349
17.5.12. Urmărirea bolnavilor cu cancer colic operat 349
17.6. Radioterapia în cancerul colic 350
17.7. Chimioterapia cancerului de colon 353
17.8. Tratamentul durerii în cancerul de colon 359
17.9. Prognosticul cancerului colic 361

18. AFECȚIUNI COLICE RARE 371

18.1. Sindromul Chilaiditi (Adrian Blaj) 371
18.2. Alte afecțiuni colice rare (Aristotel Lazăr) 375

Index 384

1. ANATOMIE CHIRURGICALĂ

Colonul este segmentul tubului digestiv care continuă intestinul subțire și se întinde de la valvula ileo-cecală pînă la rect. Dispoziția sa pe peretele abdominal posterior descrie cadrul colic în interiorul căruia se află intestinul mezenterial. Avînd o lungime medie de 120—150 cm, diametrul său descrește de la 7,5—8,5 cm, la nivelul cecului, pînă la 3—3,5 cm, la nivelul porțiunii sale terminale.

1.1. DISPOZIȚIE ANATOMICĂ

Din punct de vedere anatomic, colonului i se descriu cinci segmente: cec, colon ascendent, colon transvers, colon descendent și colon sigmoidian.

Din rațiuni chirurgicale, fondate și pe considerente embriologice, de vascularizație și clinice se divizează colonul în *colon drept*, care include cecul, colonul ascendent și primele două treimi ale colonului transvers, și *colonul stîng*, care cuprinde restul colonului pînă la joncțiunea recto-sigmoidiană.

Raporturile colonului față de peritoneu se interferează semnificativ cu tehnicile chirurgicale și fac logică considerarea segmentelor colonului în funcție de fixitatea sau mobilitatea lor.

1.1.1. SEGMENTELE MOBILE ALE COLONULUI

1.1.1.1. **Cecul** este situat în fosa iliacă dreaptă pe care o ocupă în întregime. Această situație se întîlnește în 70%—80% din cazuri, dar el mai poate fi plasat în poziție înaltă, cînd urcă pînă în regiunea lombară, subhepatic sau joasă, cînd coboară pînă în bazin. Poziția înaltă se întîlnește îndeosebi la copii, iar cea joasă la bătrîni.

Cecul este segmentul cel mai larg al colonului, animat de un peristaltism mai lent și cu tendință la stază. Este de obicei complet tapetat de peritoneu și cu o mobilitate ce poate permite volvularea organului.

Strînsa corelație a cecului cu ileonul terminal și cu apendicele se răsfrînge și pe plan clinic în cadrul unei patologii specifice acestui complex ileo-ceco-apendicular.

1.1.1.2. **Colonul transvers** este fixat numai prin extremitățile sale la nivelul unghiului colic drept și stîng, puncte care reprezintă zone de trecere dinspre colonul ascendent spre cel descendent.

Scanned with OKEN Scanner

Lungimea sa și mezocolonul de care dispune îi permite să ia forme variate. Poziția colonului transvers este influențată de starea de umplere a sa și de cea a organelor vecine (stomac, intestin subțire).

În general, la bărbați stenici, colonul transvers are o orientare orizontală, iar la femei de tip hipostenic, colonul transvers poate atîrna sub formă de „ghirlandă", uneori pînă în etajul abdominal inferior. Chiar și în condiții normale, el se pretează la mobilizări considerabile, permițînd anastomoze la mare distanță, inclusiv cu rectul. Mezenteritele retractile sînt factori care fac dificilă această mobilizare, fiind necesară eliberarea flexurilor splenică și hepatică. Flexura splenică este mai înaltă decît cea hepatică și vine în contact cu hilul splenic, ceea ce are importanță chirurgicală, mobilizarea sa prezentînd dificultăți și riscuri crescute față de mobilizarea flexurii hepatice.

Mezoul colonului transvers prin inserția sa pe peretele abdominal posterior încrucișează duodenul, coledocul, pancreasul și vasele mari, reprezentînd limita între etajul supra- și submezocolic al cavității abdominale.

1.1.1.3. **Colonul sigmoidian** sau pelvin continuă de la nivelul marginii mediale a mușchiului psoas stîng, porțiunea iliacă a colonului descendent. În stînga liniei mediane la nivelul vertebrei S_3 se continuă cu rectul, descriind în ansamblu forma literei S.

Lungimea colonului sigmoidian variază între 30—70 cm. Cu cît este mai lung, cu atît este mai predispus ptozării și volvulării, facilitînd însă prin lungimea sa exerezele segmentare. Colonul sigmoidian este tapetat de peritoneu și suspendat prin mezocolonul sigmoidian de formă triunghiulară, cu vîrful la nivelul bifurcării arterei iliace comune stîngi. Acest mezou conferă sigmoidului o mare mobilitate, de interes chirurgical dar poate fi și sediul unor procese sclerolipomatoase care îngreunează abordarea sa operatorie.

Caracterele morfologice ale colonului se modifică treptat la nivelul colonului sigmoidian pe măsură ce acesta se continuă cu rectul. Calibrul său devine mai mic dar mai uniform decît al celorlalte segmente, plicile semilunare mai puțin proeminente, teniile se dispersează, iar ciucurii epiploici sînt numeroși și dispuși uneori pe două rînduri.

Joncțiunea recto-sigmoidiană, zona relativ teoretică de terminare a colonului, se apreciază că este reprezentată de locul de dispariție a peritoneului pe fața posterioară a organului, de dispariția ciucurilor epiploici și de dispersarea teniilor care se transformă într-o masă musculară longitudinală continuă.

1.1.2. SEGMENTELE FIXE ALE COLONULUI

Segmentele fixe ale colonului alternează regulat și sînt intercalate cu cele mobile. Fixitatea lor se datorește fie situației „retroperitoneale" create de fascia de coalescență a lui Told, fie, în parte, la nivelul unghiurilor, formațiunilor ligamentare care le ancorează de regiunile învecinate.

Scanned with OKEN Scanner

1.1.2.1. **Colonul ascendent,** lung de aproximativ 12—15 cm, continuă proximal cecul pînă la nivelul flexurii hepatice. Este tapetat de peritoneu pe fața sa antero-medială iar posterior, prin intermediul fasciei de coalescență Told vine în contact direct cu mușchiul iliac și pătratul lombelor iar mai proximal cu polul distal al rinichiului drept.

1.1.2.2. **Flexura hepatică** sau flexura colică dreaptă este unghiul prin care colonul își schimbă brusc direcția spre linia mediană puțin anterior și distal. Ea este situată sub lobul hepatic drept, pe care determină impresiunea colică, în raport imediat cu fața anterioară a rinichiului drept.

Flexura hepatică este fixată prin ligamentul colo-parietal care reprezintă extremitatea dreaptă a epiploanelor. Acest ligament, practic avascular, se poate secționa fără riscuri tehnice, permițînd decolarea cu ușurință a unghiului colic drept. Aderența posterioară fiind foarte laxă sau inexistentă la acest nivel, atît colonul ascendent cît și flexura sa dreaptă se pot mobiliza fără dificultate.

1.1.2.3. **Flexura splenică** sau colică stîngă este un unghi mult mai ascuțit decît cel drept, situat mult mai profund și cu o poziție mult mai înaltă, mascat de rebordul costal, elemente care îl fac greu accesibil din punct de vedere chirurgical.

Ligamentul frenocolic suspendă flexura colică de diafragm, secționarea lui fiind un timp chirurgical important în eliberarea acestui segment colic.

1.1.2.4. **Colonul descendent** coboară de la nivelul flexurii splenice, ușor medial iar apoi vertical pînă la nivelul crestei iliace, unde, după unele nomenclaturi, ia numele de colon iliac, pentru ca, la nivelul marginii mediale a mușchiului psoas, să se continue cu colonul sigmoid.

Colonul descendent este tapetat pe fața sa anteromedială și laterală de peritoneu, posterior avînd aceeași situație ca și colonul ascendent, prin intermediul fasciei de coalescență Told, fiind aplicat pe peretele abdominal posterior. Poziția sa este mai profundă decît a colonului ascendent, cu excepția segmentului distal, care poate fi palpat prin intermediul peretelui abdominal atunci cînd musculatura este relaxată.

Manevrele de decolare a intestinului în colectomii se realizează prin secțiunea longitudinală a peritoneului în gutiera parieto-colică dreaptă, respectiv stîngă. Nu trebuie să se neglijeze în aceste tehnici raporturile posterioare cu duodenul și ureterele care, în condiții patologice, pot fi aderente la colon, predispunînd la riscul lezării lor.

1.2. CONFIGURAȚIE EXTERIOARĂ ȘI STRUCTURĂ

Principalele caracteristici anatomice care diferențiază colonul de intestinul subțire sînt reprezentate de prezența teniilor, a haustrelor și a ciucurilor epiploici.

Scanned with OKEN Scanner

1.2.1. TENIILE COLICE

Sînt trei benzi musculare longitudinale, late de 0,5—1 cm, avînd originea comună la nivelul bazei apendicelui, punct de reper în identificarea acestuia în situații operatorii dificile.

La nivelul colonului ascendent și descendent, o tenie este vizibilă prin transparența seroasei, este situată anterior și se numește tenia libera. Celelalte două, postero-externă și postero-internă, sînt mascate în procesul de coalescență. La nivelul colonului transvers, tenia liberă este situată inferior dînd inserție marelui epiploon și se numește tenia omentalis; tenia postero-externă devine superioară, dînd inserție mezocolonului transvers și se numește tenia mezocolica, iar cea postero-internă devine postero-inferioară și liberă, tenia libera (fig. 1.1.).

Cele trei tenii reprezintă condensarea musculaturii colice longitudinale și acționează prin tonusul lor scurtînd colonul.

1.2.2. HAUSTRELE

Sînt formațiuni saculare care bombează spre exterior ca niște emisfere, fiind separate de șanțuri transversale care proemină în lumenul intestinal sub forma unor creste, denumite plici semilunare. Plicaturarea nu este permanentă, șanțurile deplasîndu-se la suprafața intestinului în cursul mișcărilor peristaltice. Ele se pot evidenția prin examenul radiologic, mai ales atunci cînd sînt umplute cu bariu sau aer, dînd aspectul caracteristic al colonului.

1.2.3. APENDICELE EPIPLOICE

Sînt niște ciucuri grăsoși de culoare galbenă, sesili sau pediculați. Sînt lipsiți de funcții și pot fi utilizați uneori la protecția liniilor de sutură. În majoritatea apendicilor epiploici, ramurile terminale ale vaselor drepte formează o buclă înainte de a se distribui la peretele intestinal.

1.2.4. STRUCTURA COLONULUI

Structura colonului este asemănătoare cu cea a intestinului subțire, fiind reprezentată de cele patru straturi. Tunica seroasă variază la fiecare din segmentele colice.

Musculara este reprezentată de un strat superficial longitudinal incomplet, concentrat în cele trei tenii; stratul profund este format din fibre circulare.

Tunica submucoasă este analoagă celei a intestinului subțire și are o mare valoare în efectuarea suturilor colice.

Mucoasa colică nu prezintă nici vilozități, nici valvule conivente.

Scanned with OKEN Scanner

1.3. VASCULARIZAȚIA COLONULUI

Chiar dacă nu în primul rînd dar în foarte mare măsură, succesele chirurgiei colice sînt influențate de dispoziția și poate, sărăcia rețelelor vasculare care asigură perfuzia tisulară colică. „Față de vascularizația supranecesară a stomacului sau cea atît de generoasă de la nivelul intestinului subțire, colonul este irigat parcimonios, parcă la strictul necesar" (D. Rădulescu).

1.3.1. ARTERELE

Irigația arterială a colonului este asigurată de două surse principale: artera mezenterică superioară (AMS) și artera mezenterică inferioară (AMI) (fig. 1.2.).

1.3.1.1. **Vascularizația colonului drept.** Segmentele colonului provenite din ansa intestinală primitivă și considerate din punct de vedere chirurgical colonul drept (cec, colon ascendent, unghiul hepatic și jumătatea dreaptă a colonului transvers) sînt irigate de cele trei ramuri care se desprind din AMS: artera ileo-colică, artera colică dreaptă și artera colică medie.

Artera ileo-colică este ramura cea mai distală care se desprinde din concavitatea AMS imediat sub marginea inferioară a duodenului. Coboară oblic spre unghiul ileo-colic pentru a iriga în principal complexul ileo-ceco-apendicular. Pe măsură ce descinde retroperitoneal de la stînga spre dreapta ea încrucișează vena cavă inferioară, ureterul drept, nervul genito femural și vasele testiculare (ovariene) situate pe fascia mușchiului psoas-iliac.

Artera ileo-colică se termină divizîndu-se într-o ramură ascendentă care se anastomozează cu ramura de bifurcație distală a arterei colice drepte și o ramură descendentă, care va iriga o parte din colonul ascendent, cecul, apendicele și ileonul terminal. Din această ramură descendentă se desprind arterele cecale anterioară și posterioară, artera apendiculară și ileală de unde și denumirea de ileo-biceco-apendiculară care se dă uneori acestei artere.

Ramura cecală anterioară este situată în plica peritoneală ileo-cecală superioară, anterior față de cec și irigă această zonă. Ramura cecală posterioară irigă fața posterioară a cecului.

Artera apendiculară își are de obicei originea în ramura cecală posterioară și descinde posterior de ileon în marginea liberă a mezoapendicelui. Pentru acest motiv, sîngerarea din artera apendiculară trebuie căutată mai degrabă retro-ileal decît retro-cecal. Artera ileo-colică se termină sub denumirea de ramură ileală, prin anastomozare în grosimea mezenterului cu segmentul terminal al AMS. Din convexitatea buclei acestei anastomoze se nasc vase drepte care irigă ultimii 15 cm ai ileonului.

Scanned with OKEN Scanner

Artera colică dreaptă se naște fie din AMS pe fața anterioară a duodenului, fie distal de duoden, în trunchi comun cu artera ileo-colică. Se orientează spre dreapta, încrucișează anterior vena cavă inferioară, vasele spermatice (ovariene) și ureterul drept iar, în imediata vecinătate a marginii mediale a colonului ascendent, se divide într-o ramură descendentă care se anastomozează cu ramura ascendentă a arterei ileocolice și o ramură ascendentă care se anastomozează cu artera colică medie. Artera colică dreaptă este inconstantă (25% din cazuri). Atunci cînd există, ea contribuie la formarea arcadei Riolan-Haller, irigînd suplimentar colonul transvers.

Artera colică medie sau artera unghiului colic drept se naște din AMS imediat distal de pancreas, pătrunde între foițele mezocolonului transvers și se orientează anterior și spre dreapta. Este o ramură arterială voluminoasă de certă valoare funcțională. Trunchiul arterei se divide într-o ramură dreaptă care se anastomozează la nivelul marginii mediale a colonului ascendent cu artera colică dreaptă și o ramură stîngă care se anastomozează în vecinătatea extremității splenice a colonului transvers cu artera colică stîngă, ramură a AMI, participînd la formarea arcadei vasculare a lui Riolan-Haller (arcus arteriosus). Zona de unire de la acest nivel între AMS și AMI este numită punctul Cannon-Böhm.

Artera colică medie, situată în mezocolonul transvers, se găsește posterior față de stomac și deci în pericol de a fi lezată în timpul ligaturii arterei gastro-epiploice drepte, cele două vase fiind separate numai prin două lame de peritoneu.

Trunchiul principal nu se găsește plasat la mijlocul mezocolonului transvers ci mai degrabă spre dreapta. Brețele create în mezocolonul transvers trebuie plasate la stînga arterei, în zona avasculară. Cînd colonul transvers și mezocolonul său sînt ridicate, artera se poate observa incurbîndu-se proximal în jumătatea dreaptă a mezocolonului transvers.

Este util să fie menționat că în literatura chirurgicală franceză, artera colică dreaptă este denumită artera colică mijlocie iar artera colică medie, artera colică dreaptă superioară ceea ce ar putea duce la confuzii.

1.3.1.2. **Vascularizația colonului stîng.** Colonul stîng (jumătatea stîngă a colonului transvers, colonul descendent și sigmoidian pînă la joncțiunea recto-sigmoidiană), provenind din intestinul terminal primitiv, depinde în principal de teritoriul de irigație al AMI.

AMI ia naștere pe fața anterioară a aortei abdominale, la aproximativ 7 cm dedesubtul arterei mezenterice superioare și la 4—5 cm deasupra bifurcației aortei. Această origine este raportată la nivelul unui plan care trece la 1,5—2 cm deasupra ombilicului și la nivelul feței anterioare a corpului vertebrei lombare III. Are un calibru mai redus decît al arterei mezenterice superioare (4—5 mm) și o lungime aproximativ de 6 cm. Este cea mai distală ramură colaterală a aortei abdominale, are o distribuție mai limitată decît AMS și este înconjurată de ramurile nervoase ale plexului mezenteric inferior derivat din plexul aortic.

Punctul său de emergență trebuie bine cunoscut în vederea ligaturii razante la aortă în intervențiile pentru cancerul colonului stîng. Une-

Scanned with OKEN Scanner

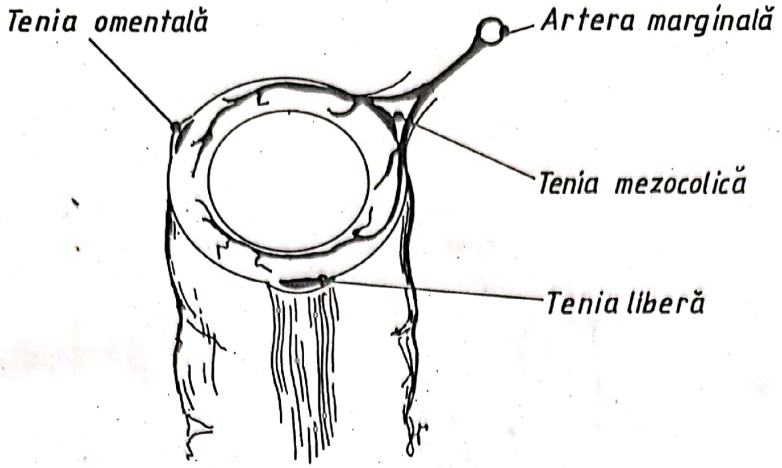

Fig. 1.1.

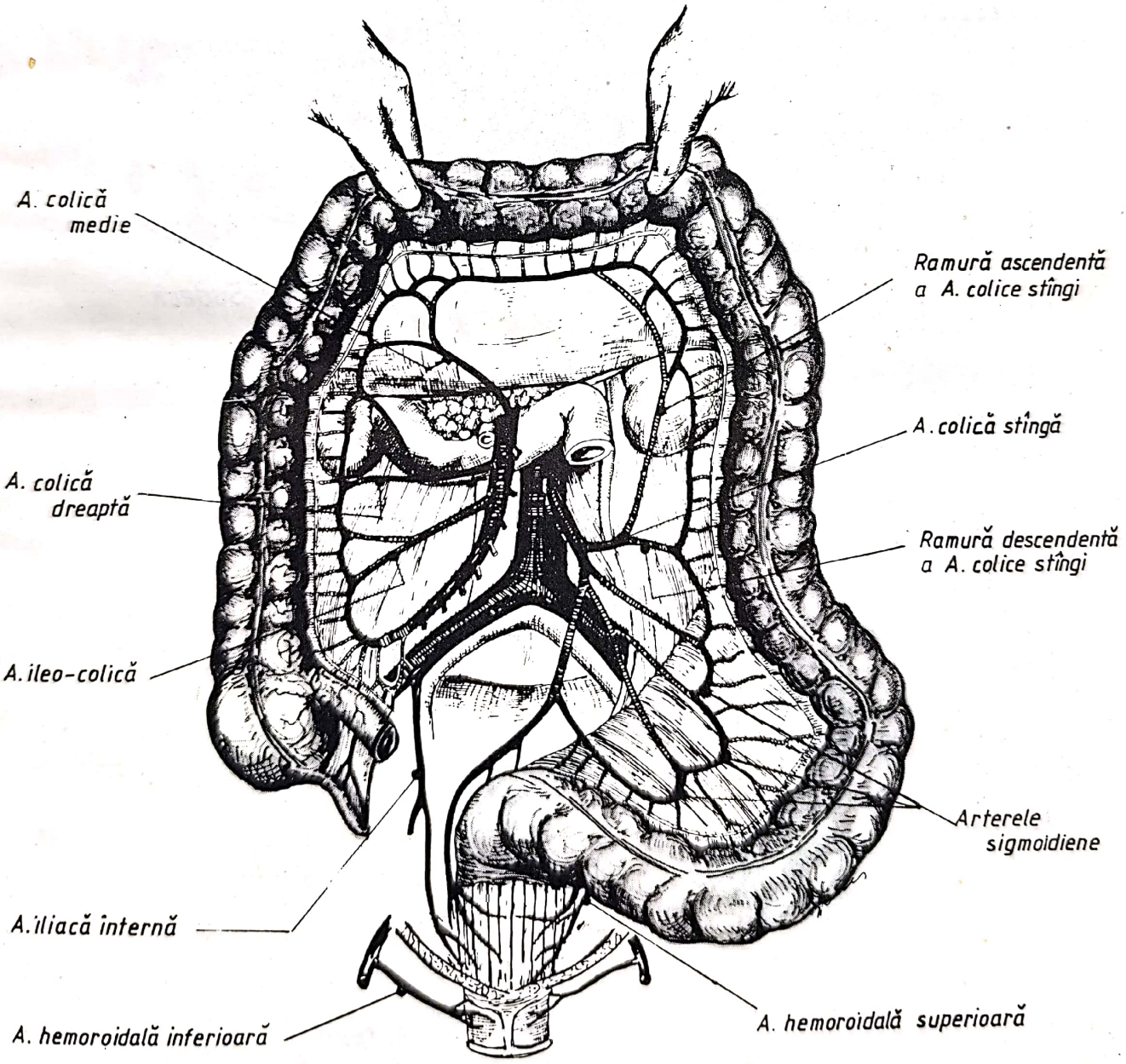

Fig. 1.2.

Scanned with OKEN Scanner

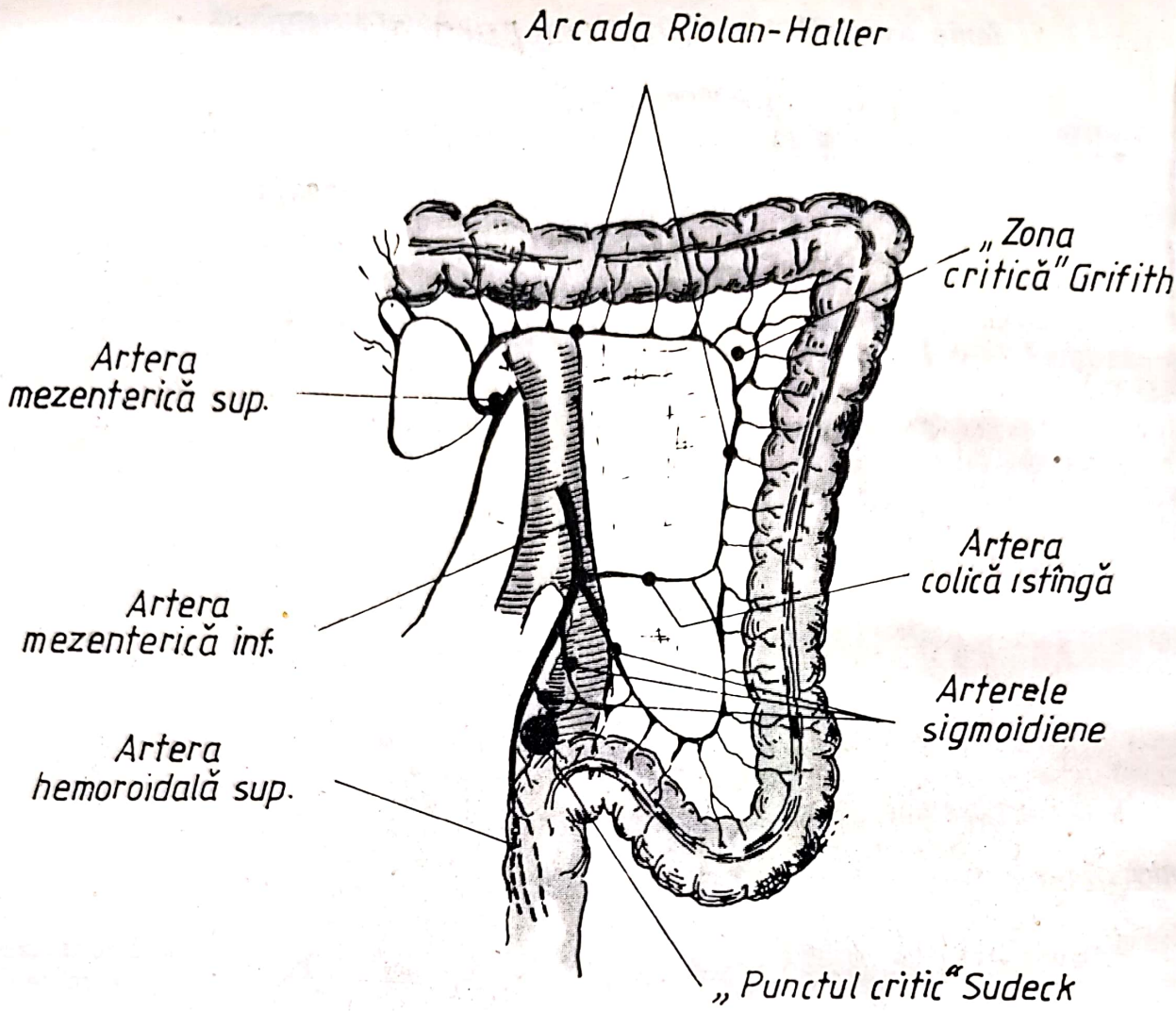

Fig. 1.3.

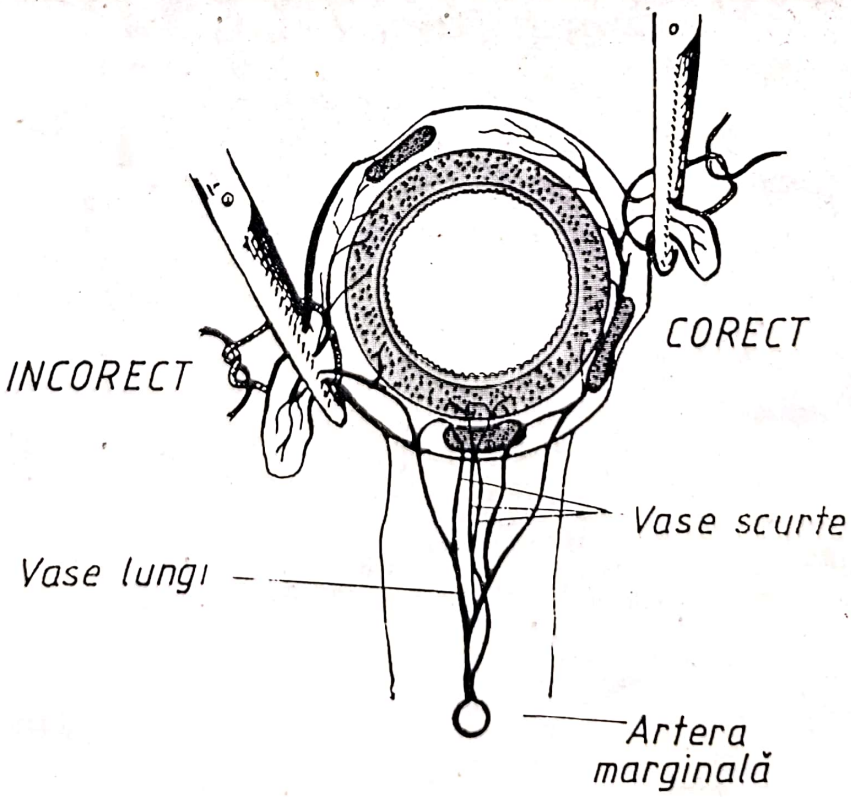

Fig. 1.4.

Scanned with OKEN Scanner

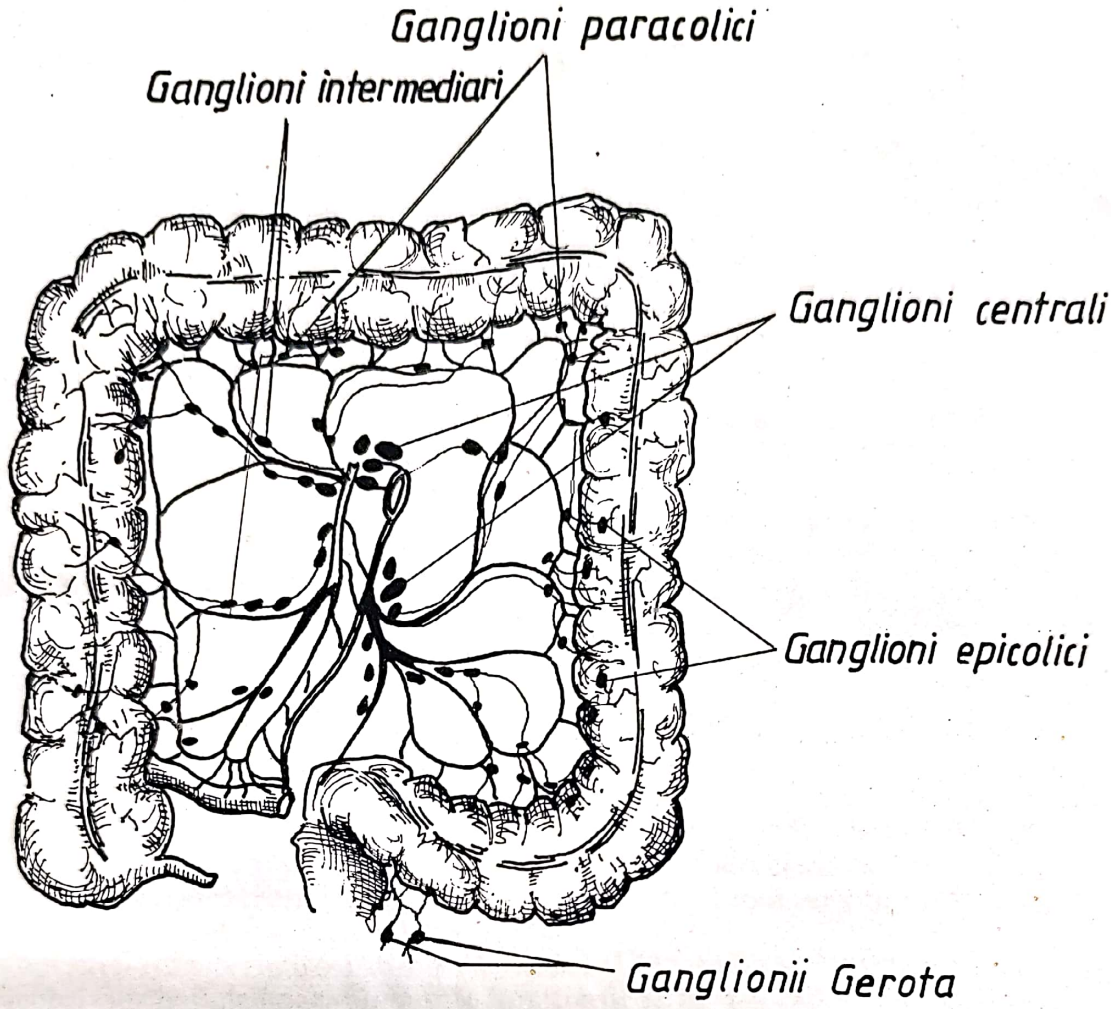

Fig. 1.5.

Scanned with OKEN Scanner

ori, pentru ligatura ei este necesară decolarea D_3, care o acoperă la origine.

Ligatura mezenterică inferioară la origine trebuie să fie urmată de sacrificarea colonului stîng, transversul și rectul fiind bine irigate prin anastomozele din arcadele marginale (Patel).

În legătură cu acest aspect, Goligher este de părere că după ligatura AMI la origine, în majoritatea cazurilor, circulația arterială prin artera colică medie și artera marginală este capabilă să asigure irigația colonului stîng.

Arterei mezenterice inferioare i se poate descrie o porțiune retroduodenală scurtă și una parietală, lombară sau subperitoneală mult mai lungă. Pe măsură ce descinde distal, se înclină spre stînga, fiind culcată pe aortă și fascia psoasului, apoi încrucișează anterior artera iliacă stîngă și pătrunde în pelvis sub numele de artera hemoroidală superioară (artera rectală superioară).

Descinzînd spre pelvis, AMI emite, în accepțiunea clasică, artera colică stîngă și arterele sau trunchiul arterelor sigmoidiene.

Artera colică stîngă se desprinde din AMI la 2—3 cm dedesubtul duodenului și are un traseu ascendent, parcurgînd firida colică stîngă între duoden și rinichiul stîng. În drumul său, încrucișează vena mezenterică inferioară care se îndreaptă spre flexura duodeno-jejunală, formînd împreună arcul vascular al lui Treitz.

Raporturile posterioare intime cu ureterul și vasele spermatice expun la pericolul lezării acestor elemente anatomice, în timpul colectomiilor. Aproape de flexura splenică, artera colică stîngă se ramifică într-o ramură ascendentă și alta descendentă. Ramura de bifurcație ascendentă pătrunde între foițele mezocolonului transvers pentru a se anastomoza cu ramura stîngă din artera colică medie, participînd la formarea arcadei lui Riolan-Haller.

Ramura descendentă se orientează distal și se anastomozează cu o ramură a primei artere sigmoidiene sau cu artera colică stîngă mijlocie — cînd există — formînd așa-numita arcadă a lui Mondor.

Artera colică stîngă mijlocie este o ramură inconstantă care de cele mai multe ori se naște din trunchiul comun al arterelor sigmoidiene sau ca o ramură descendentă a arterei colice stîngi.

Arterele sigmoidiene, de obicei în număr de 3—4, se desprind din AMI fie separat, fie sub forma unui trunchi comun, trunchiul arterelor sigmoidiene.

Pe măsură ce se orientează spre stînga traversînd mușchiul psoas și ureterul stîng, arterele sigmoidiene se divid și se anastomozează între ele formînd arcade de tip jejunal. Cu cît sigmoidul are un mezou mai lung, cu atît arcadele sînt mai numeroase. Cea mai proximală dintre ramuri se anastomozează cu ramura descendentă din artera colică stîngă iar cea mai distală se anastomozează cu una din ramurile arterei hemoroidale superioare. AMI se continuă distal de ultima arteră sigmoidiană sub numele de artera hemoroidală (sau rectală) superioară care pe fața posterioară a rectului se anastomozează cu arterele hemoroidale mijlocii și inferioare în stratul submucos al canalului anal. Din artera hemoroidală superioară se mai desprind uneori artera dorsală a rectului a lui Quenu și ramuri mici pentru ganglionii pararectali ai lui Gerota.

Scanned with OKEN Scanner

Anastomoza unei ramuri sigmoidiene cu artera hemoroidală superioară formează ultimul racord vascular între teritoriul sigmoidian și cel rectal. Acest racord, cunoscut sub numele de anastomoza lui Sudeck (fig. 1.3.), făcîndu-se uneori printr-o ramură de mic calibru, a fost mult timp considerat ca un punct critic în exerezele colo-rectale. Valoarea acestuia și a altor așa-zise „puncte critice" se rezumă numai la un interes istoric, cercetările recente dovedind că rețelele vasculare colaterale, realizate prin arterele hemoroidale mijlocii si inferioare, pot asigura vascularizația rectală pînă la joncțiunea recto-sigmoidiană în peste 80% din cazuri. Griffiths, pe de altă parte, este de părere că anastomoza sigmoido-hemoroidală este întotdeauna adecvată și că de fapt adevăratul „punct critic" al vascularizației colice trebuie căutat la nivelul flexurii colice stîngi, unde, atunci cînd artera colică stîngă se bifurcă la distanță de marginea colonului, se naște punctul critic Griffiths (fig. 1.3.).

De fapt, discuțiile îndelungate asupra acestor celebre „puncte critice" se pare că sînt deja pe deplin reconsiderate. Autorități în materie (Grégoire, Dixon, Toupet, Goligher etc.) sînt de părere că nu există „puncte critice" ci zone critice constituite de arcadele anastomotice.

Asigurarea viabilității anastomozelor colice constă nu atît în evitarea unor puncte critice, de cele mai multe ori dificil de identificat, ci în respectarea cu strictețe a principiilor chirurgiei colice dintre care mai importante ar fi următoarele:

- Trunchiurile vasculare trebuiesc legate cît mai aproape de originea lor, evitîndu-se astfel devitalizarea segmentului colic respectiv, mai ales la bolnavii cu dispoziții vasculare defavorabile (obezi cu trunchiuri arteriale înguste, spasme vasculare, stări de șoc, debilitați, hipotensivi etc.).
- Evitarea deperitonizării și denudării trunchiurilor principale și a arcadelor paracolice.
- Conservarea punctului de bifurcare al arterei colice stîngi, ea putînd servi ca o a doua arcadă marginală.
- Verificarea sîngerării abundente la nivelul celor două tranșe anastomotice etc.

Dispoziția vasculară descrisă reprezintă schema clasică și cea mai frecvent întîlnită în irigația arterială a colonului. Numeroase cercetări anatomo-clinice raportează un număr relativ mare de anomalii și variante în această dispoziție. Astfel, eventualități ca lipsa arterei colice medii și drepte, variații în numărul ramurilor sigmoidiene sau modalități diferite de ramificație a AMI, sînt situații posibile pe care chirurgul este bine să le aibă în vedere.

De cele mai multe ori însă cei patru pediculi vasculari majori ai colonului, artera ileo-colică, artera colică medie, artera colică stîngă și pedicului sigmoidian se divid după o schemă constantă, ramurile lor de bifurcație anastomozîndu-se pentru a forma o arcadă arterială paracolică continuă situată la 1—1,25 cm de marginea mezostenică a colonului formînd o adevărată „arteră" numită *artera marginală a lui Drummond* (fig. 1.2.). Această arcadă paracolică principală, constantă, de calibru aproximativ al arterei radiale la origine, realizează o anastomoză largă între teritoriile celor două artere mezenterice și este capabilă să asigure perfuzia arterială a colonului chiar după ligatura unuia din pediculii colici ma-

Scanned with OKEN Scanner

jori. Prezența arterei marginale Drummond trebuie confirmată în orice operație colică mai ales în așa-zisele zone critice, pentru a avea certitudinea unei circulații colice adecvate în rezecția propusă.

Pe lîngă pediculii principali, într-un număr relativ redus de cazuri, există pediculi colici secundari care se termină în arcada marginală fără să formeze arcade suplimentare. Cînd există acești pediculi secundari, diametrul arterei marginale Drummond este mai mic dar crește numărul arcadelor secundare și al vaselor drepte cu rol pozitiv în suplimentarea irigării colice.

1.3.1.3. **Vasele drepte.** Din arcadele arterei marginale Drummond se desprind vase drepte (vasa recta) lungi și scurte care se distribuie structurilor peretelui colic (fig. 1.1.). Vasele drepte ale colonului nu au regularitatea celor ale intestinului subțire și se distribuie într-un mod particular în peretele colic: vasele scurte nu depășesc tenia mezocolică pe cînd cele lungi ajung pe marginea liberă a colonului într-o distribuție anterioară și posterioară unde se ramifică și se anastomozează. În drumul lor, vasele lungi trimit anse vasculare în ciucurii epiploici care pot fi interceptate în timpul ligaturii ciucurilor mai ales dacă ligatura se aplică prea aproape de peretele colic sau dacă sînt tracționați prea puternic (fig. 1.4.) ceea ce duce la necroza unei zone a peretelui colic.

De-a lungul unei mari suprafețe, colonul este un organ retroperitoneal, ceea ce îi asigură posibilitatea formării și dezvoltării unei vascularizații suplimentare din peretele abdominal posterior. Aceste sisteme vasculare accesorii pot suplini uneori, în oarecare măsură, o ligatură vasculară într-o zonă „critică" în chirurgia colonului.

Cunoașterea detaliilor privind distribuția arterială la nivelul colonului este o condiție absolut necesară pentru reușita operațiilor colice. Astfel, arcada paracolică trebuie secționată între două vase drepte cu grijă deosebită pentru a nu intercepta în ligatură aceste vase la originea lor în arcadă. O secțiune oblică, în detrimentul marginii mezostenice poate periclita atît anastomoza cît și restul peretelui colic.

1.3.2. VENELE

În general, circulația venoasă este paralelă cu circulația arterială, și este aferentă sistemului portal. Venele colonului drept se varsă în vena mezenterică superioară care se situează la dreapta arterei și, în majoritatea cazurilor, se unește cu vena splenică înapoia capului pancreasului pentru a forma vena portă.

Venele colonului stîng drenează sîngele în vena mezenterică inferioară sau mezaraică mică. Vena mezenterică inferioară încrucișează artera colică stîngă formînd arcul vascular al lui Treitz; traversează pediculul renal stîng și, după ce înconjoară unghiul duodeno-jejunal, formează o crosă subperitoneală și se insinuează sub rădăcina mezocolonului transvers. Trecînd pe sub marginea inferioară a pancreasului pe fața sa posterioară, se varsă în vena splenică.

Importanța chirurgicală a venei mezenterice inferioare constă în aceea că toate colectomiile pentru cancerul colic stîng incumbă ca prim

timp descoperirea și ligatura venei. Pentru realizarea acestui timp operator se secționează transversal rădăcina mezocolonului transvers, lateral de unghiul duodeno-jejunal, manevră care permite accesul în spațiul retropancreatic unde vena poate fi ligaturată.

Conexiunile originilor venei mezenterice inferioare cu venele hemoroidale mijlocii, tributare ale venelor iliace interne, reprezintă una din cele mai importante anastomoze porto-sistemice.

1.3.3. LIMFATICELE

Cunoașterea căilor de drenaj limfatic și a stațiilor ganglionare reprezintă o necesitate esențială în chirurgia carcinologică.

Studii meticuloase și competente asupra rețelei limfatice colice au fost efectuate încă de Poirier, Jamieson și Turnescu, utilizînd tehnica de injectare a lui Gerota. Încă de atunci s-a stabilit că drenajul limfatic al colonului este reprezentat de limfaticele intramurale și extramurale, în strînsă legătură între ele.

1.3.3.1. **Limfaticele intramurale** sînt constituite din plexuri limfatice localizate în submucoasă și subseroasă, conectate între ele și care se varsă în limfaticele extramurale.

1.3.3.2. **Limfaticele extramurale** constau în rețele limfatice și ganglioni care însoțesc principalele vase sanguine. În funcție de localizarea lor, releele ganglionare au fost împărțite în următoarele grupe:

- *Ganglioni epicolici* situați în peretele colic;
- *Ganglioni paracolici* situați de-a lungul arterelor marginale, între acestea și colon;
- *Ganglioni intermediari,* între ramurile vaselor colice importante, din grosimea mezocolonului și mezosigmei;
- *Ganglioni centrali* situați în jurul pediculilor arterelor principale (fig. 1.5).

Toate aceste relee confluează în final în marele colector limfatic central retropancreatic sau portal.

— Ganglionii centrali ai colonului drept sînt situați pe flancul drept al arterei și venei mezenterice superioare înaintea trunchiului venos gastro-colic.

— Ganglionii centrali ai flexurii hepatice și celor două treimi drepte ale colonului transvers sînt localizați prepancreatic în unghiul dintre D_2 și D_3, la dreapta venei mezenterice superioare.

— Ganglionii centrali care primesc limfa flexurii splenice și a treimii stîngi a colonului transvers sînt localizați retropancreatic. Această dispoziție explică gravitatea mai mare a cancerelor localizate în treimea stîngă a colonului transvers și la nivelul flexurii splenice, metastazarea limfatică producîndu-se cu mare rapiditate în releele retropancreatice. Aceste cancere pot invada și grupele ganglionare din hilul splinei, ceea ce impune splenectomia de principiu, și chiar pancreatectomia caudală în astfel de localizări.

Scanned with OKEN Scanner

— Ganglionii centrali, colectori ai limfaticelor colonului descendent și sigmoidian, sînt plasați în zona originii AMI, deci mai ușor accesibili și extirpabili în bloc în cursul hemicolectomiei stîngi. În afara acestui grup principal mai există un pedicul limfatic accesor care corespunde treimii superioare a colonului descendent. Acest pedicul însoțește vena mezenterică inferioară, în traiectul său spre unghiul duodeno-jejunal, rădăcina mezocolonului transvers și marginea inferioară a pancreasului, dispoziție care constituie un argument în plus pentru ligatura înaltă a venei mezenterice.

În general, ligamentul gastro-colic și marele epiploon nu sînt direct incluse în circuitul limfatic al colonului dar ele pot fi invadate prin propagare secundară.

Există situații cînd circuitul limfatic normal nu este respectat, ceea ce înseamnă că limfa nu trece succesiv prin toate stațiile ganglionare, putînd fi scurtcircuitată direct în stațiile centrale, în marile colectoare sau în alte regiuni cum ar fi vasele limfatice ale curburii mari a stomacului.

În general, evidarea ganglionară obligă la sacrificări vasculare tronculare și la exereze viscerale largi, ceea ce garantează rezultate oncologice satisfăcătoare. Aceste rezecții viscerale întinse nu măresc riscul operator, deoarece în fond, hemicolectomia nu agravează situația operatului ci, dimpotrivă, asigură o crescută securitate oncologică.

1.4. INERVAȚIA COLONULUI

Inervația colonului este asigurată de sistemul nervos autonom prin cele două componente ale sale, simpatic și parasimpatic. La fel ca în restul tractului gastrointestinal, în submucoasă și plexurile mienterice se găsesc ganglionii intrinseci. Filetele nervoase aferente și eferente urmează îndeaproape căile pediculilor vasculari ceea ce permite diferențierea inervației colonului drept de cea a colonului stîng.

1.4.1. INERVAȚIA COLONULUI DREPT

1.4.1.1. **Simpaticul** își are originea în ultimele șase segmente toracice ale măduvei spinării, în coarnele laterale ale substanței cenușii. De aici pleacă fibre preganglionare prin ramurile comunicante albe de fiecare parte, spre cele două lanțuri ganglionare simpatice. Ele părăsesc ganglionii fără a forma sinapse la nivelul lor și trec pe calea nervilor splanhnici toracici spre plexul celiac și de aici spre plexul preaortic și mezenteric superior. La acest nivel se ramifică în jurul neuronilor din ganglionii plexului. Fibrele postganglionare se distribuie de-a lungul arterei mezenterice superioare și a ramurilor sale către intestinul subțire și colonul drept unde fac sinapsă cu ganglionii intrinseci.

1.4.1.2. **Parasimpaticul** colonului drept, se presupune că este de origine vagală derivînd din vagul drept prin ramura sa celiacă.

Scanned with OKEN Scanner

Probabil anumite fibre trec prin plexul preaortic și mezenteric superior pentru ca, în final, să însoțească ramurile arteriale ce derivă din artera mezenterică superioară spre intestinul subțire și colonul drept. Există însă puține dovezi care să suporte afirmația că fibre vagale ajung în ultimă instanță pînă la colon.

1.4.2. INERVAȚIA COLONULUI STÎNG

1.4.2.1. Simpaticul. Fibrele preganglionare provin din coloanele laterale de la nivelul primelor trei segmente lombare ale măduvei spinării. Ele pătrund în lanțurile ganglionare simpatice paravertebrale prin intermediul ramurilor comunicante albe, fără a se întrerupe la acest nivel și le părăsesc sub forma de nervi splanhnici lombari care ajung la plexul preaortic. Acest plex conține și fibre preganglionare descinse de la nervii splanhnici toracici prin plexul celiac. Din plexul preaortic pleacă prelungiri de-a lungul arterei mezenterice inferioare și a ramurilor sale, realizînd plexul mezenteric inferior. În vecinătatea trunchiului arterial principal există o serie de ganglioni de dimensiuni variate, de la nivelul cărora iau naștere fibrele postganglionare care însoțesc ramurile AMI spre colonul stîng și partea superioară a rectului.

Filetele simpatice exercită o acțiune inhibitoare asupra motilității colice prin modularea efectului stimulator al fibrelor parasimpatice.

1.4.2.2. **Parasimpaticul** colonului stîng derivă din fibrele nervoase parasimpatice cu originea în segmentele S_2, S_3 și S_4 ale măduvei spinării, fibre numite „nérvi erigentes“ sau nervii sacrali autonomi. Aceste fibre se îndreaptă lateral, anterior și cranial pentru a ajunge la nivelul plexurilor pelvine simpatice, de unde sînt distribuite fibre către organele pelviene.

După alți autori, inervația parasimpatică a colonului stîng derivă din nervii sacrali autonomi, prin intermediul fibrelor care trec spre plexurile pelviene și apoi se întorc de-a lungul nervului presacrat pînă la nivelul originii AMI. Aici se orientează distal pentru a pătrunde în plexul mezenteric inferior de unde fibrele sînt distribuite de-a lungul ramurilor AMI la colonul stîng și rect.

BIBLIOGRAFIE

1. *Cunningham's Textbook of Anatomy*, 11-th ed., London, Oxford Univ. Press, 1972, 440—446.
2. Edwards, A. E., Malone, P. D., Mac Arthur, J. D., *Operative Anatomy of Abdomen and Pelvis*, Philadelphia, Lea and Febiger, 1975, 233—240.
3. Goligher, J. C., *Surgery of the Anus, Rectum and Colon*, 4-th ed. London, Baillière Tindall, 1980, 20—29.
4. Iagnov, Z., Repciuc, E., Russu, G., *Anatomia omului*, București, Ed. Medicală, 1958.

Scanned with OKEN Scanner

5. Maingot, R., *Abdominal Operations*, Volume Two, 7-th ed., New York, Appleton Century Crofts, 1980.
6. Nora, P. F., *Operative Surgery*, 2-nd ed., Philadelphia, Lea and Febiger, 1980, 468—472.
7. Papilian, V., *Anatomia omului*, București, Ed. Did. și Pedag., 1979.
8. Patel, J., Leger, L., *Nouveau Traité de Technique Chirurgicale*, Tome XI, Paris, Masson et Cie, 1969, 119—130.
9. Pop, D., Popa, I., *Sistemul arterial aortic*, București, Ed. Medicală, 1982, 185—196.
10. Rădulescu, D., *Caiete de chirurgie practică*, vol. I, București, Ed. Medicală, 1982, 142.
11. Repciuc, E., *Anatomie*, București, Ed. Did. și Pedag., 1966.
12. Rouviére, H., *Anatomie Humaine*, Tome II, Dixieme éd., Paris, Masson et Cie, 1967, 355—363.
13. Simici, P., *Elementele de chirurgie intestinală*, București, Ed. Medicală, 1976, 235—246.

Scanned with OKEN Scanner

2. FIZIOLOGIA COLONULUI

Colonul îndeplinește multiple funcții, între care principalele sînt cele de a primi conținutul ileal, de absorbție a apei și a electroliților, precum și cea de rezervor în care stagnează fecalele pînă în momentul cînd ele sînt pregătite pentru a fi eliminate prin defecație.

În medie, un adult elimină zilnic, din ileon în colon, circa 800—1000 ml de chim lichid. Dintre acestea, în urma prelucrărilor din lumenul intestinal, numai 150 ml sînt eliminate ca materii fecale. În cazul colectomiilor totale urmate de ileostomie, individul pierde zilnic, prin noua stomă, circa 500 ml lichid cu un conținut de 50 mEq sodiu și 5 mEq potasiu. Cu timpul, consecutiv mecanismelor de adaptare, aceste deperdiții sînt mai mici, prin preluarea funcțiilor colonului de către ileonul terminal. Ultima ansă ileală suferă un proces de dilatație în care stagnează o mai lungă perioadă de timp conținutul ileal, stagnare favorizată și de o încetinire a motilității intestinale. De altfel, conținutul pierdut zilnic prin ileostomie este mai mic decît cel eliminat din ileon în condiții normale, fapt ce reflectă o absorbție mai activă de lichid în ileonul terminal.

Volumul fecal zilnic este de 100—150 ml și conține 5 mEq sodiu și 10 mEq potasiu. Funcția de absorbție se exercită asupra apei, sodiului și clorului, în timp ce potasiul și bicarbonatul suferă un proces de excreție. Absorbția este mai intensă în cec și colonul ascendent. Transportul sodiului și apei prin mucoasa colonului este un proces activ în timp ce absorbția clorului se face pasiv.

Funcțiile de rezervor precum și cea de absorbție au anumite limite, care ies mai pregnant în evidență în condiții patologice. Astfel o creștere considerabilă a cantității de lichid venită din ileon în colon este urmată de o deperdiție lichidiană și electrolitică prin multiple scaune diareice, depășind limitele de absorbție ale colonului. Funcția de absorbție colică a electroliților este în directă dependență de controlul general electrolitic al organismului. În timpul unui regim privat de sare, sodiul dispare aproape în întregime din fecale.

2.1. FUNCȚIA VALVULEI ILEOCECALE

În vecinătatea cecului, ileonul terminal prezintă o modificare anatomică ce constă în îngroșarea peretelui său avînd aspectul și funcțiile unui sfincter care în mod normal este închis.

Scanned with OKEN Scanner

Funcția principală a valvulei ileocecale este aceea de a împiedica refluxul conținutului colic în intestinul subțire. Ea poate rezista la o presiune retrogradă de pînă la 50—60 cm apă.

Unda peristaltică ajunge la nivelul valvulei, o deschide pentru un timp scurt, permițînd trecerea chimului din ileon în cec.

Distensia cecului sau iritarea sa poate produce constricția sfincterului cu întîrzierea trecerii chimului.

În cazul în care valvula ileocecală este suprimată, așa cum se întîmplă în hemicolectomiile drepte, se poate instala o tulburare a funcției intestinale urmată adeseori de creșterea frecvenței scaunelor pînă la 3—4 pe zi. După unii această creștere a frecvenței scaunelor, s-ar datora refluxului colo-ileal consecutiv creșterii populației microbiene.

În hemicolectomia stîngă se înregistrează rareori o creștere a numărului de scaune.

2.2. FLORA MICROBIANĂ

Flora bacteriană normală a colonului este cantitativ similară aceleia din alte segmente ale tractului digestiv (cavitatea bucală, faringe, intestinul subțire). Contrar celor ce s-ar putea crede, majoritatea bacteriilor colonului sînt vii. Studiile au fost orientate în principal pe enterobacilii gram-negativ, enterococi, formele sporulate aerobe, gram-pozitive și clostridii, datorită ușurinței cu care ele pot fi cultivate și izolate. Bacteroides și streptococii anaerobi pot fi prezenți în număr mare; de asemenea lactobacilii din diferite grupe care pot exista în număr de peste 10^{10} bacterii vii pe gram de scaun. Sînt prezente un număr mare de bacterii, frecvent fuziforme, dar datorită limitelor în tehnicile de cultivare, niciodată nu au fost clasificate în mod satisfăcător sau enumerate.

Proporțiile relative ale bacteriilor pot fi modificate de agenții antimicrobieni și de dietă. Zahărul neabsorbit care trece nescindat în colon poate favoriza o relativă creștere a fermenților lactici ducînd la scăderea pH-ului și a frecvenței defecației. Un fenomen similar apare în acele stări patologice în care absența enzimei ce scindează dizaharidele în intestinul subțire, permite ca un exces de zahăr să ajungă în colon.

Mai puțin cunoscute sînt unele efecte ale factorilor de mediu asupra populației microbiene din colon. Aceștia pot cauza leziuni histologice care permit dezvoltarea unei flore patogene intestinale și favorizează multiplicarea unor specii microbiene, care, deși nu sînt cu adevărat virulente, au acțiuni chimice nedorite ca producerea de amoniac sau amine biologic active.

Un mare număr de microorganisme este eliminat zilnic prin materiile fecale. La naștere, colonul este steril, însămînțarea lui cu microbi apărînd odată cu alimentația. Această floră intervine în transformarea bilirubinei în stercobilinogen, apoi prin oxidare în stercobilină, de culoare brună.

Microorganismele intestinale exercită asupra gazdei atît efecte favorabile cît și dăunătoare. Efectul dăunător reiese din constatarea că

administrarea de antibiotice îmbunătățește ritmul de creștere a animalelor de experiență.

Influențele favorabile constau în sinteza de către microorganisme a vitaminelor K, B, a acidului folic și biotinei.

Flora intestinală produce CO_2, H_2S, CH_4 și H_2. Pe lîngă gazele formate în procesele de fermentație și putrefacție bacteriană, în colon ajung mari cantități de gaze atmosferice, prin înghițirea aerului, precum și gaze difuzate din sînge. Volumul de gaze care se formează sau pătrunde în intestinul gros în 24 ore este de aproximativ 7—10 l din care abia 0,5 l se elimină. Gazele neeliminate sînt absorbite prin mucoasa intestinală. Evacuarea excesivă de gaze nu este rezultatul unei activități bacteriene exagerate, ci urmarea unei motilități intestinale foarte intense, gazele trecînd de-a lungul tractului digestiv fără a fi absorbite. Cînd metanul și hidrogenul sînt amestecate în anumite proporții cu oxigenul înghițit din aer, se formează o mixtură cu reale calități explozive.

Sub acțiunea fermentației microbiene, glucidele sînt descompuse în acizi organici (acid lactic, butiric, acetic) care împrumută materiilor fecale o reacție ușor acidă (pH 5—7).

Germenii anaerobi, care întrețin procesele de putrefacție din colon, produc decarboxilarea aminoacizilor pînă la amine cu potențial toxic cum ar fi histamina, tiramina, etilamina.

Simptomele ce apar la bolnavii constipați au fost atribuite într-o perioadă absorbției acestor amine, dar teoria „autointoxicației" a fost abandonată.

Sub acțiunea florei anaerobe, triptofanul se transformă în indol și scatol, care conferă în mare măsură mirosul caracteristic materiilor fecale. Celuloza, hemiceluloza și lignina din alimente nu sînt scindate la nivelul tubului digestiv și ele constituie reziduuri ce stimulează motricitatea colonului.

2.3. MIȘCĂRILE COLONULUI

La nivelul colonului se produc contracții tonice, segmentare și peristaltice. Schimbările extrinseci de tonus și contracțiile segmentare amestecă conținutul intestinal și îi facilitează absorbția. Undele peristaltice sînt cele ce propulsează materiile fecale acumulate în colon spre rect. Mișcările colonului pot fi studiate prin 3 metode: radiologică, determinarea presiunii intraluminale și măsurarea electrică.

Metoda radiologică a fost folosită încă de la începutul acestui secol (Cannon, Hurst, Barclay, Alvarez) și a adus mari contribuții la elucidarea unor funcții ale colonului. Radiologia dă informații utile despre modificarea conturului colic și mișcarea conținutului. Ea este însă grevată de riscul iradierii subiectului cu atît mai mult cu cît se știe că mișcările colonului sînt lente și urmărirea unor cicluri complete ale activității sale necesită un oarecare timp pentru înregistrarea lor.

Scanned with OKEN Scanner

Progresele înregistrate de cineradiologie sînt în măsură să depășească aceste dificultăți tehnice.

Metoda este pasibilă și de unele obiecții și de aceea carențele sale sînt suplinite prin completarea sa cu înregistrarea presiunii intraluminale.

2.3.1. CONTRACȚII SEGMENTARE

Mișcările fundamentale ale tractului alimentar, începînd de la stomac sînt cele segmentare. Ele trebuie interpretate ca mișcări de amestecare ce ajută absorbția intestinală. În colon aceste mișcări apar la intervale regulate, sînt de amplitudine mică, au o frecvență de 2—3/min. Studiile cineradiografice au arătat că sediul contracțiilor segmentare este variabil. Aceste mișcări de segmentare nu pot asigura progresarea materiilor fecale de-a lungul colonului.

Haustrele colonului sînt zone cu aspect hemisferic, ce bombează spre exteriorul peretelui colic. Haustrele sînt separate prin șanțuri transversale adînci ce predomină în lumenul intestinului sub forma unor creste. Aceste incizuri transversale se datoresc unor inele de constricție ale musculaturii circulare. În timpul în care teniile colice se scurtează, plicele se adîncesc și mai mult și haustrele bombează spre exterior.

Secționarea experimentală a teniilor a dus la dispariția haustrelor. Incizurile transversale pot fi evidențiate și la cadavre, fiind consecința contracțiilor agonice ale musculaturii circulare.

La individul viu plicaturarea nu este permanentă. Sub ecranul radiologic se poate observa deplasarea șanțurilor în decursul mișcărilor peristaltice.

2.3.2. MIȘCĂRILE PERISTALTICE

Undele peristaltice sînt contracțiile care asigură propulsarea materiilor fecale din colon către rect. Ele sînt contracții foarte puternice putînd duce la o creștere a presiunii zonei contractate pînă la 100 mm Hg. Mișcările în masă apar de obicei după alimentație și se explică prin reflexul gastrocolic declanșat prin destinderea stomacului sau duodenului, ce are ca rezultat creșterea excitabilității întregului colon. Aceste mecanisme reflexe au constituit subiect de discuții întrucît cercetări experimentale au dovedit că trebuie luat în considerare și mecanismul umoral care își lasă amprenta asupra activității motorii a colonului. Substanța în sine nu a fost identificată, dar se știe că administrarea intravenoasă de gastrină și pentagastrină în doze fiziologice duce la modificări ale activității motorii ale colonului asemănătoare cu cele care apar după alimentație.

Mișcările colonului sînt mai lente noaptea decît ziua. În zona activă se observă o dispariție bruscă a haustrelor pe o distanță de 30—40 cm,

Scanned with OKEN Scanner

zonă în care colonul se strîmtează pentru 1—2 min. după care aspectul normal reapare. În acest timp bariul progresează de la capătul proximal la cel distal al segmentului contractat. Durata perioadelor de activitate variază de la individ la individ sau chiar la același individ.

2.3.3. ANTIPERISTALTISMUL

Prin aceste mișcări ale colonului conținutul său este împins contrar circuitului normal al conținutului digestiv.

Determinarea presiunii intraluminale. Înregistrarea presiunii intraluminale s-a făcut la început cu *ajutorul baloanelor* conectate la niște tuburi în legătură cu un manometru sau un tambur. Baloanele folosite sînt cele standard. Baloanele mici au indicație în înregistrarea modificărilor presiunii, iar baloanele mari pentru stabilirea relațiilor între presiune și volum ce ne oferă date asupra „tonusului" peretelui colic.

O altă metodă de măsurare a presiunii este aceea *cu tuburi,* al căror capăt distal, ce este deschis, este introdus în lumenul colic. Tubul este prevăzut cu un traductor și racordat la un sistem de înregistrare a presiunii colonului. Pentru prevenirea astupării orificiului tubului de către un fald al mucoasei sau de către materiile fecale s-a imaginat un sistem de lavaj al tubului care-i menține funcționalitatea. Metoda cu tuburi se asociază uneori celei cu balon sau cineradiografiei.

Capsule radiotelemetrice. Acestea sînt înghițite de subiect, ajungînd pînă la nivelul colonului. Capsula este un mic radiotransmițător care emite semnale ce pot fi modificate de presiunea ce acționează pe un traductor incorporat în ea. Ele pot rămîne, relativ imobile, în cec, pentru o perioadă mai lungă de timp, înregistrînd presiunea intraluminală din vecinătatea lor. Poziția capsulelor poate fi stabilită prin examinări radiologice.

Măsurarea electrică. Această metodă stabilește modificările bioelectrice la nivelul musculaturii netede a colonului.

2.4. TRANZITUL COLIC

Urmărirea tranzitului colic s-a făcut cu ajutorul substanței baritate, a alimentelor test sau a mărgelelor de sticlă. Prezența acestora în cec s-a constatat la 4—4,5 ore de la ingerare, în flexura hepatică la 6 ore, unghiul lienal la 9 ore, colonul descendent la 11 ore și în sigmă după 18 ore. Aceste intervale de timp prezintă o largă gamă de variații de la individ la individ.

Folosind un marker neabsorbabil — oxidul de crom marcat cu Cr^{51} — s-a constatat că 3/4 din substanța radioactivă se excretă în 96 ore, evidențiindu-se aceleași variații între subiecți și chiar la același subiect în diferite situații.

Durata tranzitului prin colon reprezintă cea mai mare parte din timpul total de trecere al alimentelor prin tubul digestiv. Alvarez a com-

parat tranzitul prin colon cu o cale ferată pe care staționează 3 vagoane. În fiecare zi, sosește un nou vagon care la impactul cu cele care staționează îl desprinde pe cel din față care este îndepărtat, staționînd tot 3 vagoane. Uneori forța de impact a vagonului este foarte puternică, astfel încît le elimină pe toate 3, fiind nevoie apoi de 3 zile pentru restabilirea situației normale cu reapariția celor 3 vagoane pe calea ferată. S-au semnalat situații în care, tulburări de tranzit pot determina staționarea chiar a „7 vagoane".

Folosirea de laxative sau chiar purgative, ce golesc colonul în întregime, este urmată de o perioadă de reumplere de 3—4 zile, după care colonul își va relua activitatea normală.

Deducem că folosirea constantă a laxativelor este ilogică și nesănătoasă. Mișcările colonului pot fi influențate de o multitudine de factori:

- Alimentația este stimulul fiziologic care determină modificări în secreția și motilitatea tractului digestiv. După alimentație se înregistrează o intensificare a mișcărilor segmentare ale colonului proximal dar mai ales distal, la nivelul sigmoidului. Aceste mișcări pot fi provocate de mirosul sau vederea alimentelor.
- Activitatea fizică: modificările de postură, ca statul în picioare sau poziția șezîndă, pot afecta motilitatea colonului. Presiunea asupra musculaturii abdominale poate de asemenea influența activitatea colonului.
- Emoția: relațiile între emoție și modificările în activitatea colică sînt indubitabil dovedite și experimental, ajungîndu-se la concluzia că stress-ul afectează motilitatea colonului.
- Somnul, factorii toxici, tulburările psihice etc.

2.5. CONTROLUL NERVOS AL MOTILITĂȚII COLICE

Cercetări experimentale în cursul cărora s-au efectuat denervări simpatice sau administrarea de parasimpaticomimetice au dus la concluzii care atestă că parasimpaticul are efect stimulator asupra peristaltismului colic, în timp ce simpaticul produce o inhibiție a acestuia. Cercetările au fost însă infirmate de experiențe clinice în care simpatectomii bilaterale pentru hipertensiune nu au fost urmate de tulburări ale tranzitului digestiv. Aceste afirmații clasice necesită completări oferite de cercetările actuale.

2.5.1. INERVAȚIA INTRINSECĂ

Clasic, inervația intrinsecă a fost identificată în plexurile Meissner și Auerbach. Studii recente au evidențiat o rețea abundentă de ganglioni și celule nervoase prezentă în submucoasa și musculara intestinului.

Efectele stimulării nervilor autonomi ai colonului sînt variate, încît nu permit clasificarea lor în categorii pure, inhibitorii și excitante.

Scanned with OKEN Scanner

2.5.2. SENSIBILITATEA COLONULUI

Se știe că intestinul gros este insensibil la stimuli care aplicați asupra tegumentului sînt capabili să producă durere sau alte senzații. Totuși colonul devine sensibil la distensia produsă experimental prin introducerea unui balon printr-o colostomie. Distensia colonului sigmoid dă o senzație de disconfort, sau durere cu localizare suprapubiană. Ea este însă un stimul puternic al defecației ducînd la deplasarea și evacuarea conținutului intestinal.

Agenții colinergici în general stimulează colonul. Prostigmina determină o creștere a activității motorii sigmoidiene de ordinul 300—400% la persoanele sănătoase, răspunsul colonului ascendent fiind mai puțin marcat decît al celui descendent. Persoanele care au colon iritabil dau un răspuns exagerat la prostigmină.

Motricitatea colică față de belladonă, este de asemenea diferită. Atropina, în doze mari, inhibă de regulă activitatea colonului, dar în doze terapeutice, răspunsul este variabil. La persoanele sănătoase, atropina nu are nici un efect asupra cecului.

2.6. SECREȚIA COLONULUI

Colonul secretă în mod fiziologic un lichid mucos, vîscos, cu pH alcalin (pH = 8,4). Secreția mucipară este stimulată de contactul direct între conținutul intestinal și celulele glandulare. Orice iritație a mucoasei colice are drept răspuns o eliberare crescută de mucus. De asemenea, stimuli betaadrenergici sînt în măsură să producă atît o creștere a sintezei, cît și a eliberării de mucus.

Rolul secreției intestinului gros este de a proteja mucoasa colică de iritații mecanice și chimice și de a facilita trecerea materiilor fecale. Secreția alcalină servește și pentru neutralizarea acizilor iritanți ce rezultă din activitatea bacteriană din interiorul colonului.

În colon nu se secretă enzime digestive.

2.7. ABSORBȚIA COLONULUI

Mucoasa intestinului are proprietatea de a absorbi în mod deosebit apa și electroliții. În afara acestora avem dovezi care pledează pentru absorbția vitaminelor, amoniului, sărurilor biliare, ureei și unor medicamente (hidrocortizon, morfină etc.).

Comparîndu-se conținutul materiilor fecale de la un subiect sănătos cu cel eliminat prin ileostomie, s-a estimat că absorbția colică este de 400—500 ml H_2O și 70 mmol sodiu pe zi. Aceleași informații le-au oferit și studiile radioizotopice pe ansă izolată. De altfel și apa folosită pentru clismă se absoarbe parțial. Au fost descrise chiar unele accidente în urma clismelor masive la copii cu megacolon, datorate proprietății absorbtive a colonului.

Scanned with OKEN Scanner

BIBLIOGRAFIE

1. Arhan, P., Peleerin, D., Gaz. med., Fr., 12, 1889.
2. Baciu, I., *Fiziologie*, București, Ed. did. și ped., 1977, 187—197.
3. Bernier, J. J., *Physiologie de la digestion chez l'homme normal, et l'opéré du tube digestif*, Doin Editeur, Paris, 1980, 128—138.
4. Castro, G., *Principles of digestion and absorbtion*, în *Gastrointestinal Physiology* (Johnson L. R.), The C. V. Mosby Comp., Saint Louis, 1977, 95—108.
5. Castro, G., *Digestion and absorption of specific nutrients*, în *Gastrointestinal Physiology* (sub red. Johnson L. R.), The C. V. Mosby Comp., Saint Louis, 1977, 122—138.
6. Davenport, H. W., *A digest of Digestion*, Year Book Med. Publ. Inc. Chicago, 1975, 199—200.
7. Davenport, H. W., *Physiology of the Digestive tract.*, 4-th. ed. Year Book, 1977.
8. Davenport, H. W., *Digest of Digestion*, 2-th. ed. Year Book, 1977.
9. Duthie, H. L. *Gastrointestinal Motility in Health and Disease*, MTP-Press, Lancester, 1978.
10. Furness, J. B., Costa, M., *Types of nerves in the enteric nervous system*, Neuroscience, 1980, 5, 1.
11. Ganong W. F., *Review of medical physiology*, 8-th ed., Los Altos California, Lange Medical Publications, 1977.
12. Glass, G. B. I., *Gastrointestinal Hormones*, Baven, 1980.
13. Groza, P., *Fiziologie umană*, Ed. Medicală, București, 1974.
14. Guyton, A. C., *Textbook of Medical Physiology*, ed. V-a, W. B. Saunders Comp. Philadelphia, Londra, Toronto, 1976, 876—892.
15. Hill, G. L., *Ileostomy*, Ed. Grune and Stratton, New York, 1976.
16. Johanson, L. R., *Gastrointestinal Physiology*, C. V. Mosby, 1977.
17. Kuchger, W., *Lehrbuch der Physiologie*, Berlin, Ed. Valk und Gemudheit, 1969.
18. Mendelaff, A. I., *Dietary fiber and human health.*, N. Engl., J. Med., 1977, 297—311.
19. Minaire, Y., Mambert, R., *Physiologie humaine, La digestion*, Simep Editions, Villeurbane, 1976.
20. Netter, F. H., *Digestion.* II, *Lower digestive tract.* Ciba Collection of Medical Illustration. Ciba Corporation, 1962.
21. Păunescu-Podeanu, A., *Ghid de date biologice normale și patologice*, București, Ed. medicală, 1964.
22. Sodeman, W. A., Watson, D. W., *The Large Intestine*, în *Sodeman's Pathologic Physiology*, ed. VI, W. B. Saunders Comp., Philadelphia, Londra, Toronto, 1979, 860—884.
23. Teodorescu, Exarcu, I., *Patologie biochimică*, București, Ed. medicală, 1974.
24. Teodorescu, Exarcu, I. *Fiziologia și fiziopatologia digestiei*, Ed. medicală, București, 1982.
25. Weisbrodin, W., *Motility of large intestine*, în *Gastrointestinal Physiology*, sub red. Johanson L. R., The C. V. Mosby Comp., Saint Louis, 1977, 35—41.
26. Williamson, R. C. N., *Intestinal adaptation*, N. Engl. J. Med., 1978, 298, 300.
27. Zelkurt, E. E., *Physiology*, Boston, Ed. Little Brown and Company, 1966.

Scanned with OKEN Scanner

3. EXAMINAREA PARACLINICĂ A COLONULUI

Anamneza atentă și examenul clinic corect și complet reprezintă punctul de plecare pentru examinări paraclinice speciale ale colonului.

Aceste examinări sînt test-screening, examinări biologice, radiologice, endoscopice, scintigrafice, histopatologice și investigațiile pentru echilibrul general al bolnavului (preanestezic și preoperator).

3.1. TESTE-SCREENING

Pentru realizarea testului screening se consideră că metoda cea mai simplă și lipsită de inconvenientele celorlalte examinări este *testul Hemocult*, de determinare a sîngerării oculte. O altă metodă este citologia exfoliativă ce va fi detaliată la examinarea histopatologică.

Testul Hemocult este indicat la cerere, la populația peste 40 de ani cu risc neoplazic crescut (cancere colice în familie, polipoză familială, cancer mamar sau genital în antecedentele personale) și la persoane care au simptome de alarmă minoră (diaree, constipație, false necesități).

Nu există contraindicații.

Persoanei examinate i se administrează timp de 72 ore un regim vegetal care favorizează sîngerarea prin accentuarea peristalticii colice. Se interzice categoric administrarea de aspirină (rezultate fals pozitive) și de vitamină C (rezultate fals negative). Nu se permite ingestia de alimente bogate în peroxidaze (fals pozitiv).

Pentru realizarea testului se utilizează metode chimice bazate pe conversia de culoare a unei substanțe indicatoare (benzidină sau guaiacol) în prezența unei surse de oxigen și a peroxidazei (hemoglobina). Peroxidazele din fecale pot fi, înafară de hemoglobină, mioglobina, citocrom-catalaza și peroxidazele vegetale.

De regulă, se utilizează pentru depistarea sîngerării oculte tinctura de guaiac. Forma de prezentare: o hîrtie de filtru impregnată cu tinctură de guaiac produsă de laboratorul Smith—Kline.

Pe hîrtia test se aplică, cu o spatulă, materii fecale recoltate din zona periferică și centrală. Se adaugă apă oxigenată. În caz de prezență a sîngelui în scaun, culoarea virează spre albastru.

Testul este specific pentru colon, întrucît sîngele de sursă intestinală ajunge degradat, nemaidînd reacția de culoare.

Scanned with OKEN Scanner

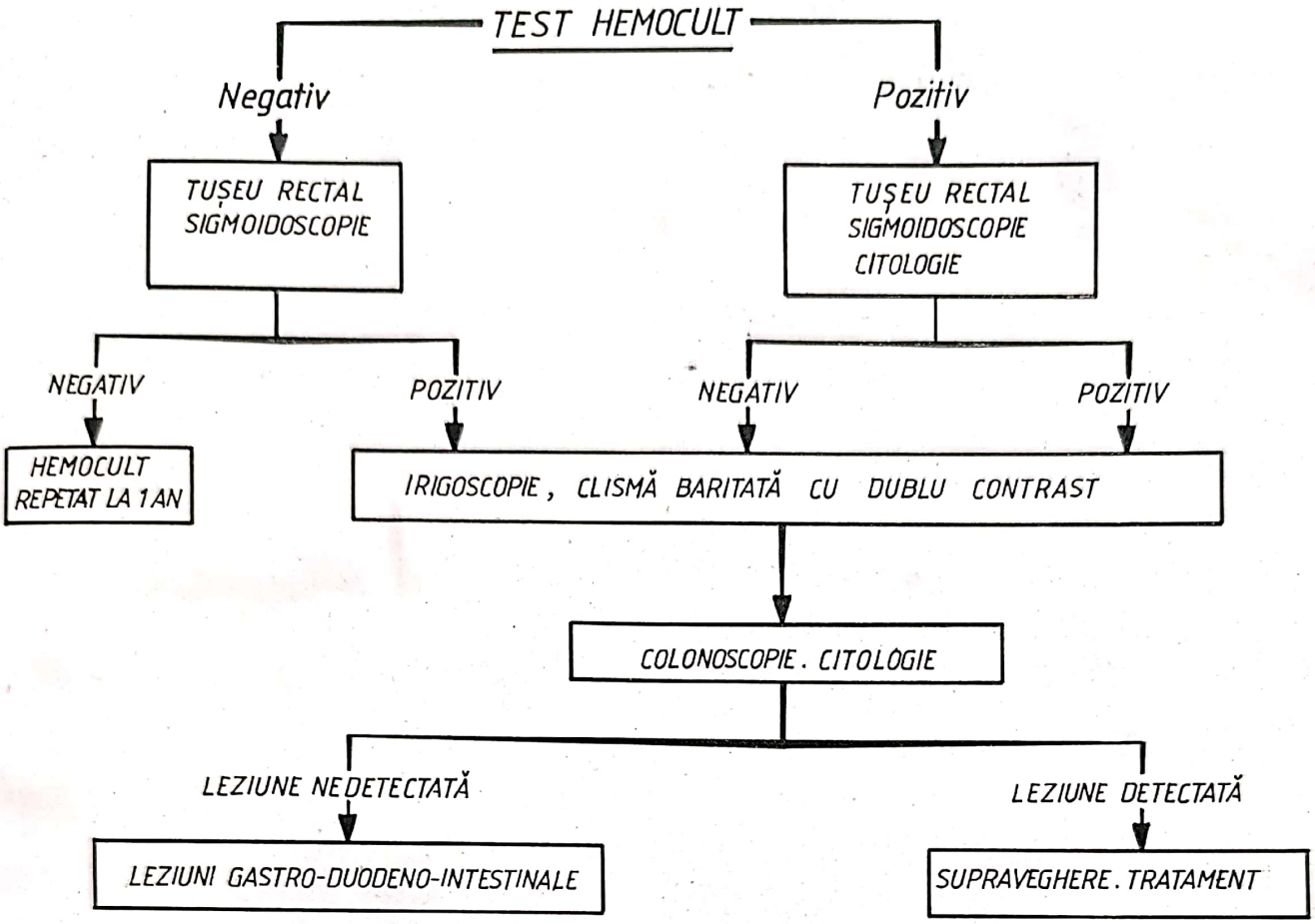

Fig. 3.1. Metodologia screeningului în afecţiunile colice.

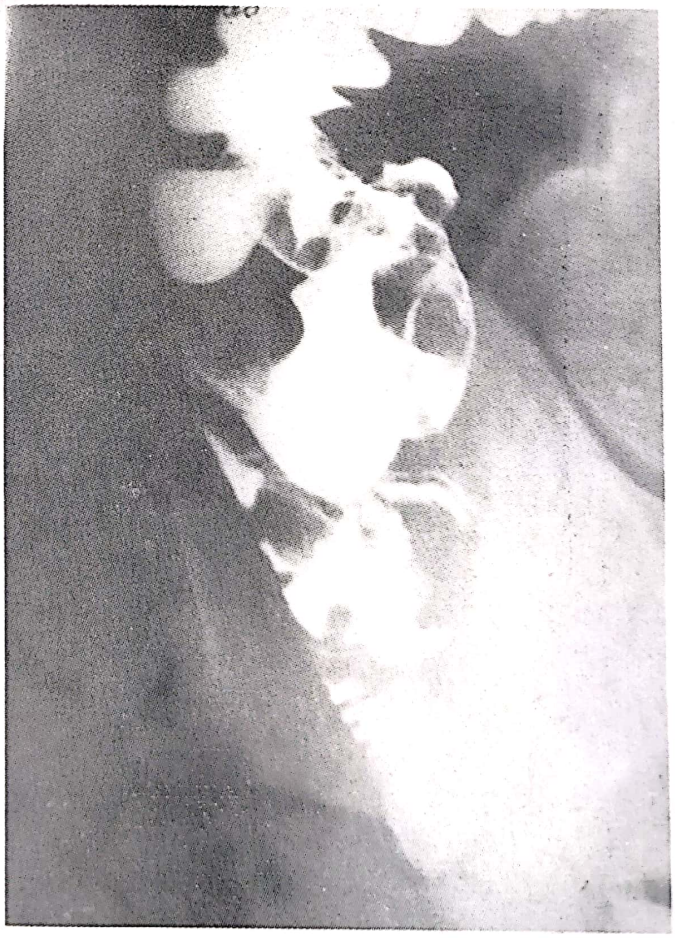

Fig. 3.2. Examinare orală. Lacune multiple intraluminale ce se dezvoltă la nivelul cecului. Cancer cecal. (Col. Cl. Medicală III Conf. Badea).

Scanned with OKEN Scanner

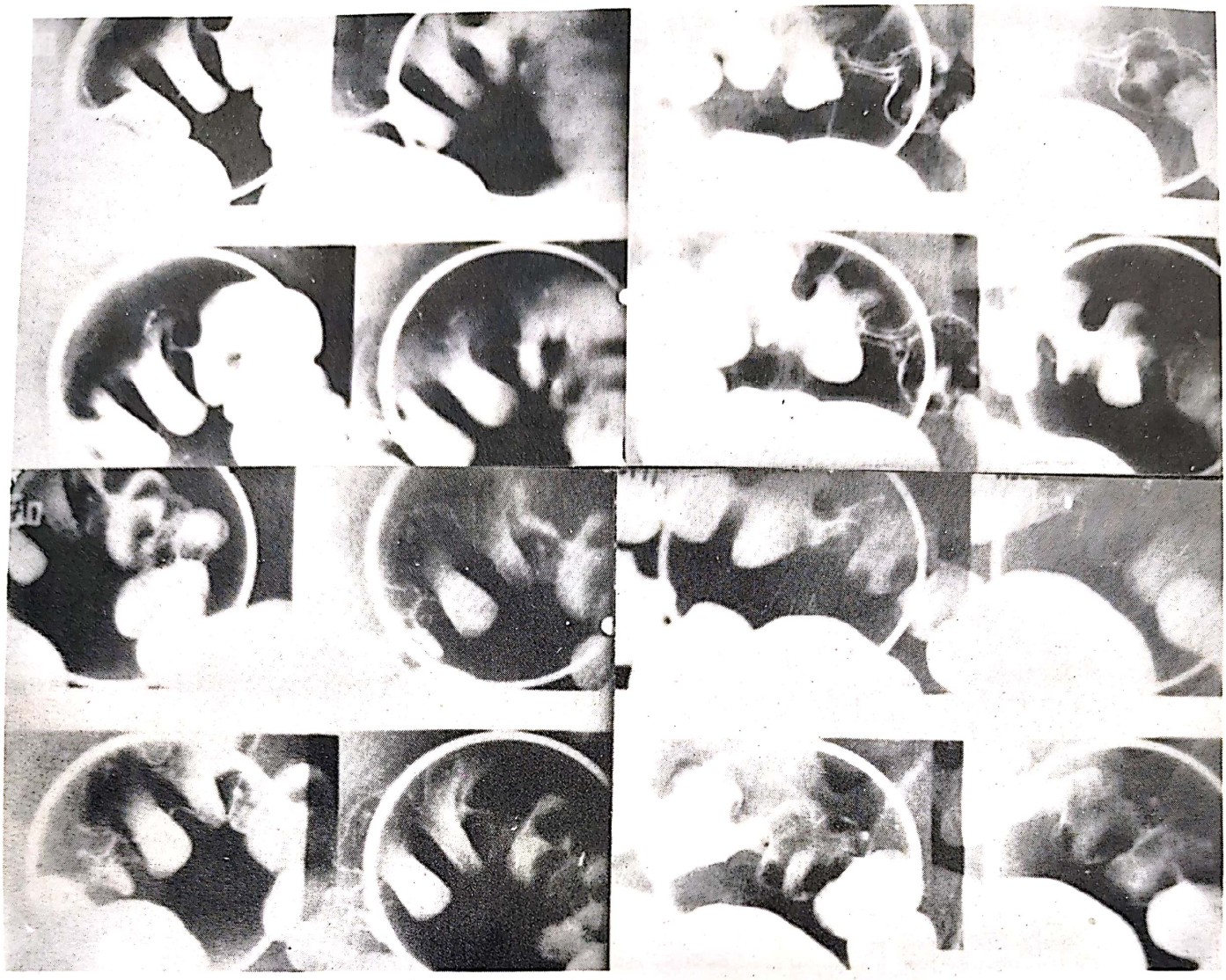

Fig. 3.3. Irigoscopie executată morfofuncţional sub compresiune dozată (aspecte radiologice normale) : (Col. Institutul Oncologic Cluj (I.O.C.) Dr. Ordeanu).

Fig. 3.4. Clismă baritată. Seriografie, urmărită morfofuncţional (aspecte radiologice normale) : (Col. I.O.C. Dr. Ordeanu)

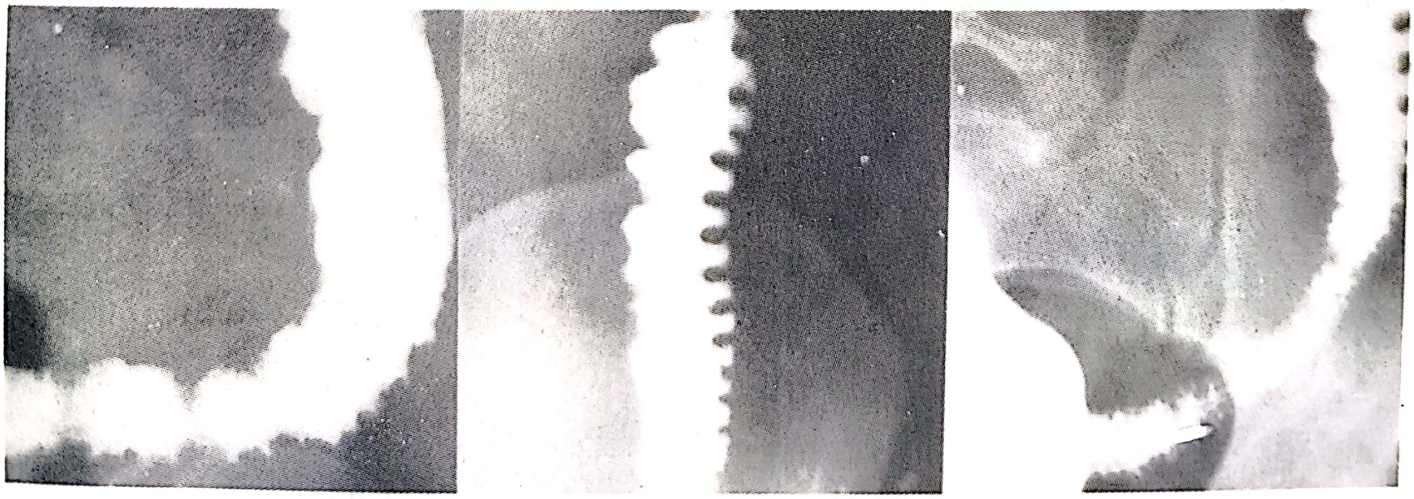

Scanned with OKEN Scanner

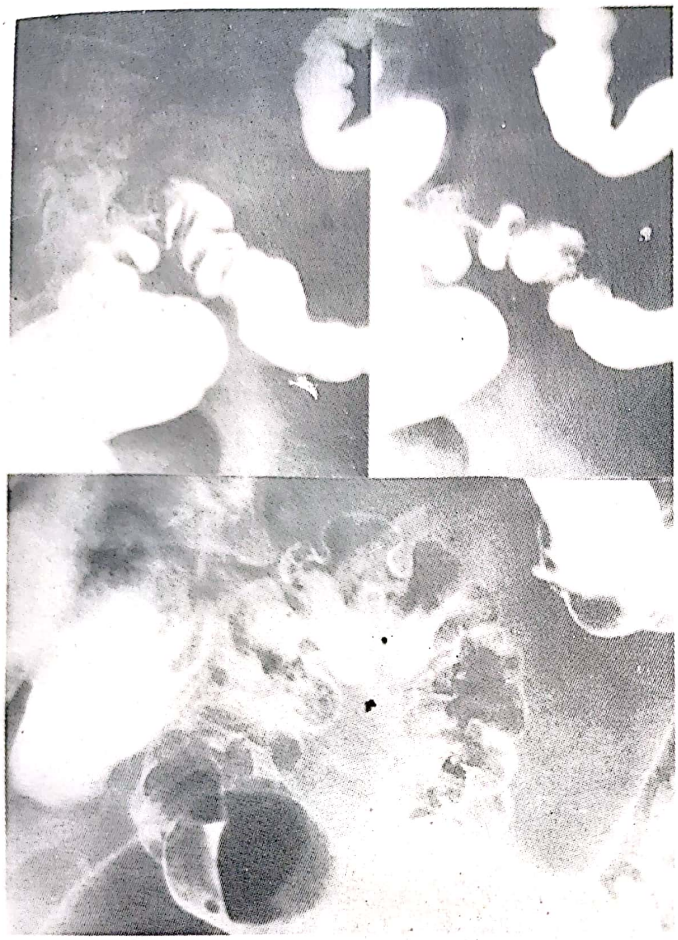

Fig. 3.5. Irigoscopie (regiunea sigmoidiană) executată morfofuncțional (aspecte radiologice normale): cele două secvențe de sus reprezintă momente peristaltice ale reliefului grosolan; secvența de jos — studiul morfofuncțional în dublu contrast al reliefului grosolan (Col. I.O.C., Dr. Ordeanu).

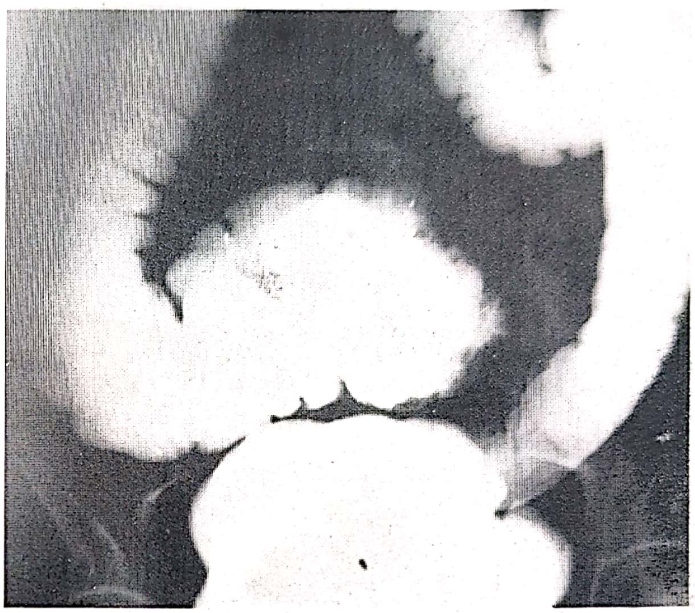

Fig. 3.7. Irigoscopie. Cec în poziție medială depășind coloana cu 4 cm spre stînga (Col. Cl. Medicală III, Conf. Badea).

Fig. 3.6. Irigoscopie. Cec răsturnat, anomalie de poziție — situat subhepatic — se opacifiază și apendicele (Col. Cl. Chirurgie I, Dr. Belteag).

Scanned with OKEN Scanner

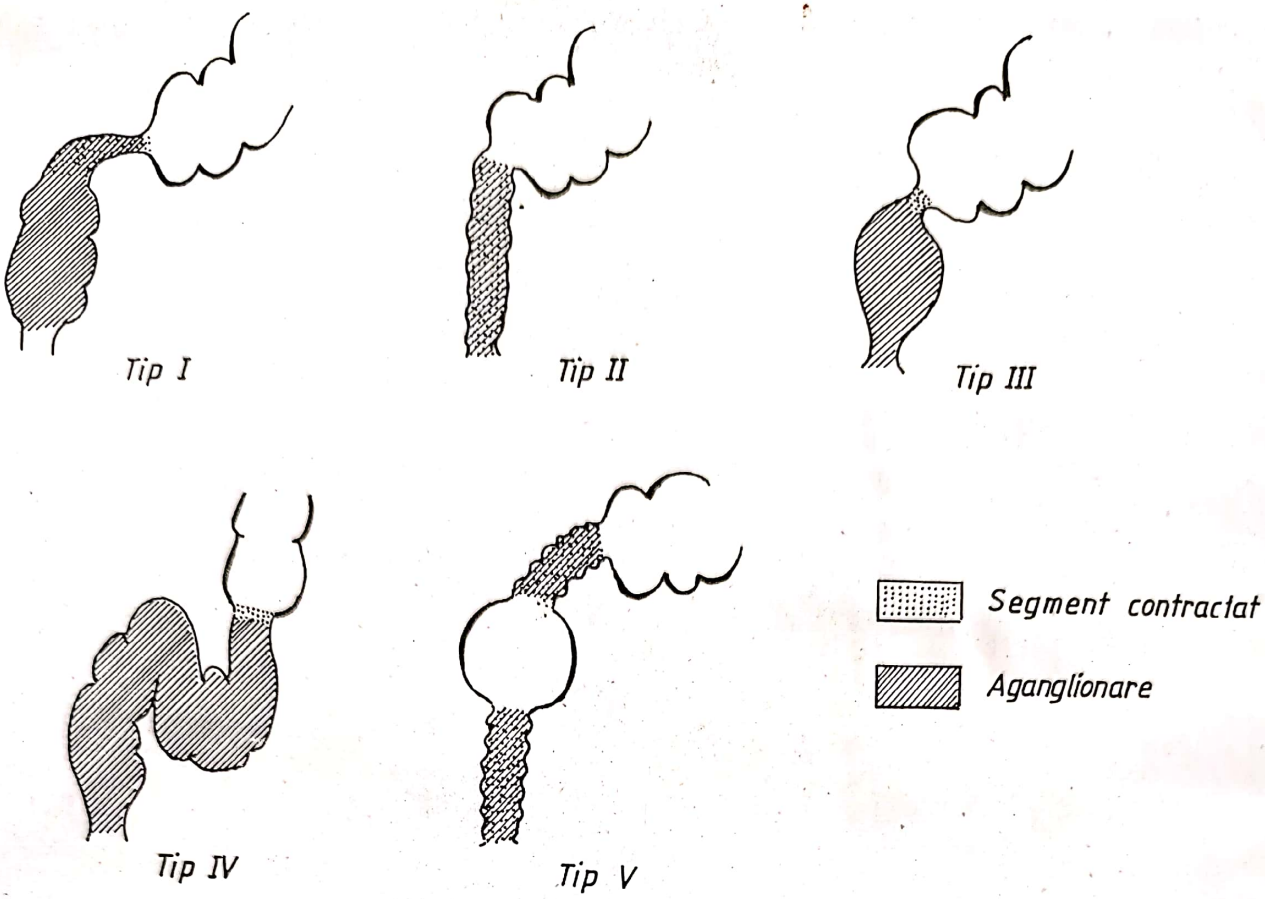

Fig. 3.8. Tipuri radiologice de megacolon congenital.

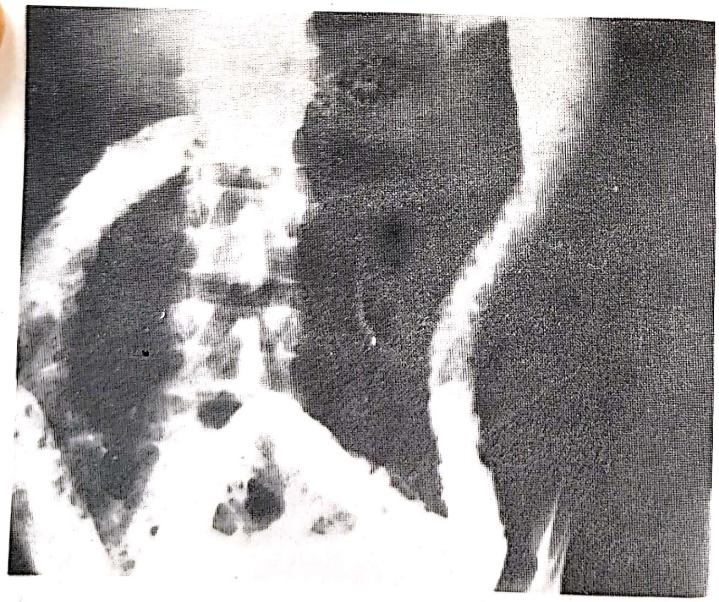

Fig. 3.9. Irigoscopie. Colită ulceroasă — formă pseudo-polipoasă. Se evidențiază dehaustrare, microspiculi și microcolie. (Col. Cl. Medicală III, Conf. Badea).

Fig. 3.10. Irigoscopie. Neoplasm lacunar de sigmă cu tendință la volvulare. (Col. Cl. Chirurgie I, Dr. Belteag).

Scanned with OKEN Scanner

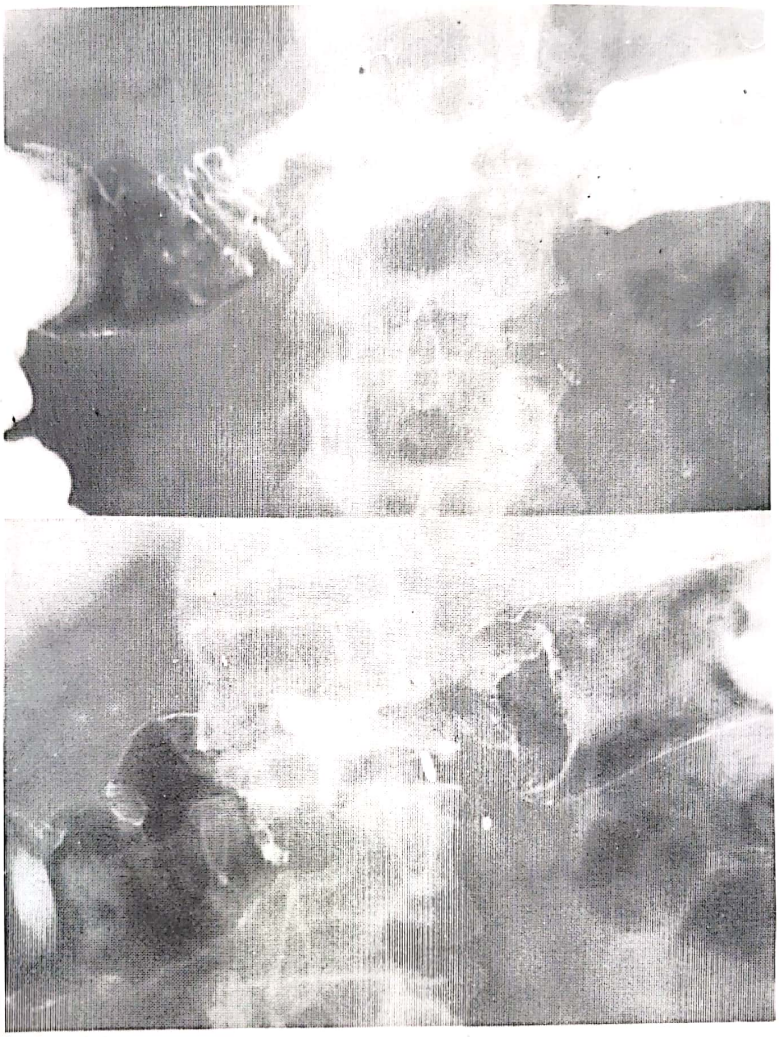

Fig. 3.11. Clismă baritată (adenocarcinom al colonului transvers cu interesarea tuturor straturilor anatomice); *secvența de sus* (replețiune totală și relativ dublu contrast normal) evidențiază o strîmtare (5—7 cm) în treimea mijlocie a colonului transvers, contur anfractuos și imagini lacunare, periviscerită malignă; *secvența de jos* (dublu contrast sub tensiune) tendință la invaginație (cupe de invaginație evidente) la limita cu zonele integre ale colonului. (Col. I.O.C., Dr. Ordeanu).

Fig. 3.12. Irigoscopie. Neoplasm vegetant și infiltrativ al cecului și colonului ascendent (Col. Cl. Radiologică, Prof. Dr. Rădulescu).

Scanned with OKEN Scanner

Fig. 3.13. Irigoscopie. Neoplasm stenozant la joncțiunea sigmă descendent, cu telescoparea tumorii în versantul sigmoidian. (Col. Cl. Chirurgie I, Dr. Belteag).

Fig. 3.14. Irigoscopie. Stenoză sigmoidiană extinsă cu neregularități de contur cu extindere de 12 cm. (Col. Cl. Medicală III, Conf. Badea).

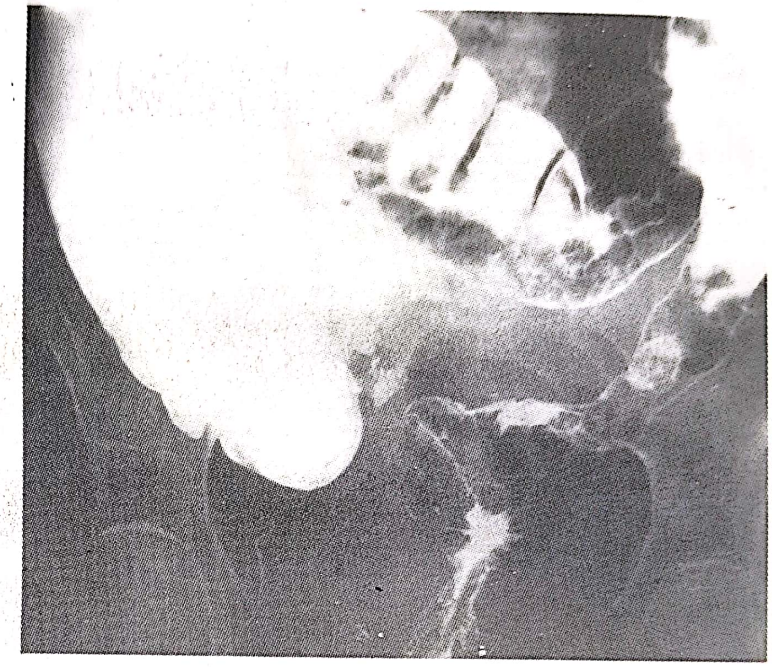

Fig. 3.15. Clismă baritată în dublu contrast (executat în primă intenție) — regiunea sigmoidiană — pentru evidențierea diverselor segmente; *lizereul de siguranță, realizarea peretelui de sticlă, integritatea petelor de bariu restant* și *a întretăierii lenticulare a cudurilor* demonstrează aspectele radiologice normale. (Col. I.O.C., Dr. Ordeanu).

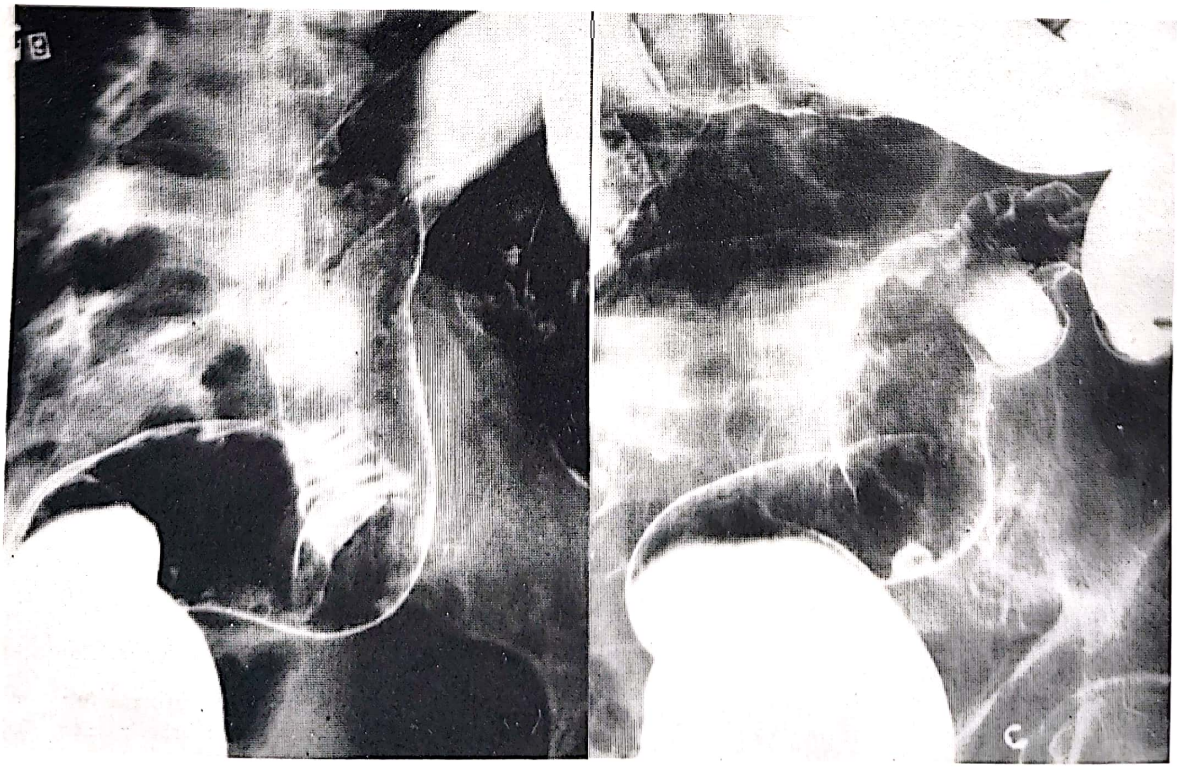

Scanned with OKEN Scanner

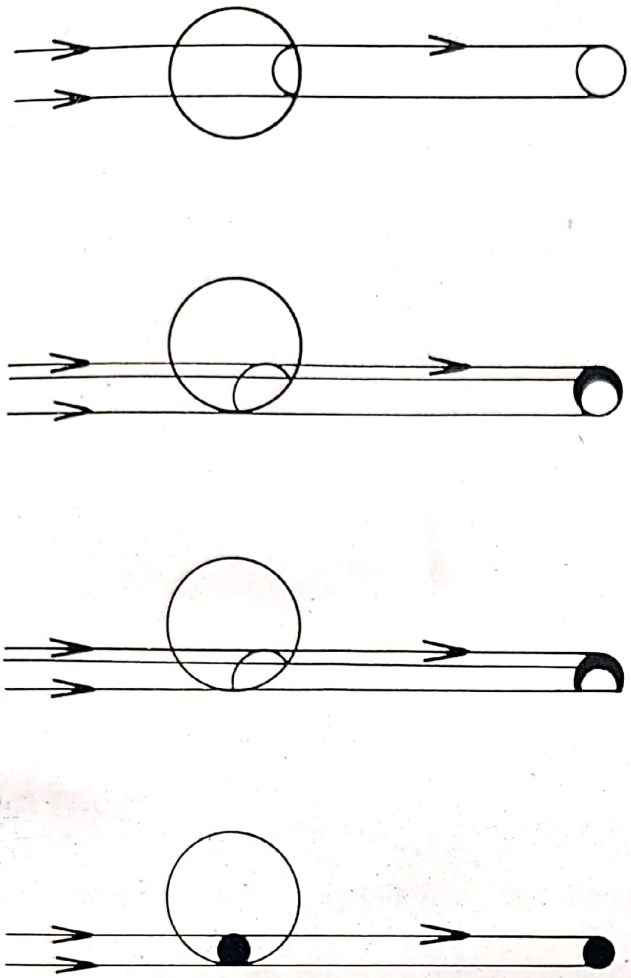

Fig. 3.16. Imaginea radiologică schematică a polipului sesil.

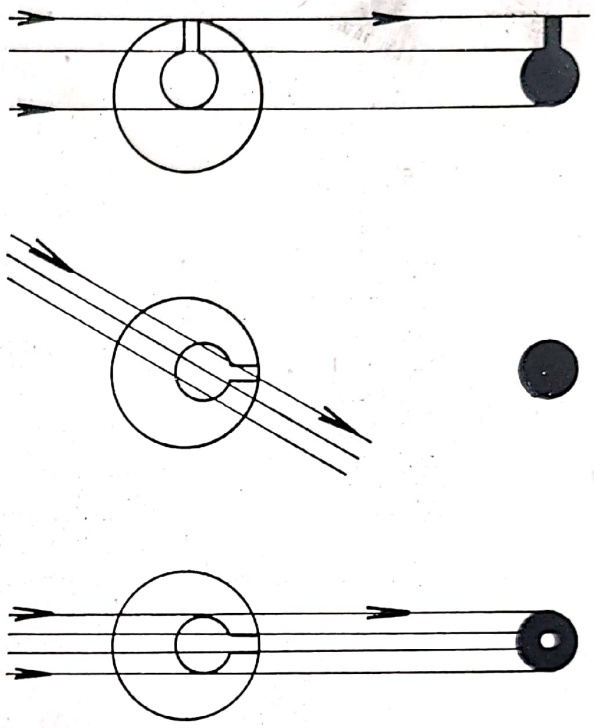

Fig. 3.17. Imaginea radiologică schematică a polipului pediculat.

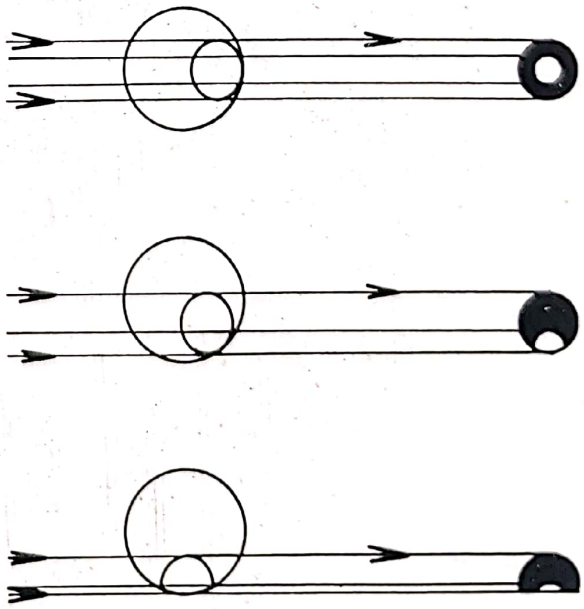

Fig. 3.18. Imaginea radiologică schematică a polipului intermediar.

Scanned with OKEN Scanner

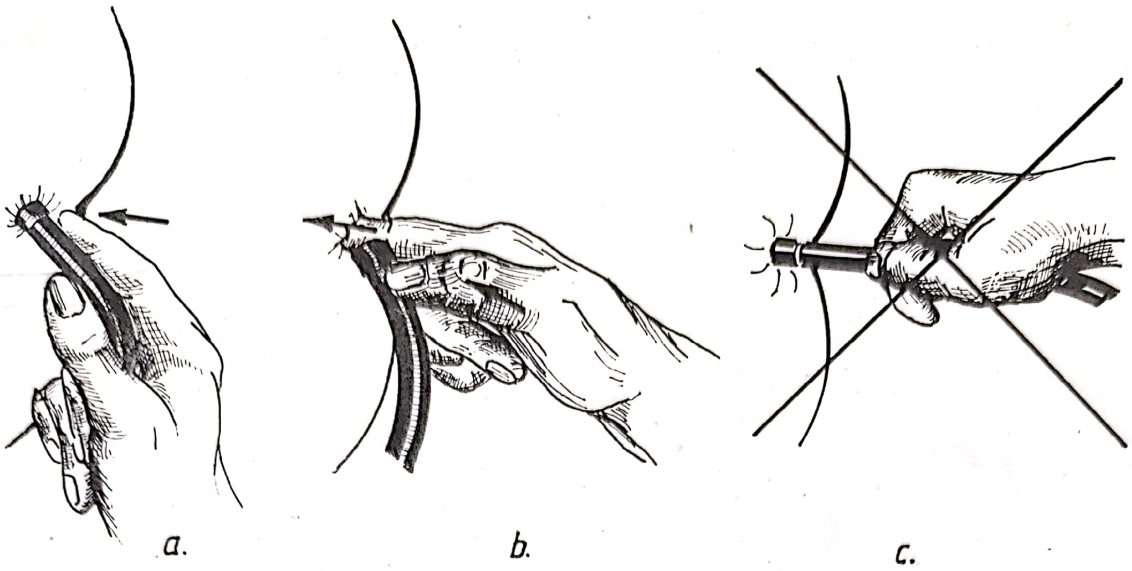

Fig. 3.19. Introducerea fibrocolonoscopului.

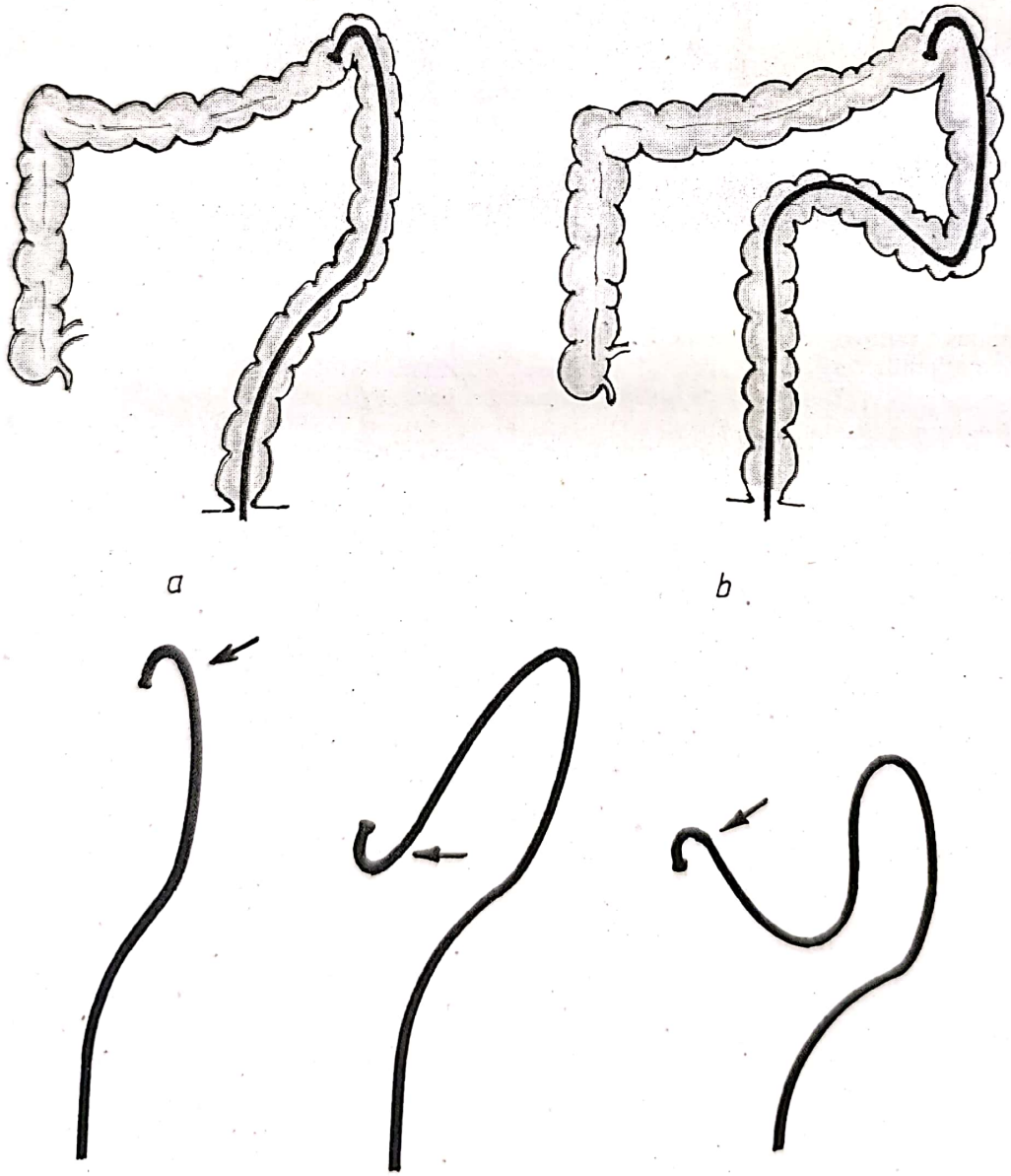

Fig. 3.20—3.21. Manevrele seriate de introducere a colonofibroscopului.

Scanned with OKEN Scanner

Sensibilitatea testului este deosebită, obținîndu-se rezultate pozitive de la o concentrație de hemoglobină superioară cifrei de 5—10 mg/g materii fecale.

Indiferent de rezultatul inițial, testul se repetă timp de trei zile consecutiv, pacientul examinat ținînd o dietă strictă. În caz de test pozitiv se impune o examinare mai complexă, la 60—70% dintre acești bolnavi punîndu-se în evidență un cancer de colon. Dacă testul este negativ, se repetă anual în aceleași condiții (fig. 3.1.).

3.2. EXAMINĂRI BIOLOGICE

Dozarea antigenului carcinoembrionar (ACE). ACE a fost descris în anul 1965 de Gold și Friedmann în serul bolnavilor cu cancer colorectal, în extractele de carcinoame colorectale și în mucoasa colonului fetal. Acest antigen este absent în mucoasa colică normală și în extractele omogenizate de mucoasă.

Determinarea ACE se poate face prin mijloace radioimunologice sau cu imunoperoxidază.

Socotit inițial specific pentru cancerul colorectal, s-a constatat o creștere a titrului ACE și în cancerele pulmonare, de sîn, pancreatice, precum și în ciroză și uremie. Din aceste motive speranțele legate de utilizarea sa ca test-screening al cancerului colorectal au fost abandonate.

Dozarea ACE este un test complementar celorlalte examinări paraclinice ale colonului. Este importantă stabilirea nivelului preoperator, întrucît se consideră că utilitatea sa actuală rezidă în aprecierea eficienței mijloacelor terapeutice complementare gestului chirurgical. O altă indicație de dozare a ACE este cea de monitorizare postoperatorie a bolnavilor prin stabilire seriată a titrului, la intervale de timp variabile de 4—6 luni. În mod normal, după extirparea zonei tumorale, titrul ACE se reduce pînă la dispariție. În caz de revenire progresivă postoperatorie a titrului ACE la valorile preoperatorii, se poate suspiciona o recidivă. Astfel, monitorizarea postoperatorie poate reprezenta o indicație operatorie de „second look".

S-au făcut încercări de combinare a examenului angiografic selectiv cu dozarea ACE și gradientului său arteriovenos. Tehnica de localizare a ACE se bazează pe introducerea unei fracțiuni a IgG marcată cu radiotrasor avînd imunoreactivitate specifică față de ACE. Dozarea se face cu ajutorul unei camere de scintilație.

Metode pe celule. Se bazează pe potențialul citologic al limfocitelor periferice asupra celulelor tumorale cultivate *in vitro*, sau a reacției cu antigenele tumorale.

Astfel, apar modificări ale testului de migrare a leucocitelor, testului de migrare electroforetică a macrofagelor și a testului de aderență a leucocitelor.

Datele nu sînt întotdeauna specifice, din cauza posibilităților de interferență imunologică. Rezultatele sînt deocamdată greu de explicat din cauza unei fundamentări teoretice insuficiente.

Scanned with OKEN Scanner

Testul de migrare a leucocitelor. Principiul testului: limfocitele sensibilizate, recoltate de la bolnavii cu tumori colice, eliberează limfokine în contact cu antigene extrase din tumori colice. Limfokinele eliberate influențează migrarea leucocitelor (stimulare sau inhibare) din capilare.

Testul de sensibilitate este destul de fidel, fără a avea specificitate maximă.

Markerii tumorali. Sînt cercetați în legătură cu populația cu risc înalt de afectare colică. S-au descris anormalități ale fibroblaștilor cutanați în polipoză și ale cromozomilor în sindromul Gardner. Bolnavii cu stări precanceroase sau cu cancer au modificări ale proliferării celulare în mucoasa colică.

3.3. EXAMINĂRI RADIOLOGICE

Examenul radiologic pe gol. Reprezintă punctul de începere al oricărei tehnici de examen abdominal cu substanță de contrast, avînd indicație în acest sens.

Este indicat, de asemenea, în urgențe abdominale de tip ocluziv sau peritonitic.

În caz de perforație traumatică, ischemică, diastatică sau prin insuflare gazoasă a colonului, se poate evidenția existența unui pneumoperitoneu.

În ocluziile intestinale joase se poate găsi aerocolie marcată și/sau nivele hidroaerice de colon, caracteristice prin prezența haustrelor.

În megadolicocolon, aspectul radiologic poate fi destul de caracteristic prin evidențierea unui colon mult destins, sinuos, mai lung, plin cu gaze.

Pasajul baritat per os este indicat în patologia colică pentru aprecierea aspectelor funcționale ale colonului. Este obligatorie urmărirea tranzitului baritat la toți bolnavii la care se practică un bariu pasaj. Izolat sau asociat clismei baritate poate oferi și detalii asupra morfologiei colice și a extensiei unor leziuni. Este contraindicat la bolnavii cu fenomene de abdomen acut ocluziv sau peritonitic, din cauza agravării simptomatologiei.

Înainte de examinare cu 48 de ore, bolnavul va avea o alimentație fără rezidii și cu un timp scurt de digestie gastrică.

Cu 72 de ore înaintea examinării se suprimă orice medicație antispastică sau parasimpaticomimetică, pentru a nu induce modificări ale aspectului funcțional gastro-intestino-colic.

Pentru opacifierea tubului digestiv se utilizează o suspensie de 150 g sulfat de bariu pro Röntgen chimic pur în 200 ml apă la 37°C. Examinarea se face à jeune.

După examenul segmentului eso-gastro-duodenal se practică urmărirea pasajului substanței opace în restul tubului digestiv la 4—5 ore, la 7—8 ore și la 24 ore. Uneori, pentru o mai bună opacifiere a tractului digestiv, se utilizează metoda prînzurilor multiple. În cadrul acestei tehnici, al doilea prînz opac se ingeră la 18—20 ore după începerea

examinării. În alte situații, se ingeră repetat cîte 100 g sulfat de bariu din 4 în 4 ore sau din 8 în 8 ore, colonul examinîndu-se după ingestia celui de-al treilea prînz baritat.

Se poate utiliza și metoda supraimpregnării ce va fi descrisă ulterior.

Pasajul baritat per os oferă date în legătură cu rapiditatea de progresiune a substanței opace precum și aspectele spastice sau atone ale colonului. La 4—5 ore se opacifiază cecul, la 7—8 ore colonul ascendent și transvers, iar la 24 ore întreg colonul, inclusiv ampula rectală.

Datele care se obțin nu sînt patognomonice, fiind interpretabile doar în contextul clinic și al celorlalte examinări.

Dificultățile de interpretare sînt determinate de umplerea incompletă a colonului, dependentă de ritmicitatea evacuării intestinale. Din această cauză se pot obține false imagini de atonie sau spasm, funcția peristaltică fiind greu de urmărit.

Prin pasajul baritat se pot obține unele date în legătură cu anomaliile de poziție și fixație ale colonului precum și modificări de lungime și calibru. În dolicocolon, aspectul este de stază pronunțată a bariului cu aspect moniliform.

Megacolonul evidențiază un aspect discontinuu al opacității, datorat amestecului bariului cu gazele din colon, aspect ce se menține timp îndelungat, zile sau săptămîni.

Tuberculoza colică poate da un aspect de stază ileocecală cu haustrații spastice.

În cancerul colic, tabloul radiologic obișnuit de lacună, rigiditate stenozantă sau nișă în lacună, se evidențiază rar la tranzitul baritat per os (fig. 3.2.).

Celelalte afecțiuni colice nu au semne caracteristice la bariu pasaj.

Clisma baritată (irigoscopia). Reprezintă una dintre examinările esențiale în explorarea colonului, efectuarea ei fiind obligatorie. Avînd în vedere limitele sale, irigoscopia este o etapă intermediară de investigație, datele obținute necesitînd completarea cu examinări endoscopice și/sau bioptice.

Clisma baritată este indicată la aproape toți bolnavii suspecți de afecțiune colică. Este utilă în investigarea bolnavilor cu sîngerări oculte depistați prin testul Hemocult de screening. Se indică în supravegherea colectomizaților și a polipilor.

Nu se va practica examinarea irigoscopică bolnavilor cu suspiciune de perforație colică sau la cei la care s-a stabilit diagnosticul de ocluzie în urma examenului clinic și a radioscopiei și radiografiei abdominale pe gol. În anumite situații (diverticulite, dilatații acute, colita ischemică), executarea clismei baritate este contraindicată din cauza riscului mare de producere a unei perforații iatrogene de colon.

Pentru practicarea irigoscopiei, bolnavul este supus, timp de 48 de ore, unei alimentații fără rezidii, nefermentabilă. Cu 72 de ore înainte de examinare se suprimă tratamentele medicamentoase, pentru a nu produce modificări ale tonusului sau opacității colice. În seara dinaintea examinării, bolnavului i se practică o clismă evacuatorie neiritantă, uleioasă. Examinarea se face à jeune.

Scanned with OKEN Scanner

Introducerea canulei se face în decubit lateral sau în decubit dorsal cu genunchii flectați și coapsele flectate pe abdomen. Examinarea se începe în decubit dorsal, poziția modificîndu-se în funcție de necesități.

Înainte de examinare se practică tușeul rectal. Pentru realizarea clismei baritate se utilizează o suspensie de 200—250 g sulfat de bariu pro Röntgen chimic pur în 1.000 ml apă la temperatura de 37°C.

Cu ajutorul unui irigator sau cu sondă cu balonaș (pentru a evita refluxul și defecația imperioasă precoce), se introduce substanța de contrast, progresiv, sub control radioscopic, cu diafragm redus. Pentru a evita senzația de defecație imperioasă precoce, în unele servicii se utilizează, în locul canulei de irigator, un tub de gaze din cauciuc moale, cu ajutorul căruia se depășește ampula rectală.

Cînd coloana opacă ajunge la unghiul splenic al colonului, se execută clișee radiografice pentru sigmă și colonul descendent în poziții A.P., O.A.D., O.A.S., pentru disocierea segmentelor suprapuse. De altfel, printre limitele examenului irigoscopic sînt citate particularitățile anatomice ale colonului cu zone dificile radiologic — cec, unghi splenic și bucla sigmoidiană.

În momentul în care substanța opacă ajunge la cec se introduce în continuare bariu pentru a se forța valvula ileocecală.

Se palpează sub ecran toate segmentele colice pentru a se evidenția punctele dureroase, detaliile morfologice și pentru disocierea segmentelor suprapuse.

Studiul colonului se face în stare de repleție, semirepleție sau colaps (în strat subțire) (fig. 3.3.).

Starea de repleție oferă date morfologice, dar din cauza distensiei, peristaltica este exagerată, fapt care nu permite o apreciere funcțională inițială.

În stare de repleție sau semirepleție nemaiexistînd distensie, se pot obține și date funcționale, similar cu pasajul baritat per os umplerea colonului fiind de astă dată omogenă, evidențiindu-se relieful mucos.

După umplerea în totalitate a colonului, se practică radiografii de ansamblu și țintite în poziție A.P. sau în poziții intermediare de disociere.

În caz de spasm la progresiune se administrează bolnavului atropină + papaverină intravenos cu scop antispastic. Dacă există segmente colice atone se impune administrarea de prostigmină care produce creșterea peristaltismului. Proba cu prostigmină este utilă pentru a se stabili extensia segmentului aton sau a obstacolului.

Tot pentru stabilirea extensiei segmentului lezat se poate aplica metoda supraimpregnării. În acest scop, în momentul în care substanța baritată, ingerată per os, a ajuns în colon, se practică o clismă opacă.

Tehnici de completare ale examenului irigoscopic.

După examinarea colonului în stare de colaps (în strat subțire) se poate insufla aer, obținîndu-se un dublu contrast cu evidențiere bună a reliefului mucos.

În ultimul timp, prin apariția radioscopiei televizate și a radiocinematografiei, există o tendință de examinare morfofuncțională a colonu-

lui prin clisma baritată. Prin această irigoscopie morfofuncțională se obține un relief colic grosolan cu diferite aspecte (plisare inelară, în acordeon, sau semilunară) (fig. 3.4.), cu semnificație în interpretarea tonusului și peristaltismului colic. Relieful mucos este determinat de aspectul mucoasei și dispoziția pliurilor sale. Relieful colic grosolan și cel fin mucos pare a fi util în diferențierea unor afecțiuni colice sau ca element de diagnostic diferențial între afecțiunile colonului și compresiunile extrinseci (fig. 3.5.).

Complicațiile sînt rare, de cele mai multe ori survenind în urma unei indicații de examinare eronate (perforație colică, colită ischemică, diverticulită), cînd se poate produce perforația colonului, sau în urma unor greșeli de tehnică. Cea mai frecventă greșală tehnică este perforația rectală prin canulă de irigator. Din această cauză se utilizează tuburi de gaze care au două avantaje majore — traumatismul provocat este minim, iar prin introducerea supraampulară a substanței de contrast nu se mai obține distensie ampulară cu senzație de defecație imperioasă. Astfel și timpul de examinare poate fi prelungit.

Rar, la introducerea canulei sau la evacuarea bariului pot apare fisuri anale.

Aspectul radiologic normal al colonului. Colonul apare, radiologic, ca un șirag de smochine, de 1,60—1,80 m lungime.

Se descriu cîteva sfincțere evidențiate radiologic: sfincterul cecoascendent (Bussi), subangulohepatic (Hirsch), supraangulohepatic (Canon), subangulosplenic (Payr), colonosigmoidian (Balli), și sigmoidorectal (Mouttier).

Relieful mucos examinat în stare de colaps prezintă o dispoziție transversală sau longitudinală, apărînd pliuri circulare la cec. Haustrele sînt simetrice, delimitate de incizuri paralele. Pe suprafața lor, de regulă pe una dintre margini, se pot forma și haustre mai mici (haustreole).

Unica funcție colică evidențiabilă irigoscopic este cea motorie putîndu-se găsi mișcări de amestec și de transport.

Modificări patologice irigoscopice. Anomalii de poziție — se evidențiază poziția înaltă, intermediară sau joasă a cecului.

Anomalii de fixație în cadrul cărora cecul este mobil sau se poate evidenția un colon drept flotant sau un mezenter comun. Mezenterul comun are un echivalent radiologic în poziția centrală a cecului cu colonul ascendent medializat (fig. 3.6.; fig. 3.7.).

Anomalii de poziție și fixație colică evidențiabile prin examenul radiologic pe gol cu haustrație interhepatofrenică dreaptă. Această interpoziție interhepatofrenică a unghiului colic drept realizează aspectul sindromului Chilaiditi.

Dolicocolonul realizează un aspect liniar, circular sau eliptic cu anse avînd traiect sinuos.

Megacolonul congenital (boala Hirschprung) realizează 5 tipuri radiologice, manifestîndu-se printr-o îngustare hipertonică sigmoido-rectală, cu dilatație retrogradă enormă. Conturul este neted, haustrele dispărînd în zona sigmoidiană sau pe toată lungimea colonului. Mucoasa are un aspect neomogen. Evacuarea bariului după examinare se face în 3—4 zile (fig. 3.8.).

Scanned with OKEN Scanner

Megacolonul secundar are un tablou radiologic asemănător cu boala Hirschprung.

Megacolonul funcțional prezintă o dilatație marcată a ampulei rectale care se continuă cu celelalte segmente dilatate. Evacuarea Rx. a bariului este de regulă normală.

Dedublarea colonului apare ca o ansă oarbă, comunicînd cu lumenul colic, care este de aspect normal. În această situație, se impune diagnosticul diferențial față de o diverticuloză colică gigantă sau cu o dilatație de colon cu interpunere parietală.

Diverticulii colici apar ca imagini radioopace care se mențin și după evacuarea colonului, avînd formă rotundă. Conturul diverticular depășește conturul marginal al colonului, de dimensiuni și aspecte variabile. Uneori diverticulii nu se opacifiază din cauza spasmului la coletul diverticular. În alte cazuri, umplerea este inomogenă din cauza persistenței în interiorul cavității diverticulare a unei cantități reduse de rezidiu gazos sau solid. Coletul diverticular poate fi de dimensiune redusă sau poate realiza o comunicare largă cu cavitatea. În caz că există și o diverticulită care determină o stenoză colică, se impune un diagnostic diferențial cu cancerul de colon. Acest diagnostic diferențial se face cu dificultate.

Colita ulceroasă nu are în faza de debut semne radiologice, cu excepția unui colon iritabil. În faza de leziune constituită, haustrațiile dispar, apar mici ulcerații, iar aspectul reticular al mucoasei se alterează. Pe măsură ce leziunea avansează, aspectul ulcerativ este tot mai net. Haustrațiile dispar, iar lumenul și lungimea colonului se reduce, putîndu-se obține ștergerea unghiurilor. Mucoasa ia un aspect grosolan cu zone de hiperplazie polipoidă, cu aspect de mozaic.

În evoluție, realizează o formă radiologică tipică de tub rigid, cu haustrațiile dispărute, descris ca „tub de sticlă". Pliurile mucoasei sînt îngroșate și, datorită prezenței ulcerațiilor, iau aspect de spiculi. Ulcerația are contur neregulat putînd ajunge pînă la contur de nișă. În evoluție, apare un aspect polipoid cu scurtare și fixare a colonului, cu zone stenozate și dilatate (fig. 3.9.).

În *colita ischemică*, examenul irigoscopic este contraindicat. Totuși, s-au descris semne ale diferitelor forme de colită ischemică. Mucoasa este neregulată, cu amprente digitale. Lumenul colic poate fi stenozat, cu fenomene subocluzive și, în final, structura mucoasă este complet dezorganizată, peretele intestinal părînd mai subțiat.

Tuberculoza colică se manifestă irigoscopic prin dispariția aspectului reticular al mucoasei, care prezintă o suprafață neomogenă, cu dispariția pliurilor. Progresiunea substanței de contrast este dureroasă. Pe versantul ileocecal apare nișa ulceroasă. Lumenul este stenozat, cu contur dințat, cu pereți rigizi. Imaginea radiologică tipică este semnul Stierlin — lipsă de umplere a segmentului afectat, cu aspect normal de umplere supra și subjacentă. Se impune un diagnostic diferențial cu cancerul cecal. În cancerul cecal nu există modificări ale valvulei ileocecale sau ale ileonului terminal.

În *boala Crohn cu localizare colică*, irigoscopia oferă date topografice și lezionale. Leziunile evidențiate sînt discontinue, asimetrice, etajate și polimorfe, existînd asociat atît imagini lacunare cît și ulcerative. Aspec-

Scanned with OKEN Scanner

tul mucoasei este dispărut, apărînd amprente, aspect de pavaj și spiculi (fisuri intramurale). În evoluție, se produce scurtarea colonului, cu ștergerea unghiurilor.

Volvulusul sigmoidian poate fi evidențiat la radiografia pe gol ca o ansă arcuată. Irigoscopic, diagnosticul este dificil, întrucît substanța de contrast nu poate pătrunde în lumenul sigmei. Este greu de făcut diferențierea de un neoplasm sigmoidian stenozant (fig. 3.10.).

Volvulusul cecal se manifestă prin aspectul de cec torsionat, dilatat, plin cu aer în poziție înaltă sau mediană.

Invaginația colică are următoarele elemente de diagnostic radiologic: oprirea bruscă a substanței de contrast sub formă de cupă sau semilună, imagine de trident (substanța pătrunde în zona centrală a capului de progresiune) și, mai rar, imagine de cocardă.

Polipoza colică solitară poate fi depistată de la un diametru de 5—6 mm. Apare ca o imagine radiotransparentă, rotundă. Dacă este sesilă, poziția ei este constantă. În caz de polip solitar pediculat, poziția sa poate varia în funcție de deplasarea coloanei de bariu.

Polipii colici multipli se manifestă prin radiotransparențe multiple. Dacă există un conglomerat de polipi, apar defecte de umplere conopidiforme sau polilobate. Lizereul de siguranță la examinarea cu dublu contrast (ce va fi detaliat ulterior) este prezent. Problema importantă a diagnosticului radiologic este stabilirea precoce a momentului de degenerare malignă a polipilor. În acest sens se consideră că o creștere rapidă, cu îngustarea lumenului și cu suprafață neregulată, asociată cu dispariția lizereului de siguranță, ar avea semnificația unei transformări neoplazice a polipilor.

Cancerul colic se manifestă radiologic prin următoarele semne cardinale: lacună, rigiditate stenozantă și nișă. Aceste semne pot fi izolate, dar de regulă apar împreună.

În *cancerul colic complicat cu ocluzie intestinală* prin obstrucție, se pot pune în evidență, la examenul pe gol, nivele hidroaerice sau aerocolie marcată. Irigoscopic se poate evidenția zona în care există obstacolul, cu stop total sau cu modificarea lumenului care ia un aspect neregulat. În progresiunea sa, coloana opacă mulează polul inferior al tumorii determinînd apariția unui aspect de calotă sferică (fig. 3.11.).

Cancerul stenozant dă imaginea unui defileu rigid, neregulat, stenozant, cu dezorganizarea pliurilor mucoase pînă la dispariție. În unele situații, aspectul este de „pîlnie" sau „flacără de lumînare". Imaginile lacunare din cancerul colic sînt policiclice, neregulate, respectînd de regulă unul dintre versanți. În caz de localizare pe ambii versanți, aspectul devine inomogen.

Nișa malignă este anfractuoasă, profundă, neregulată, apărînd uneori sub formă de nișă în lacună.

Tabloul radiologic variază în funcție de localizarea procesului neoplazic.

În *cancerul colonului drept* se evidențiază cu frecvență mare lacuna neregulată cu bază largă de implantare, asociată sau nu cu ulcerația malignă. Uneori se realizează aspectul de „cocean de măr", în cazul lacunelor circumferențiale („en virole"). Acest aspect poate permite un pasaj neregulat central cu semnul calotei sferice prezent (fig. 3.12.).

Scanned with OKEN Scanner

Cancerul colonului stîng are mai multe imagini radiologice: lacună neregulată, mai ales la unghiul splenic cu scurtarea colonului și ștergerea unghiului; ulcerație care apare la compresiune dozată ca o placă eliptică, opacă, neregulată; stenoză incompletă lungă sau scurtă cu ulcerație, pasaj excentric, neregulat și dispariția pliurilor mucoasei; stenoză completă care realizează aspectul de „flacără de lumînare" (fig. 3.13.; fig. 3.14.).

Cancerul unghiului hepatic se prezintă ca o zonă stenozată cu retracție colică și ascensionare cecală.

Diagnosticul cel mai dificil este al *cancerului sigmoidian.* Existența buclei sigmoidiene, cu multiple suprapuneri și cu disociere dificilă a imaginilor poate determina imagini false, neinterpretabile. Clasic, cancerul sigmoidian este descris ca avînd aspect de stenoză cu hipertonie subjacentă și dilatație suprajacentă.

Examinarea radiologică colică cu dublu contrast. Examinarea radiologică colică cu dublu contrast are o deosebită valoare, fiind superioară tehnicilor standard în diagnosticul tumorilor mici ale colonului.

Indicațiile, contraindicațiile și accidentele sînt similare cu cele ale clismei baritate.

Din punct de vedere tehnic se utilizează o suspensie de 100—150 g sulfat de bariu chimic pur în 500 ml apă la 37°C. Pregătirea colonului trebuie să fie perfectă pentru a evita artefactele. Se introduce suspensia baritată, după care se insuflă aproximativ 100 cmc de aer. Bolnavul este deplasat în toate pozițiile pentru realizarea unui film baritat omogen pe suprafața mucoasei care alcătuiește lizereul de siguranță.

Interpretarea clișeelor obținute trebuie făcută cu foarte multă atenție și discernămînt.

Rezultatele ce se obțin prin examinarea cu dublu contrast sînt mai precise decît în cazul examinării în stare de repletie, semirepletie sau colaps (fig. 3.15.).

Polipoza colică apare net ca o supradenivelare în „sticlă de ceas" cu bază mai largă de implantare, cu aspect semicircular. Pentru polipul sesil, imaginea radiologică realizează „semnul pălăriei" cu suprapunerea a 4 straturi de bariu pe suprafața polipului (fig. 3.16.; fig. 3.17.; fig. 3.18.).

Polipul pediculat poate realiza mai multe aspecte de transparență în funcție de incidența razelor.

Polipul intermediar se manifestă printr-o imagine în inel (sub formă de țintă), în care zona clară corespunde zonei de implantare.

Executarea unei examinări cu dublu contrast este utilă și în alte afecțiuni.

În *cancerul colic* este necesară pentru a depista și alte sedii sau pentru a evidenția polipi pe cale de malignizare, responsabili de multe ori de așa-numitele „recidive" postoperatorii.

Boala Crohn colică stabilește zona netă de delimitare între zona sănătoasă și cea modificată. Acest element, asociat cu existența ulcerațiilor aftoide și a striilor clare, transparente, pot oferi date valoroase pentru diagnosticul diferențial față de cancerul colic.

În *colita ulceroasă* apare un aspect reticulat al mucoasei, cu modificări ulcerative și dispariția lizereului de siguranță.

Angiografia selectivă mezenterică superioară și inferioară. Arterio-

Scanned with OKEN Scanner

grafia selectivă mezenterică superioară și inferioară este indicată pentru stabilirea unei surse hemoragice, mai ales de origine diverticulară. În alte situații, se poate practica pentru stabilirea tipului și extensiei lezionale, mai ales în cazul afecțiunilor care nu pot fi investigate prin alte mijloace (colita ischemică, diverticulita).

Uneori, arteriografia selectivă se indică tactic, preoperator, pentru evidențierea vascularizației arteriale colice și anastomozelor dintre cele două teritorii (mezenteric superior și inferior).

Contraindicațiile sînt dependente de intoleranța la substanța de contrast. Evitarea fenomenelor alergice poate fi obținută prin administrarea înaintea examinării de hemisuccinat de hidrocortizon 100—150 mg, calciu și antihistaminice.

Bolnavul este clismat cu 12 și 2 ore înaintea examinării pînă la completa evacuare a colonului. Se poate administra cu 48 ore înainte o dietă fără rezidii și cu medicamente absorbante (carbo medicinalis 6 comprimate/zi).

Zona în care se va practica injectarea substanței de contrast se va rade, se va degresa cu benzină iodată sau eter, după care se va badijona cu tinctură de iod. Teritoriul din jurul locului puncției va fi izolat cu cîmpuri sterile.

Pentru realizarea cateterismului arterial transcutan (Seldinger), sînt necesare ace de puncție arterială cu bizou scurt cu mandren, ghiduri și catetere. Cateterele sînt de diferite diametre cu extremitatea distală curbă, radioopace, avînd un orificiu axial sau mai multe orificii laterale. Extremitatea exterioară a cateterului prezintă un racord care se poate adapta la instalația de injectare. Pentru realizarea arteriografiei selective mezenterice superioare și inferioare, se poziționează bolnavul în decubit dorsal, pregătit ca pentru intervenție.

Se puncționează artera femurală. Se introduce ghidul prin lumenul acului de puncție, pe o distanță de 10—20 cm. Se extrage acul lăsîndu-se ghidul în arteră. Se introduce cateterul de calibru 7 pînă la poziționarea sa în artera ce urmează a fi examinată, progresiunea făcîndu-se sub control radiologic prin injectare repetată a substanței de contrast pentru orientare. După poziționarea cateterului se extrage ghidul. Cateterul se heparinizează 5000—10.000 U.I./250 ml ser fiziologic.

Pentru arteriografia mezenterică superioară se injectează 40 ml Odiston 75% cu debit de 10—15 ml/sec. Se fac două expuneri pe secundă în primele 3 secunde, apoi o expunere/secundă timp de 12—15 secunde.

Pentru arteriografia mezenterică inferioară se injectează 20 ml Odiston 75% cu debit de 10 ml/sec. Expunerea se face pe 8 filme seriografice în ritm de 2×2/sec.; 3×1/sec.; $1\times1^1/_2$/sec.

Se descriu accidente care țin de puncție, de substanța de contrast, de tehnica de cateterism și de administrarea intraparenchimatoasă a substanței de contrast.

Accidente ținînd de puncție. În timpul puncției se poate leza peretele arterial cu hemoragie locală abundentă, impunînd sutura arterială.

În anumite situații, din cauza deplasării acului sau a utilizării de ace cu bizou lung (poziționate doar parțial în lumenul arterial), se poate injecta substanța de contrast periarterial sau în peretele arterial, realizîndu-se o disecție parietală.

Scanned with OKEN Scanner

Accidente dependente de substanța de contrast. Injectarea substanței de contrast poate determina fenomene de tip alergic, manifestate prin erupții cutanate, bronhospasm și/sau colaps.

Evitarea acestor accidente se realizează prin testare prealabilă (uneori neconcludentă) sau prin injectare de control a 2—5 ml de substanță de contrast pe cateter după care se așteaptă cîteva minute pînă la continuarea examinării.

Accidente dependente de cateterism. Crearea de cale falsă este un prim accident, din cauza unei lipse de antrenament (experiență). Cateterul se poate rupe intraarterial, necesitînd extragerea chirurgicală.

În timpul examinării, dacă nu se heparinizează cateterul, sîngele se poate coagula în interiorul său, producînd la injectare embolii arteriale distale.

La extragerea cateterului se poate produce o hemoragie care cedează după compresiune și repaos. Dacă hemoragia nu se oprește după 30 de minute, se impune explorarea și sutura arterială.

Accidente prin administrarea intraparenchimatoasă a substanței de contrast. Apar în caz de supradozare a substanței față de capacitatea receptoare a organului. Uneori se pot produce leziuni necrotice sau ale ostiului arterial. Cateterul poate obstrua complet artera cateterizată, dacă are calibru mare, determinînd ischemie viscerală.

Arteriografia selectivă mezenterică oferă date foarte importante pentru tactica chirurgicală, asupra umplerii arterei mezenterice superioare prin cea inferioară sau a celei inferioare prin cea superioară la nivelul arcadei Riolan.

În *colita ischemică* și mai ales în localizarea leziunii ischemice la nivelul unghiului splenic al colonului, datele arteriografice sînt importante. Cu atît mai mult cu cît examinarea irigoscopică sau colonoscopică este contraindicată. Afectarea predominantă a flexurii splenice în colita ischemică este determinată de modificarea anastomozei între teritoriul mezenteric superior și inferior, la nivelul arcadei Riolan, și existenței unei zone slabe anastomotice (punctul critic Griffiths).

Tumorile maligne au un aspect arteriografic caracteristic — dislocarea ramurilor arteriale și apariția vaselor de neoformație la nivelul zonei tumorale.

Angiodisplaziile colonului stîng se pot diagnostica numai arteriografic, prin apariția precoce a timpului venos cu vene de calibru mare, tortuoase. Pentru a se diferenția un polip malign de unul benign, complicat cu hemoragie digestivă, se pot obține clarificări angiografice pe baza probei farmacodinamice. Hemoragia avînd sursă polipoasă benignă se oprește după injectarea de epinefrină sau pitresină, în timp ce în cazul polipilor maligni hemoragia nu se oprește.

Hemoragia de sursă colică poate fi evidențiată angiografic. Examinările uzuale — irigoscopia și colonoscopia — nu dau rezultate semnificative datorită umplerii colonului cu sînge, fapt care face ca pregătirea bolnavului să nu fie posibilă. Hemoragia masivă sau recurentă de sursă neidentificată, trebuie să determine realizarea angiografiei selective mezenterice superioare sau/și inferioare sau a angiografiei supraselective ileo-colice, colice drepte sau medii. În diverticulul colic sau colita ulcerativă, substanța de contrast iese printr-un singur punct cu aspect de

Scanned with OKEN Scanner

arteră amputată. În afecțiunile inflamatorii cu hipervascularizație murală, sîngerarea poate fi difuză. Diferențierea zonei de sîngerare de conturul capilar se face în timpul venos tardiv, cînd extravazarea persistă, avînd tendință de diluare în interiorul colonului. Este utilă și terapeutic (vasopresină-pitresină sau epinefrină pe sondă de arteriografie) putînd opri hemoragia.

Boala lui Crohn nu dă semne constante, deși s-a descris dilatarea vaselor drepte, îngroșare parietală și retur venos precoce pe fond de hipovascularizație.

Limfografia. Limfografia ar putea fi utilă în stadializarea preoperatorie a cancerului colic, dar datele limfografice asupra metastazelor neoplasmului colic nu sînt caracteristice. După unii autori, doar în aproximativ 20% din cazuri s-ar putea evidenția metastazele.

Tomografia computerizată. Este o metodă care se bazează pe acumularea valorilor densității tisulare și transformarea lor într-o imagine pe secțiune cu ajutorul unui computer special programat.

Spre deosebire de alte organe, posibilitățile diagnostice în afecțiunile colice sînt mai reduse.

3.4. EXAMINĂRI ENDOSCOPICE

În afară de rectosigmoidoscopia și colonofibroscopia, alte examinări sînt colonoscopia intraoperatorie și laparoscopia.

Rectosigmoidoscopia. Este o examinare foarte importantă în diagnosticul afecțiunilor colice; peste jumătate dintre aceste afecțiuni sînt accesibile pentru rectosigmoidoscop.

Ca test-screening aflat la îndemîna tuturor medicilor, nu poate depăși în momentul de față testul hemocult.

Rectosigmoidoscopia este indicată în examinarea bolnavilor cu constipații cronice sau diaree rebelă la tratamentul obișnuit. Se indică de asemenea pentru localizarea sîngerărilor rectosigmoidiene în timpul sau în afara defecației, precum și în caz de tenesme.

În principiu, rectosigmoidoscopia nu are contraindicații majore. Contraindicațiile relative sînt fisura anală, rectosigmoiditele acute, diverticulitele acute.

Unele servicii practică examinarea fără o pregătire prealabilă, considerînd că o clismă sau o purgație pot irita mucoasa și elimina depozitele de mucus și puroi de pe suprafața ei.

În serviciul nostru pregătim bolnavii prin executarea unei clisme neiritante (glicerinată sau cu săpun) cu 24 de ore și 8—12 ore înainte de examinare, asigurîndu-se completa vacuitate a rectocolonului. Contraindicăm orice clismare cu 4—6 ore înaintea examinării.

Examinarea rectosigmoidoscopică se practică în poziție în genunchi cu coapsele verticale, cu capul la nivelul mesei de examinare pentru ca spatele să fie în lordoză. Această poziție nu poate fi obținută la bolnavii cu cifoză, spondiloză, artroze de genunchi sau coxofemurale. În aceste situații, bolnavul este pus pe marginea mesei în decubit lateral

Scanned with OKEN Scanner

stîng, cu șoldurile ușor elevate de o pernă sau un sac de nisip. Este necesară avizarea bolnavului în legătură cu faptul că în timpul examinării va avea senzație de defecație.

Rectoscoapele utilizate în prezent sînt derivate din instrumentul lui Bensaude. Este un tub metalic rigid cu diametrul de 20 mm, avînd lungimea de 15—35 cm. Pentru copii se utilizează rectosigmoidoscoape sub 15 cm, cu diametrul redus.

Aparatul are la extremitatea oculară un dispozitiv de insuflare a aerului în timpul examinării, precum și o sursă de iluminare, reflectată în axul tubului prin intermediul unei oglinzi înclinate oblic.

Pentru realizarea unor tehnici anexe rectosigmoidoscopiei diagnostice sau terapeutice sînt necesare și alte aparate: un aparat de electrocoagulare, trusă de diatermie (ac, pensă, ansă, papuc), bombă de insuflare de azot pentru a se lucra în atmosferă neinflamabilă.

Din punct de vedere tehnic, examinarea începe cu un tușeu rectal care face să cedeze spasmul sfincterian și indică direcția canalului anorectal, dînd date pentru poziționarea instrumentului. De regulă nu este necesară anestezia. Totuși, în situația în care există o fisură anală sau un spasm sfincterian, anestezia locală superficială cu anestezice de contact sau prin infiltrație, este suficientă.

Sigmoidoscopul bine lubrefiat, cu mandrenul în poziție de obstruație, este introdus printr-o mișcare ușoară prin canalul anal, în direcția ombilicului. După pătrunderea în ampula rectală, percepută palpatoric prin progresiunea liberă și ușoară a aparatului, se scoate mandrenul, adaptîndu-se la aparat sistemul de iluminare și obstruatorul cu fereastră.

Progresarea rectoscopului se face prin control vizual permanent al lumenului colic, practicîndu-se intermitent, în caz de nevoie, insuflare cu aer. La 13—16 cm (joncțiunea sigmoido-rectală) se reorientează rectoscopul în sens posterior și spre dreapta, pătrunzîndu-se în colonul sigmoidian. Modificările mucoasei, constatate la introducerea rectosigmoidoscopului se notează, urmînd a fi analizate minuțios în timpul manoperei de extragere. Toate leziunile evidențiate și consemnate se biopsiază, specificîndu-se locul de prelevare a fragmentului pentru examen histopatologic.

Biopsia se practică cu o pensă ciupitoare sub control vizual. În caz de sîngerare la locul de biopsie, hemoragia se oprește prin compresiune cu tampon montat.

Leziunile polipoide de pînă la 1 cm pot fi extirpate, în general pe cale endoscopică.

În condiții normale, rectoscopia este un gest benign lipsit de riscuri, care nu necesită observație specială sau îngrijiri deosebite după examinare. Examinarea poate fi efectuată și ambulator.

Fiind un gest benign, accidentele sau incidentele sînt rare. Uneori se poate produce o hemoragie abundentă, fie în caz de colită ulceroasă sau în caz de leziune muco-submucoasă prin biopsie. Hemoragia cedează de obicei la compresiune cu tampon montat.

Cea mai redutabilă complicație este perforația rectosigmoidiană. Ea se poate produce prin eroare de tehnică — introducere oarbă, brutală, a rectosigmoidoscopului sau în caz de progresiune fără vizualizarea con-

Scanned with OKEN Scanner

stantă a lumenului colic. În caz de forțare a indicației, în procese inflamatorii acute (diverticulită acută sau rectocolită ulcerohemoragică), perforația se poate produce prin instrumentul examinator sau, foarte rar, prin insuflarea gazoasă din timpul examinării.

Fără a intra în detalii, vom prezenta cîteva dintre metodele ce pot fi asociate examenului rectosigmoidoscopic.

Biopsia zonei lezionale este cea mai importantă tehnică anexă. Se poate executa un control parazitologic și bacteriologic țintit pe zona lezională. În condițiile unei foarte bune pregătiri a colonului, se poate practica examen citologic, mai util în micozele colice (candidoză) decît în cancer.

Prin identificarea unor leziuni polipoase mici și localizate, se poate practica excizia — biopsie sau distrugerea lor prin coagulare.

Colonofibroscopia. Este o examinare mai dificilă care necesită un timp mai lung decît rectosigmoidoscopia, fiind grevată de un risc crescut de complicații. Posibilitățile sale diagnostice de finețe sînt superioare examenului sigmoidoscopic atît ca întindere cît și ca dimensiune lezională.

Colonofibroscopia este indicată la toți bolnavii la care clisma baritată și rectosigmoidoscopia nu au evidențiat modificări care să justifice suferința pacientului. Se indică un examen colonoscopic în situația în care la rectosigmoidoscopie se descoperă polipi multipli, fapt care impune depistarea altor localizări, în zone inaccesibile rectoscopului. La bolnavi cu sîngerare de sursă neprecizată sau neelucidată la alte examinări, colonoscopia poate oferi date utile.

Poate fi utilizată în cazul modificărilor neinterpretabile ale clismei baritate. Modificările gurii de anastomoză după diferite operații pe colon pot fi vizualizate.

Ca test-screening se folosește la grupuri mari de populație, judicios alese, cu afecțiuni inflamatorii sau polipoase cronice. Colonofibroscopia poate fi utilă și în cazul compresiunilor și/sau invaziilor tumorale extracolice.

Se va evita executarea examinării la bolnavii cu insuficiență cardiacă sau cu infarct miocardic recent, datorită posibilității de apariție a aritmiei.

Întrucît una dintre complicațiile cele mai frecvente este perforația, examinarea nu se va practica la bolnavii cu afecțiuni inflamatorii, în pusee ulcerative ale bolii Crohn și în colita ischemică. În colita de iradiere se va utiliza cu rezerve și precauții suplimentare.

Se va evita examinarea colonofibroscopică la bolnavii cu colite infecțioase întrucît sterilizarea este dificilă, putîndu-se realiza doar cu etilenoxid. Contraindicația principală este nonindicația.

Cu 48—72 ore înainte de examinare se trece bolnavul la regim fără rezidii. Cu 12 ore și 1—2 ore înainte de examinare se practică clisme evacuatorii neiritante, obținîndu-se completa vacuitate a colonului (lichidul de spălătură iese curat). Se poate pregăti și prin administrare de laxative.

Bolnavul se examinează de regulă în decubit lateral stîng sau în decubit ventral.

Scanned with OKEN Scanner

Colonofibroscoapele utilizate în prezent au o structură de bază identică. Ele sînt formate dintr-un sistem de ghidare, avînd o sursă de lumină și un sistem de lentile.

Porțiunea dinspre vîrful instrumentului se poate flecta la 120° în patru direcții. Printr-un sistem de canale se poate insufla aer pentru deschiderea și vizualizarea lumenului intestinal, se poate injecta apă pentru curățirea lentilelor și pentru aspirarea lichidului de spălare din colon.

Cele mai utilizate colonofibroscoape au o lungime de 80 cm (fibrosigmoidoscop), 110 cm (pentru colon descendent și flexura splenică) și 165—185 cm (pancolonoscop).

În afara instrumentului propriu-zis mai sînt necesare: sursă de lumină, aparat Röntgen televiziune, aspirator, lentile, pense pentru biopsie, cameră endoscopică de 35 cm, film color și sticluțe cu formalină pentru fixarea fragmentelor biopsiate.

Examinarea începe cu un tușeu rectal care face să cedeze spasmul sfincterian și dă indicații asupra orientării rectului.

Anestezia prealabilă nu este necesară întrucît durerile nu apar decît dacă peretele colic sau mezourile au fost perforate. Sedarea bolnavului cu 5—15 mg diazepam asociat cu 25—75 mg petidină poate să fie utilă, făcînd mai ușor tolerabilă o examinare destul de neplăcută pentru bolnav. Pentru combaterea spasmului anal poate fi necesară administrarea intravenoasă a unui antispastic major sau anestezie locală sfincteriană.

Fibrocolonoscopul, bine lubrefiat, se introduce cu blîndețe în anus. După ce se depășește canalul anal (rezistență la progresiune cu contracție sfincteriană), trebuie respectate cu strictețe următoarele puncte: se va insufla cît mai puțin aer posibil, se va urmări strict lumenul intestinal; dacă vizibilitatea este slabă, se extrage puțin colonoscopul după care se repoziționează și se reintroduce, evitîndu-se pătrunderea oarbă a instrumentului (fig. 3.19.).

Problemele cele mai mari în progresiunea colonofibroscopului sînt reprezentate de ansa sigmoidiană, flexura splenică, colonul transvers și flexura dreaptă, după care avansarea în colonul ascendent este foarte ușoară.

Depășirea acestor obstacole naturale se realizează prin executarea unor manevre seriate prin care vîrful colonoscopului este orientat în permanență în axul lumenului colic (fig. 3.20.; fig. 3.21.).

Odată introdus colonoscopul pînă la distanța dorită, examinîndu-se parțial colonul în timpul introducerii, se trece la controlul minuțios al mucoasei în cursul manoperei de extragere progresivă și lentă. În acest scop se imprimă colonofibroscopului (de către examinator sau ajutor) mișcări rotative cu urmărirea întregii suprafețe a mucoasei. Leziunile suspecte pot fi fotografiate, filmate și/sau biopsiate.

Colonoscopic se poate practica o polipectomie, cu implicare importantă în oncoprofilaxie. Toți polipii simpli sîngerînzi și adenoamele pediculate și sesile vor fi extirpate și examinate bioptic.

Dificultățile și pericolele colonofibroscopiei nu pot fi neglijate.

Eșecurile examinării se datorează de cele mai multe ori pregătirii necorespunzătoare a colonului și dificultăților tehnice.

Scanned with OKEN Scanner

Complicațiile care pot surveni sînt traumatizarea colonului de la simpla leziune mucoasă pînă la perforația parietală prin manipulare brutală sau oarbă a colonoscopului. O eventualitate rară, dar foarte periculoasă este ruperea colonului prin supradistensie gazoasă, survenind pe colon cu pereți modificați (colita ischemică, colita ulceroasă).

Hemoragia poate apare după biopsie, fiind mai greu de stăpînit, comparativ cu cazul rectosigmoidoscopiei.

În unele situații se pot forma abcese parietale colice sau abcese pericolice.

Rezultatele examinărilor endoscopice. Colita ulcerativă are un aspect caracteristic dar nu patognomonic. În stadiile precoce apar hiperemie, edem și mici puncte ulcerative la nivelul mucoasei care este friabilă și sîngerează ușor la atingere. În evoluție, microulcerațiile cresc în dimensiune, confluînd pentru a forma ulcerații mari, acoperite de regulă cu depozite purulente și hemoragice. Mucoasa perilezională ia un aspect de granulație fină, iar în submucoasă apar plăci neregulate, perlate. În stadiile avansate există zone mari ulcerative, înconjurate de mucoasă anormală de aspect pseudopolipoid neregulat. Lumenul se strîmtează, pot apare fistule și fisuri mucoase.

Colita ischemică realizează un aspect endoscopic pavimentos, gofrat, cu ulcerații superficiale, permițînd o stadializare: stadiul I apare ca peteșii mucoase; stadiul II — peteșii pe mucoasă edemațiată cu mici ulcerații; stadiul III — ulcerații mari cu fond necrotic și aspect polipoid.

În *diverticulita colică,* examinarea endoscopică este relativ contraindicată. Totuși, dacă se practică, se evidențiază edem și eritem mucos, fără a se putea progresa cu instrumentul din cauza imobilității și angulării fixate în zona diverticulitică.

Colita ulceroasă beneficiază de diagnostic endoscopic, cu atît mai mult cu cît semnele radiologice și clinice ale colitei ulceroase și bolii Crohn incipiente sînt asemănătoare. Modificările prezentate pot fi găsite și în formele segmentare ale afecțiunii.

Se evidențiază endoscopic un bilanț topografic în stadii incipiente prin existența unei mucoase granitate, viloase, hemoragice.

În stadiile avansate, există o concordanță între radio și endoscopie, colonul apărînd beant, rectiliniu, imobil, fără modificările pseudovalvulare obișnuite. În final, mucoasa ia un aspect muriform, micropolipos, polipoid sau pseudopolipos cu ulcerații sîngerînde la cea mai mică atingere.

Boala Crohn se manifestă prin existența unor ulcerații ovalare cu mucoasă edematoasă congestionată. Ulcerațiile sînt mici, de culoare gri, aftoide, cu lizereu roșu. În evoluție, ulcerațiile devin extensive, luînd aspect de pavaj. Mucoasa nu este atît de friabilă ca în rectocolita ulcerohemoragică.

Prin confluarea ulcerațiilor se pot produce fisuri longitudinale și transversale care pot interesa în totalitate mucoasa. Peretele colic își pierde elasticitatea, neputînd fi destins în zona cu ulcerații.

În stadiile avansate, mucoasa poate fi în totalitate distrusă, zona luînd un aspect cenușiu deschis cu mici insule de mucoasă roșie la periferie și cu tranziție bruscă la mucoasă sănătoasă.

Scanned with OKEN Scanner

Adenomul vilos apare ca o tumoare rău demarcată, de culoare mai palidă sau avînd culoarea normală a mucoasei. Suprafața este neregulată. 80% sînt accesibile sigmoidoscopului.

Polipoza colică se manifestă ca o tumoare sesilă sau pediculată cu dimensiuni variind de la 1 mm la cîțiva cm. Suprafața sa este neregulat lobulată. Culoarea sa este roșie închisă sau rozată. Dacă este de volum mai mare poate avea o zonă de ulcerație la nivelul vîrfului. Uneori există dificultăți de evidențiere endoscopică a polipilor din cauza marii lor mobilități.

Cancerul colic se prezintă la examinarea endoscopică sub diferite aspecte (vegetantă, ulcerativă, infiltrativă), izolate sau asociate.

Forma vegetantă apare ca o formațiune tumorală mare, de aspect polipoid, conopidiform, encefaloid. Este de culoare roșie violacee, foarte friabilă și din cauza vascularizației foarte bogate este hemoragică la cea mai mică atingere. Baza de implantare este largă, cu tendință de extensie la suprafață și mai puțin în profunzime. Aspectul este mai des întîlnit pe colonul drept.

Forma ulcerativă apare sub aspectul unui crater de dimensiuni variabile cu fundul craterului de culoare cenușie-violacee cu zone de necroză și sfaceluri care se elimină. Marginile sînt neregulate, vegetante, dure, hemoragice la atingere cu endoscopul.

În forma infiltrativă, lumenul apare strîmtat, circular, cu mucoasa intactă sau cu ulcerații circulare. În caz de stenoză pronunțată nu se poate depăși obstacolul cu rectoscopul sau colonofibroscopul. Dacă stenoza nu este atît de pronunțată, permițînd pasajul endoscopului, se evidențiază o reducere a haustrațiilor consecutivă unei dilatații suprastenotice. Forma infiltrativă este mai des întîlnită în cancerul colonului stîng.

Colonoscopia intraoperatorie. Este o metodă care se practică în unele servicii chirurgicale, care nu posedă colonofibroscop, fără a fi intrat curent în practică. Pentru realizarea ei se utilizează un colonoscop rigid, asemănător rectosigmoidoscopului. Prin două colotomii minime (flexură dreaptă, sigmă) se poate examina în totalitate colonul, sigma și rectul pentru a se putea evidenția localizările lezionale multiple, suspicionate după examenul radiologic și în urma explorării vizuale și manuale chirurgicale.

Rezultatele obținute pot fi suprapuse celor colonoscopice.

Laparoscopia. Laparoscopia este indicată pentru stabilirea extensiei lezionale la suprafața colonului și pentru determinarea raportului cu alte viscere. În cazul cancerului de colon este utilă pentru stabilirea invaziei în alte organe sau pentru evidențierea diseminării peritoneale, retroperitoneale sau hepatice.

Nu se va practica laparoscopia la bolnavi cu stare generală alterată, peritonită acută, hernii și laparotomii în antecedente.

Cu 24—48 ore înainte de examinare se va administra bolnavului un regim hidric practicîndu-se în ziua laparoscopiei o clismă evacuatorie.

Pregătirea abdomenului se face ca pentru orice act operator. Premedicația cu atropină este utilă.

Pentru realizarea laparoscopiei sînt necesare: instrumente pentru realizarea pneumoperitoneului (ac, aparat pentru insuflarea aerului cu

Scanned with OKEN Scanner

sistem de filtrare a aerului); laparoscop format din trocar, învelișul trocarului, sistemul optic și de iluminat; instrumente pentru manevre complementare (fotolaparoscop, aparate de televiziune și cinematografie, instrumente de biopsie); fibrolaparoscopul are avantaje față de laparoscopul obișnuit, dar prețul încă ridicat îl face inaccesibil.

Se face anestezie locală cu novocaină sau xilină 0,5% în zona în care se va practica puncția pentru realizarea pneumoperitoneului și în zona de introducere a laparoscopului. Facultativ, dacă este necesar, se poate institui o anestezie la locul de introducere a instrumentului pentru biopsie.

Pentru realizarea pneumoperitoneului se practică o puncție peritoneală pe linia spinoombilicală dreaptă la unirea 1/3 externe cu 2/3 interne sau pe linia mediană la 3—5 cm subombilical. Se introduc 1—5 l aer pînă la obținerea unei presiuni intraperitoneale de 10—20 mm Hg. În caz de scădere a presiunii în timpul examinării, se pot face insuflări repetate. La bolnavi cu ascită, cantitatea de aer necesară pentru realizarea pneumoperitoneului este mai mare, echivalentă sau superioară cantității de lichid evacuat.

Injectarea aerului se va face lent, inițial 20—40 ml, urmărindu-se eventuala apariție a emfizemului subcutanat, fapt care semnifică poziționarea greșită a acului. Introducerea aerului poate fi controlată radiologic.

Introducerea laparoscopului se face în zona de elecție (4 puncte periombilicale — 3 cm supra- sau subombilical, 0,5 cm la stînga sau la dreapta), de regulă comună cu acul de pneumoperitoneu. Se practică o incizie de 0,5—1 cm cu bisturiul interesînd tegumentul și stratul aponevrotic. Prin această incizie se pătrunde în peritoneu cu trocarul pînă se obține aer. Se verifică endoscopul și sistemul său optic și de iluminare, încălzindu-se pentru a se evita aburirea sistemului de lentile. Laparoscopul se introduce prin teaca trocarului în cavitate, în așa fel încît să se elimine cît mai puțin aer. Aerul pierdut se înlocuiește.

Se camuflează sala de examinare.

Examinarea se face în 6 cadrane — superior drept (lobul drept hepatic, unghi hepatic al colonului, hemidiafragm drept), — superior stîng (lob hepatic stîng, splină, unghi splenic al colonului) — peritoneu parietal stîng și drept, micul bazin în poziție Trendelenburg (vezică, sigmă, rect, organe genitale interne), zona dintre marginea anterioară a ficatului și micul bazin (epiploon, intestin, colon, cec).

Se extrage laparoscopul după terminarea examinării, se evacuează aerul, iar prin teaca trocarului se introduc antibiotice sau antiseptice. Incizia se suturează.

Complicațiile pot surveni în oricare din fazele examinării din cauza unor erori de tehnică sau de indicație.

În timpul instituirii pneumoperitoneului se poate produce un emfizem subcutanat localizat sau generalizat, embolie gazoasă, lezarea unor organe (injectare intraparenchimatoasă sau intracavitară) sau apariția unei strangulări herniare. În caz de manipulare necorespunzătoare a instrumentului sau de sterilitate insuficientă, poate apare peritonita iatrogenă postlaparoscopică.

Scanned with OKEN Scanner

În timpul introducerii laparoscopului și a examinării, leziunile viscerale sînt mai frecvente.

În caz că procesul patologic a atins suprafața colonului, laparoscopia poate oferi date utile. Dacă se evidențiază metastaze hepatice sau carcinomatoză peritoneală, stabilindu-se gradul extensiei tumorale se poate evita o intervenție chirurgicală inutilă.

3.5. SCINTIGRAFIA HEPATICĂ

Scintigrafia hepatică este examinarea de bază în stabilirea existenței metastazelor.

Indicații și contraindicații. Se indică examinarea scintigrafică în momentul în care prin celelalte explorări complementare s-a pus în evidență un neoplasm de colon. Se poate utiliza în monitorizarea rezultatelor tratamentelor complementare actului operator.

Nu se va practica la bolnavii alergici la iod, cu leucopenie.

Metodologie. Pentru realizarea scintigrafiei hepatice se utilizează doi radiotrasori — Roz Bengal marcat cu ^{131}I și un coloid sulfuric marcat cu ^{99m}Tc. Aceste substanțe sînt captate și secretate selectiv de celulele hepatice.

Pentru depistarea metastazelor hepatice, acuratețea scintigrafiei este de aproximativ 80%, net superioară fosfatazei alcaline 70% și clearance-ului BSP (80% rezultate pozitive, dar 60% rezultate fals pozitive).

Lacunele nu sînt cauzate doar de metastaze, motiv pentru care se ridică probleme de diagnostic diferențial, uneori dificile. Cauzele de eroare sînt carcinoamele hepatice primitive, chiste, abcese sau malformații vasculare. Diagnosticul definitiv se poate face doar prin biopsie și examen histopatologic.

3.6. EXAMENUL CU ULTRASUNETE — ECHOGRAFIA

Datele care se obțin echografic sînt încă neconcludente. În anumite secțiuni (longitudinală și transversală) se poate evidenția colonul. Unele tumori pot fi vizualizate dînd aspect de cocardă — centru echogen înconjurat de o zonă marginală sonotransparentă.

Se mai pot pune în evidență diverticulitele colice cu aspect lichidian sau de cocardă, plasate pe marginile colonului. Totuși, datele obținute nu sînt caracteristice.

3.7. EXAMENUL HISTOPATOLOGIC

Citologia exfoliativă. Poate reprezenta o metodă utilă de diagnostic precoce a cancerului de colon. În condiții de acurateță tehnică dă 80—85% rezultate pozitive.

Pentru realizarea citologiei exfoliative, intestinul trebuie pregătit foarte bine. Se pătrunde cu rectosigmoidoscopul pînă la 20—25 cm. Se

Scanned with OKEN Scanner

introduce un tub de cauciuc lung prin lumenul rectoscopului după care rectoscopul se poate retrage. Se practică o clismă diagnostică. Frotiurile sînt fixate și colorate după tehnica Papanicolau.

Examenul microscopic celular poate evidenția celule neoplazice.

Prin clisma practicată se pot obține celule canceroase atît din leziunile detectabile la examinările uzuale cît și din cancerele „in situ".

În unele servicii se utilizează pentru executarea citologiei exfoliative un instrument pulsatil de lavaj trecut prin sigmoidoscopul standard.

Aspectul normal al celulei colice exfoliate — celulă rectangulară cu nucleu central înconjurat de citoplasmă abundentă.

Celulele neoplazice au nucleul mai mare, neregulat, cu atipii mitotice sau nucleol evident. Citoplasma este mult redusă.

Celulele de origine polipoasă pot avea nucleul mai mare dar fără atipii sau modificări citoplasmatice.

Biopsia colică. Datele de tehnică și pregătirea bolnavului au fost detaliate la examinarea endoscopică.

Rezultatele semnificative sînt următoarele:

Megacolonul congenital are ca element histopatologic caracteristic lipsa celulelor ganglionare, plexul Auerbach fiind înlocuit cu fibre nervoase. Zona aganglionară poate fi localizată exclusiv rectal sau poate interesa în totalitate colonul.

Colita ulceroasă are aspect displazic, cu anomalii celulare secundare. Leziunile interesează în totalitate peretele pînă la musculoasă cu modificări vasculare — dilatație capilară, endarterită.

Polipul adenomatos are trei grade de displazie: ușoară, medie, severă. Displazia ușoară evidențiază glande diferențiate cu proliferare activă și celule nediferențiate puține. În displazia medie, numărul celulelor nediferențiate depășește 65%, iar în displazia severă, pe un fond de proliferare activă, celulele sînt complet nediferențiate avînd anomalii nucleare cu pleiomorfism și pseudostratificare.

Boala lui Crohn are ca elemente histopatologice caracteristice granulomul epitelial, infiltrația limfocitară și ulcerațiile. Granulomul epitelial prezintă celule histiocitare și gigante cu puține limfocite. Infiltrația limfocitară evidențiată în submucoasă și seroasă este perilimfatică sau cu noduli limfatici cu centru clar. În zona de ulcerație, pe fondul unui proces inflamator nespecific, apar macrofage și celule gigante.

Cancerul colic este un carcinom care poate avea mai multe aspecte: adenocarcinom, carcinom simplu, carcinom coloid, carcinom schiros. Adenocarcinomul prezintă o proliferare celulară și glandulară anarhică cu nuclei cu monstruozități și mitoze atipice. Membrana bazală este ruptă. Carcinomul simplu (epiteliom atipic) are o stromă redusă iar celulele neoplazice sînt dispuse în placarde. Carcinomul coloid dă aspectul celulelor de „inel cu pecete" cu nucleul excentric prin acumulare de mucus endocelular. În carcinomul schiros predomină proliferarea stromei cu dispunerea celulelor în cordoane.

Scanned with OKEN Scanner

3.8. EXAMINĂRI PENTRU ECHILIBRUL GENERAL AL BOLNAVULUI

Cu rare excepții toți bolnavii cu suferințe colice chirurgicale prezintă grade diferite de alterare a constantelor biologice (vezi capitolul de fiziologie). Această alterare necesită investigații minuțioase țintite și terapie de reechilibrare.

Vîrsta și starea de nutriție. Nu mai constituie un factor de decizie al actului operator, chiar dacă vîrstele extreme sau denutrițiile grave incumbă un risc suplimentar. Explorarea stării metabolice se impune ca necesitate secondată de corectarea constantelor afectate.

Funcțiile vitale. Pentru examinarea funcției pulmonare se execută de rutină radioscopie și radiografie pulmonară precum și probe ventilatorii.

Funcția cardiocirculatorie. La bolnavii peste 30 de ani se execută o electrocardiogramă simplă și la efort. Testarea acestei funcții se impune și datorită variabilității anatomice a circulației colice care necesită menținerea microcirculației intraoperator și nu numai stabilizarea tensională.

Funcția renală. La toți bolnavii se execută examenul sumar de urină, monitorizîndu-se diureza și densitatea urinară. Pentru a se aprecia funcția excretorie, se determină ureea serică și urinară, creatinina și clearance-ul creatininic, ionograma urinară, raportată la cea serică.

Avînd în vedere posibila invazie a neoplasmului colic în rinichi sau căile excretorii, este necesară efectuarea unei urografii și a unei cistografii.

Funcția hepatică. În afara scintigrafiei, este obligatorie examinarea complementară a funcției hepatice.

Sindromul de hepatocitoliză necesită efectuarea transaminazelor, gamma G.T. și sideremiei.

Sindromul de traversare hepatică și inflamator nespecific nu sînt afectate de regulă în afecțiunile colice.

Sindromul hepatopriv — prin determinarea proteinemiei, proteinogramei și fibrinogenului, are o utilitate deosebită mai ales în stabilirea tacticii operatorii, cînd se impune executarea unor anastomoze după rezecții sau pentru realizarea derivațiilor interne.

Capitalul hematic. Pentru stabilirea capitalului hematic este necesară determinarea hematocritului, hemoglobinemiei, hematiilor, tabloului și volumului sanguin.

Echilibrul hidro-electrolitic și acidobazic. Într-o serie de afecțiuni colice se produc alterări grave hidro-electrolitice și acidobazice care necesită executarea ionogramei și a echilibrului acidobazic.

Echilibrul fluido-coagulant. Se impune determinarea timpului de sîngerare și coagulare, a timpului Quick și Howell, a fibrinogenemiei și trombocitilor. În caz de modificare a constantelor coagulării, trebuie dozați factorii coagulării.

Scanned with OKEN Scanner

Alte examinări. Pentru determinarea echilibrului glicemic, trebuie stabilită glicemia, pH-ul urinar și glicozuria. Ca probă specifică a actului operator și anestezic se stabilește la toți bolnavii grupul sanguin și Rh.-ul.

Întrucît aproape toate afecțiunile colice evoluează cu alterarea ritmului peristaltic și a barierei imunitare colice, se produc modificări de ecologie microbiană. Coprocultura în aerobioză și anaerobioză oferă date utile pregătirii preoperatorii a bolnavului, orientîndu-ne asupra populării microbiene. De regulă, se observă sporirea multiplicării microbiene, exacerbarea virulenței germenilor, modificări de antigenicitate și ascensionarea florei grammnegative.

Pentru a se depista metastazele cancerului colic, se impune executarea de radiografii și scintigrafii osoase, cerebrale, pulmonare.

În concluzie, datele examinărilor complementare sînt informații care pot contura mult mai precis starea biologică a bolnavului, tipul de leziune locală și extensia ei, oferind elemente de interes terapeutic și prognostic.

BIBLIOGRAFIE

1. Bîrzu, I., *Radiodiagnostic clinic*, București, Ed. Medicală, 1963.
2. Bockus, H. L., *Gastroenterology*, Philadelphia, London, W. B. Saunders, 1964.
3. Burghele, Th., *Studiul terenului în chirurgie*, București, Ed. Medicală, 1965.
4. Chabanon, R., Arnoux, J., *La coloscopie dans la réctocolite hémoragique*, Arch. Fr. Mal App dig., 1972, 61, 369—372.
5. Chabanon, R., *Premiers résultats de la colonoscopie*, Arch. Fr. Mal App dig., 1971, 60, 280—281.
6. Chevrel, B., *Hemoragies de diverticules coliques, valeur de l'arteriographie*, Nouv Presse Med., 1973, 11, 733.
7. Chișleag, Gh., *Caracterele radioclinice ale colitei ischemice*, Radiologia, 1978, 1, 27—32.
8. Clark, R. A., Rösch, J., *Arteriography in the diagnosis of large bowel bleeding*, Radiology, 1970, 94, 83—88.
9. Cohn, I., Nance, F. C., *Diagnostic studies*, în Sabiston, D. C., ed. *Textbook of surgery*, 11th ed., Philadelphia, London, Toronto, W. B. Saunders, 1977, 1084—1108.
10. Cole, J. V., *Polyps of the Colon*, în Sabiston, D. C., ed. *Textbook of surgery*, 11th ed., Philadelphia, London, Toronto, W. B. Saunders, 1977, 1124—1133.
11. Cooper, M. J., Mackie, G. R., *Carcinoembryonie antigen in colon cancer*, Br. J. Surg., 1979, 66, 120—123.
12. Cormier, J. M., Desoutter, P., *Ischémie aigue du côlon*, J. Chir. (Paris), 1980, 117, 355—360.
13. Diggs, C. H., *Carcinoma of the colon: epidemiology, etiology, diagnosis and treatment*, Amer. J. med. Sc., 1979, 277, 4—16.
14. Dumitrașcu, D., Badea, G., *Radiologia clinică a intestinului*, București, Ed. Medicală, 1977.
15. Favier, C., Bonneau, H. P., Minh, T. V., Devic, J., *Diagnostic endoscopique des colites ischémiques régres-*

Scanned with OKEN Scanner

sives, Nouv Presse Med., 1976, 2, 77—79.
16. Favriel, J. M., *Colite ischémique régressive de l'angle gauche.* Gastroenterol Clin. Biol., 1977, 1, 1035—1041.
17. Fodor, O., *Tratat elementar de medicină internă,* Cluj, Ed. Dacia, 1973.
18. Fox, J. A., *Maladie de Crohn. Colonoscopie,* Arch. Fr. Mal. App. dig., 1972, 61, 373—376.
19. Gastard, J., Gosselin, M., *Diagnostic clinique et radiologique du cancer du côlon gauche,* Rev. prat, 1970, 29, 1105—1117.
20. Goodwin, D. A., ^{111}*In for imaging: lymph nodes visualisation,* Radiology, 1970, 94, 175—178.
21. Gough, I. R., *Serum immunoglobulins in colorectal cancer,* Austr. N. Z. J. Surg., 1981, 51, 440—442.
22. Grellet, J., Weissman, A., *Le double contraste en radiologie digestive.,* Rev. Prat., 1978, 28, 4163—4183.
23. Halter, F., *Indikationen und Gefähren der gastroenterologischen Endoskopiemetoden,* Schweiz med. Wschr., 1978, 108, 134—137.
24. Jocu, I., *Dificultăți și erori în cancerul colonului drept,* Radiologia, 1977, 1, 29—39.
25. Jones, R. H., *Radioisotope techniques for diagnosis of surgical disorders,* în Sabiston D. C., ed. *Textbook of surgery,* 11th ed., Philadelphia, London, Toronto, W. B. Saunders, 1977, 260—264.
26. Kaufmann, A., *Limfografia,* București, Ed. Medicală, 1970.
27. Kulke, H., Braun, H., *The significance of radiologic examinations in diseases, particularly malignant processes of the intestinal tract,* în Goerttler, K., ed., *Early detection of colorectal cancer,* Nürnberg, Verlag D. E., Wachholz K. G., 1980, 32—50.
28. Lambert, R. C., Olive, C., *Prévention du cancer du côlon,* N. P. med., 1977, 42, 2929—2931.
29. Latrive, J. P., Le Quintrec, Y., *La prévention du cancer rectocolique,* Rev. prat., 1979, 29, 1147—1151.
30. Lewis, E. E., Schnug, E. G., *Importance of angiography in the management of massive hemorrhage of colonic diverticula,* Amer. J. Surg., 1972, 5, 573—580.
31. Mandache, F., Cernat, M., Mantu, S., Tane, G., *Valoarea examenului citologic în depistarea precoce și stabilirea tratamentului cancerului de colon,* Chirurgia, 1966, 3, 257—260.
32. Martin, M. S., *Detection des hemoragies microscopiques par le test Hemoccult dans les tumeurs intéstinales chimioinduites chez le rat et la souris,* Gastroenterol Clin. Biol., 1981, 5, 207—211.
33. Matzku, S., Zöller, M., Schultz, U., *Immunodiagnosis in vitro for colorectal tumors,* în Goertler, K., ed., *Early detection of colorectal cancer,* Nürnberg, Verlag D. E. Wachholz K. G., 1980, 53—56.
34. Mc Kelvey, S.T.D., *The management of suspected tumors of the colon: the role of colonscopy in general surgery,* Br. J. Surg, 1979, 66, 306—308.
35. Metman, Eh., Bertrand, J., Rouleau, P. H.; *Diagnostic clinique et radiologique des cancers du côlon droit,* Rev. prat., 1979, 29, 1077—1088.
36. Moody, F. G., *Ulcerative colitis,* în Sabiston, D. C. ed. *Textbook or surgery,* 11th ed., Philadelphia, London, Toronto, W. B. Saunders, 1977, 1115—1120.
37. Olsson, N. O., Martin, F., *Antigène carcino-embrionnaire et cancers coliques,* Rev. prat., 1979, 29, 1133—1136.
38. Ordeanu, A., Kovacs, Gy., *Tehnica irigoscopiei morfofuncționale,* Radiologia, 1977, 2, 135—145.
39. Patt, J. Z., *Arteriovenous Carcinoembryonic Antigen gradient. Determination by selective angiography for localization of metastatic colo-*

Scanned with OKEN Scanner

4. PARTICULARITĂŢILE CHIRURGIEI COLICE

Un număr important de factori pot interveni convergent sau izolat scăzînd șansele de evoluție favorabilă a bolnavilor operați pe colon, în comparație cu cei operați de exemplu pe stomac sau jejun-ileon, conferind chirurgiei colice particularități de a căror prezență este stringent necesar să se țină seama în abordarea acestui segment al tubului digestiv în toate secvențele pre-, intra- și postoperatorii. Principalele elemente care conferă chirurgiei colice un loc particular în chirurgia abdominală, etichetînd-o chiar cu stigmatul de „chirurgie periculoasă", succint, sînt următoarele: particularitățile de vascularizație; de structură, de conținut, de risc, ale abordului, ale rezecției colice, ale anastomozei colice, ale drenajului, ale vindecării plăgilor operatorii.

4.1. PARTICULARITĂȚI DE VASCULARIZAȚIE

Este incontestabil că una din particularitățile dominante ale chirurgiei colice este necesitatea înțelegerii și cunoașterii perfecte a vascularizației colonului, vascularizație precară, limitată parcă la „strictul necesar". Deși beneficiar a două surse vasculare importante, colonul are, în ultimă instanță, o irigație tisulară mult mai șubredă decît toate celelalte segmente ale tubului digestiv (vezi cap. 1.3.1.). Din acest motiv, problema vasculară reprezintă axul central al reușitei anastomozei sau suturii colice, cu care se soldează covîrșitoarea majoritate a operațiilor practicate pe acest organ.

Arcadele paracolice sau așa-numita arteră marginală a lui Drummond, născută prin aportul mai mult sau mai puțin egal al celor cinci canale arteriale principale, se plasează ca o coroană continuă în vecinătatea imediată a peretelui colic. Din această arcadă arterială se desprind vase drepte lungi și scurte, într-o distribuție anterioară și posterioară, asigurînd irigația nemijlocită a structurilor peretelui colic. Vasele drepte scurte se distribuie în principal spre grosimea peretelui colic în vecinătatea mezoului. Vasele lungi mai puține la număr sînt dispuse paralel cu seroasa și aproape de aceasta, pătrunzînd și în grosimea teniilor (unde sînt vulnerabile în timpul unei clampări incorecte) pentru a iriga marginea antimezostenică. La acest nivel există numai anastomoze de calibru arteriolar între diferitele ramificații ale vaselor drepte, pentru a asigura în final vascularizația completă a peretelui colic (fig. 4.1.).

Scanned with OKEN Scanner

În ceea ce privește sistemul colateral, produs prin formarea de arcade, situația colonului diferă foarte mult de cea a intestinului subțire. La nivelul jejun ileonului aceste arcade rămîn eficiente chiar și dacă se ligaturează una sau mai multe artere care contribuie la formarea lor, fără să se producă necroza.

La nivelul arcadei marginale Drummond însă, o arteră contribuitoare poate să fie indispensabilă sau nu. Astfel ligatura arterei colice medii poate duce la necroză colică, iar sistemul anastomotic poate deveni ineficient datorită variațiilor de calibru ale arterelor majore sau ale anastomozelor lor sau datorită existenței stenozei sau trombozei diferitelor ramuri.

Discontinuitatea sau ineficiența posibilă a arterei marginale poate să apară în procente variabile la nivelul următoarelor „zone critice": a) între artera ileo-colică și arterele colice drepte — 10%; b) între ramurile ascendente și descendente ale arterei colice stîngi — 39%; c) între ultima arteră sigmoidiană și artera hemoroidală superioară — 84%; d) la nivelul joncțiunii dintre artera colică dreaptă și medie — 5% (Edwards).

Desigur că astăzi, tocmai datorită cunoașterii mai precise a acestor posibilități și datorită perfecționării tehnicilor chirurgiei colice, factorul vascular în riscurile acestei chirurgii se reduce, colonul putînd fi utilizat chiar la mare distanță în tehnicile reconstructive. Dificultățile create de particularitățile vascularizației colice pot fi depășite prin reglarea precisă a rezecțiilor colice care au, pe lîngă avantajul realizării de exereze largi, respectînd principiile oncologice, pe acela al înlăturării întregului segment colic devascularizat, păstrînd pentru anastomoză numai extremități bine irigate și perfect viabile, întinderea exerezei reprezentînd factorul de securitate esențial.

În rezecțiile limitate, practicate în cazul traumatismelor sau al afecțiunilor inflamatorii, succesul rezidă în respectarea formală a integrității arcadei marginale. Dispozițiile vasculare defavorabile, deși mult mai rare decît s-a considerat clasic, dacă survin, trebuiesc descoperite; sesizarea lor îl obligă pe chirurg să nu ezite în a-și modifica tehnica și tactica operatorie, adaptînd-o particularității vasculare a cazului.

4.2. PARTICULARITĂȚI DE STRUCTURĂ

Structura peretelui colic, datorită mai ales prezenței stratului muscular longitudinal numai la nivelul celor trei tenii, fixitatea unor segmente și lipsa peritoneului la nivelul zonelor acolate, aduc un surplus de fragilitate acestui perete și un factor chirurgical defavorabil suplimentar, cu repercusiuni majore asupra securității suturii colice. Între tenii, peretele colic este extrem de subțire, ceea ce permite acestor segmente o distensie considerabilă atunci cînd apare o obstrucție distală. Datorită prezenței punctelor fixe, puternica musculatură longitudinală a colonului poate, cu mare ușurință, să desfacă o anastomoză executată sub tensiune.

Scanned with OKEN Scanner

Deși stratul mucos este foarte solid la nivelul colonului, excluderea sa din anastomoză prin evitarea punctelor transfixiante aduce un surplus de securitate pentru evitarea inconvenientelor suturii perforante chiar și în segmentele retroperitoneale.

4.3. PARTICULARITĂȚI DE CONȚINUT

Colonul este singurul organ intraperitoneal al cărui conținut constă în mare măsură din bacterii, motiv pentru care, dacă nu se iau măsuri speciale de protecție și prevenire (și uneori cu toate acestea) apar infecții cu germeni endogeni sau tulpini virulente selectate prin tratamentul antibiotic. Pericolul reprezentat de germenii anaerobi este astăzi unanim acceptat, măsurile de pregătire colică vizînd cu mare acuratețe combaterea acestora (vezi cap. 5).

Pentru toate aceste considerente, în condițiile chirurgiei colice, o minimă infecție locală, care în alte condiții ar fi jugulată de mecanismele homeostatice peritoneale, poate produce fisurarea anastomozei, urmată de contaminarea continuă a cavității peritoneale, cu întreținerea și amplificarea unei peritonite minime localizate. Prin suprafața mare pe care o ocupă colonul și mezourile sale, rezecțiile colice extinse lasă largi zone deperitonizate și sîngerări „în pînză" oferind un mare indice de probabilitate pentru apariția abceselor intraperitoneale.

Dacă se mai adaugă la aceasta și faptul că adeseori operațiile colice sînt intervenții de durată, cu mari șanse de uscare a țesuturilor și contaminare din mediu, elementul de periculozitate al chirurgiei colonului apare și mai pregnant.

4.4. PARTICULARITĂȚI DE RISC

Chirurgia colică se practică frecvent la bolnavi în vîrstă, ceea ce aduce în plus la particularitățile acestei chirurgii, riscurile caracteristice vîrstei înaintate. Un mare număr de afecțiuni colice sînt debilitante, predispunînd prin malnutriție sau corticoterapie prealabilă la complicații de tip infecțios sau în procesul de vindecare al plăgii. Ocluzia și hemoragia, cele mai frecvente indicații de urgență în chirurgia colică, produc mari dezechilibre electrolitice, hipovolemie și hipoproteinemie, ceea ce crește considerabil riscul operator.

4.5. PARTICULARITĂȚILE ABORDULUI

Calea de abord în chirurgia colică este, ca dealtfel în multe alte operații abdominale, subiect de discuție și iscă diferențe de opinii. Principiul accesului adecvat ca element indispensabil pentru o chirurgie corectă este cu deosebire important în chirurgia colică.

Scanned with OKEN Scanner

Operațiile pe colon solicitînd adeseori o mobilizare amplă sau rezecții complicate și dificile, este necesară o incizie care poate fi prelungită cu ușurință.

Abordul chirurgical optim în chirurgia colică se obține printr-o incizie adecvată (vezi cap. 6), poziție corectă a bolnavului pe masa de operație și o relaxare anestezică perfectă. Dacă operația se practică „la rece", trebuie făcute toate eforturile pentru a se stabili preoperator, natura procesului patologic și extinderea lui. Prezența polipilor sau extinderea bolii diverticulare este dificil de stabilit intraoperator mai ales dacă bolnavul este obez, dacă mezourile sînt scurte sau dacă colonul este contractat.

Cu radiografiile aduse în sala de operație, explorarea intraabdominală trebuie să stabilească natura și extinderea leziunii. Știut fiind că există o tendință firească a chirurgului de a neglija să exploreze restul cavității abdominale odată ce leziunea primară a fost decelată este bine ca explorarea acesteia să fie lăsată la urmă. Pe de altă parte, această atitudine este cu deosebire utilă în cancerul colic, contribuind la diminuarea riscului diseminării celulelor canceroase în restul cavității peritoneale.

4.6. PARTICULARITĂȚILE REZECȚIEI COLICE

Mobilizarea meticuloasă este un element esențial în practicarea rezecției colice corecte, mai ales atunci cînd aceasta trebuie să fie largă, datorită prezenței unei neoplazii cu invadare limfatică potențială. Această primă etapă tehnică este obligatorie, ținînd seama nu numai de coalescența fiziologică prin fascia lui Told, ci și de posibila prezență a aderențelor datorate procesului patologic.

Aducerea colonului prin decolare pe linia mediană, în „poziție fetală" după secționarea foiței peritoneale laterale, permite evidențierea, ligatura și secționarea vaselor, iar apoi a foiței mezenterice pînă la limitele propusei rezecții, fără dificultăți și hemoragie.

Cînd rezecția și anastomoza sînt posibile, secționarea colonului trebuie practicată între două perechi de pense strivitoare cu luarea tuturor măsurilor cerute de acest timp septic. Fragmentul devitalizat de pensa strivitoare se va exciza înainte de începerea suturii (fig. 4.2.).

Deoarece vasele drepte au regim de vase terminale, lezarea lor se poate solda cu necroza colonului. De aceea dacă în timpul rezecției se lezează mezoul pe o lungime de 1—2 cm în apropierea colonului, aceasta are ca rezultat compromiterea segmentului respectiv.

Viabilitatea transei colice care urmează să fie anastomozată, depinde de calitatea celor două artere și vene drepte mai apropiate de linia de secțiune. De aceea reperarea prin transparență și ligatura separată a arterei și venei din arcada marginală la o limită de securitate de minimum 2 mm față de vasele drepte, trebuie să se facă cu meticulozitatea tehnicilor chirurgiei vasculare (fig. 4.3.). Pentru același motiv, transa de secționare a colonului trebuie să urmeze o linie ușor diagonală în așa fel încît să se rezece mai puțin din marginea mezostenică

Scanned with OKEN Scanner

decît din cea antimezostenică. Înclinarea acestei linii către marginea antimezostenică a segmentului de rezecat va crea o zonă devitalizată care va duce cu siguranță la compromiterea anastomozei (fig. 4.4.).

Chiar dacă toate măsurile de precauțiune enumerate au fost luate, aprecierea viabilității unei tranșe de secțiune colică nu trebuie să se facă decît după constatarea sîngerării în jet la nivelul ei. O particularitate esențială a rezecției colice este principiul conform căruia nu este permisă decît anastomozarea acelor tranșe de secțiune a colonului, care au necesitat în prealabil manevre de hemostază.

Incongruențele de calibru atît în cazul anastomozelor colo-colice, cît și în cele ileo-colice, se rezolvă prin secționări oblice sau în rachetă a bonturilor intestinale sau prin alte artificii de tehnică (fig. 4.5.).

În cazul rezecțiilor pentru cancer sînt necesare măsuri tehnice suplimentare avînd ca scop reducerea riscului diseminării neoplazice (vezi cap. 17).

4.7. PARTICULARITĂȚILE ANASTOMOZEI COLICE

Operațiile pe colon de obicei includ o sutură sau o anastomoză de restabilire a continuității intestinale.

Anastomozele la nivelul stomacului și intestinului rareori produc probleme, pe cînd colonul (la fel cu esofagul) adesea se vindecă anevoios. În chirurgia colonului nu este foarte mult exagerată afirmația umoristică a lui Guinard „viața operatului atîrnă de un fir de ață".

Cea mai mare rată a morbidității și o treime din mortalitatea în chirurgia colică este furnizată de dehiscențele anastomotice. Incidența acestor complicații poate fi redusă printr-o atenție, fără compromisuri, acordată detaliilor tehnice, prin exercițiu și estimare chirurgicală judicioasă a cazului prin prisma cunoștințelor despre procesul vindecării colice.

4.7.1. VINDECAREA NORMALĂ

Plăgile colonului în mod normal se vindecă repede, comparativ cu cele ale pielii și aponevrozelor.

Buzele anastomozei sînt coaptate numai prin sutură pentru cîteva ore după operație și această sutură rămîne factorul major al integrității anastomotice pentru aproape o săptămînă.

Un coagul de fibrină realizat de-a lungul primelor cîteva zile „sigilează" și solidifică anastomoza.

Rezistența la tensiune se constituie, începînd aproximativ din ziua a doua, de către fibroblastele care depozitează colagen la nivelul suturii. S-a stabilit că această rezistență la tensiune este în creștere marcată între ziua a 3-a și a 7-a, după care urmează o creștere mai redusă, în săptămînile următoare.

Scanned with OKEN Scanner

Pe cînd procesul descris mai sus consolidează anastomoza, alte mecanisme intervin compensator cu tendința de a slăbi peretele colic, cu intensități variabile în perioada imediat postoperatorie.

Colagenul este lizat de colagenază și enzimele lizozomale. Înlocuirea colagenului prin acest proces contrar este semnificativă și vindecarea trebuie interpretată ca un balans între depozitarea de colagen și liza colagenului vechi.

Factorii adverși care se opun procesului de vindecare pot avea „greutăți" diferite (fig. 4.6.). Astfel, un factor major, ca de exemplu prezența intraoperatorie a unui abces, poate avea aceeași valoare cu mai mulți factori minori, al căror efect se sumează, ca de exemplu, vîrstă înaintată, hipertensiune pasageră, diabet etc. (fig. 4.7.).

Chirurgul trebuie să cumpănească judicios valoarea acestor factori adverși pentru a decide în ce măsură este indicată o anastomoză primitivă sau amînarea ei pînă cînd condiția bolnavului devine mai propice.

Cu cît numărul sau „greutatea" factorilor adverși este mai mare, cu atît este mai indicat să se evite anastomoza dacă acest lucru este posibil.

În etapele precoce ale vindecării are loc o descreștere marcată a concentrației colagenului în peretele colic, în zona vecină anastomozei (Cronin, Irvin, Hawley). Probabil că agresiunea chirurgicală produce o rupere a echilibrului dintre sinteza și liza colagenului ceea ce se confirmă și prin constatarea că după rezecția și anastomoza colică se produce o creștere a activității colagenazei în întreg tractul gastrointestinal.

Cercetări experimentale (Jiborn) au dovedit că concentrația colagenului în peretele colic descrește după rezecțiile colice, nu numai în zona anastomozei dar și în segmentul proximal acesteia, pe o arie considerabil mai întinsă decît distal de anastomoză: 2—3 cm proximal de anastomoză și 0,5 cm distal de ea. Aceste date sînt o confirmare a faptului că întregul colon reacționează la traumatismul reprezentat de rezecție și anastomoză, iar procesul de vindecare depinde de un echilibru delicat existent între sinteza și liza colagenului, echilibru care poate fi grav compromis de factorii adverși care în chirurgia colonului intervin mult mai drastic decît în alte segmente ale tubului digestiv.

Rata de turnover a colagenului în procesul de vindecare în anastomoza colică are o adîncă semnificație și în aprecierea rezultatelor obținute prin diferite tipuri de sutură colică.

În ultimele două decenii, valoarea diferitelor tipuri de anastomoză colică au fost intens studiate.

În unele studii clinice (Gambee, Buchin, Everett) se susține că sutura într-un singur strat cu fire întrerupte permite obținerea de rezultate mai bune decît prin sutura în două straturi. Alte cercetări pe de altă parte, nu sprijină acest punct de vedere. Este foarte dificil să se aprecieze influența numeroșilor factori izolați de care s-a ținut sau nu seama în diferitele studii clinice, deoarece multiplele variabile ale problemei nu pot fi standardizate (vezi și 4.7.3.).

Cercetările experimentale care utilizează evaluarea echilibrului dintre sinteza și liza colagenului în aprecierea eficacității tehnicii de su-

Scanned with OKEN Scanner

tură pledează pentru sutura cu fire întrerupte într-un strat. Chiar și la animalele cu vindecare fără complicații a anastomozei colice, s-a găsit o mult mai importantă reducere a concentrației colágenului în peretele colic după sutura cu fir continuu în comparație cu cea cu fire separate. În orice caz, problema este încă deschisă, nu numai în materie de sutură colică, ci și în sutura digestivă, în general.

4.7.2. PRINCIPIILE DE BAZĂ ALE SUTURII COLICE

Principiul clasic al suturii digestive în general constă în aceea că apoziția seroasă este esențială pentru asigurarea unei uniri etanșe și că eversiunea mucoasei este susceptibilă de a produce dehiscența suturii. Aceste obiective pot fi atinse printr-o sutură în două straturi, utilizînd o cusătură continuă sau cu fire izolate de material resorbabil pentru a asigura o apoziție perfectă a suprafețelor secționate și o hemostază eficientă, urmată de un al doilea strat seromuscular, cu fire izolate de material neresorbabil, pentru a asigura inversiunea mucoasei și apoziția foiței peritoneale.

Cu toată avalanșa de date experimentale care au abundat în perioada anilor '60, militînd pentru superioritatea tehnicii eversate, experiența clinică a unor servicii de mare prestigiu, pe cazuistici convingătoare, au restabilit principiul tehnicii inversante ca cea mai sigură în chirurgia colică.

Nu același lucru se poate spune despre infailibilitatea principiului clasic al suturii convenționale în două straturi, care este încă subiect de dispută.

Se consideră astăzi, și sîntem și noi partizanii acestui punct de vedere, că o sutură monoplan cu fire izolate, care produce o apoziție perfectă (cu condiția prinderii eficiente a submucoasei) cu o minimă inversiune și evitînd protruzia mucoasei, poate fi tot atît sau chiar mai sigură decît sutura în două straturi. În plus, sutura monoplan se interferează mai puțin cu vascularizația — și așa precară — a capetelor colice, problemă cu deosebite semnificații în chirurgia colică.

4.7.2.1. **Sutura în două planuri.** Deși și-a pierdut mult din popularitate, sutura inversantă în două straturi este încă utilizată de numeroși chirurgi ca sutură convențională în chirurgia colică.

Stratul intern realizează o sutură continuă sau separată cu material resorbabil montat în ac atraumatic, aplicată simplu, la peretele posterior și „împiedicat" la cel anterior pentru a asigura o mai bună inversare a capetelor mucoasei. Stratul extern, sero-muscular se aplică cu material neresorbabil, preferabil monofilament. Sutura trebuie să penetreze adînc incluzînd toate straturile și nu numai, așa cum incorect arată denumirea, seroasa și musculara.

Variantele tehnice diferă după modalitatea și numărul straturilor colice inserate în prima și a doua sutură (fig. 4.8.).

Calitatea unei bune suturi în două planuri rezidă într-o perfectă afrontare a seroasei și evitarea formării „cavității închise" între primul

Scanned with OKEN Scanner

și al doilea strat, sursă de abcese septice, defect tehnic cu deosebire important în cazul colonului (fig. 4.9.).

Sutura în două planuri s-a bucurat multă vreme de reputația unei suturi capabile să asigure un surplus de etanșeitate și securitate anastomozelor colice, părere infirmată de larga experiență cîștigată în practicarea suturilor monoplan.

Adăugarea unui al doilea strat de sutură, are de cele mai multe ori numai rolul de a oferi chirurgului un surplus de siguranță (falsă în acest caz), iar dacă se aplică cu intenție hemostatică această sutură suplimentară nu face decît să crească tensiunea și deci ischemierea țesuturilor.

Deși descriem în acest capitol principiile suturii în două planuri, literatura chirurgicală modernă este un îndemn persuasiv pentru ca fiecare chirurg să-și pună la punct tehnicile suturii monoplan.

4.7.2.2. **Sutura monoplan.** Descrisă și aplicată cu un secol în urmă, sutura monoplan cunoaște o binemeritată reactualizare datorită bunelor sale rezultate și ușurinței cu care se poate aplica și în anastomozele din zone dificile cum ar fi anastomozele colo-rectale. Suportul adus de cercetările experimentale și rezultatele clinice au reimpus metoda care, cu modificări minore față de tehnicile inițiale, se poate aplica oriunde de-a lungul tractului digestiv cu excepția esofagului. Tehnicile suturii monoplan implică aproape totdeauna aplicarea de fire izolate și variază în funcție de natura materialului folosit și după felul în care sutura incorporează toate straturile colice sau exclude mucoasa.

Sutura parțială monoplan sero-seroasă este sutura clasică aplicată de Lembert la începutul secolului trecut (fig. 4.10). Ea este de fapt o sutură seromusculară oferind o bună etanșeizare dar aplicată singură, deoarece exclude submucoasa, nu este suficient de hemostatică ceea ce predispune la formare de hematoame și de abcese în peretele intestinal. Sutura tip Lembert este totuși larg răspîndită ca al doilea strat în anastomozele în două planuri pentru care reprezintă o sutură standard mai ales în chirurgia franceză. Se poate aplica cu fire separate simple sau în X, cu fir continuu simplu sau împiedicat. Necesitînd manevre minime este ușor de aplicat și dă rezultate excelente.

Sutura parțială monoplan extramucoasă. Lipsa de încredere în sutura monoplan s-a datorat multă vreme tocmai utilizării în această sutură numai a stratului sero-muscular. Halsted a atras prima dată atenția asupra necesității de a se pătrunde cu acul suficient de adînc pentru a include în sutura monoplan și stratul submucos care este de fapt elementul de rezistență al tunicilor intestinale.

Mai recent, Jourdan accentuează calitățile de rezistență și elasticitate ale stratului submucos cu rol de adevărat sfincter etanșeizant în jurul firului de sutură. Executat cu migală și răbdare acest tip de sutură asigură o afrontare fiziologică „margine la margine" cu rezultate dintre cele mai bune în special la anastomozele termino-terminale (fig. 4.11).

Sutura monoplan extramucoasă se utilizează pe scară din ce în ce mai largă în chirurgia colică, datorită simplității, rezistenței și caracterului ei neperforant. Multiplele modalități tehnice de aplicare diferă după imaginația chirurgilor sau tradiția diferitelor școli de chi-

Scanned with OKEN Scanner

rurgie (fig. 4.12). Oricare ar fi varietatea de executare a suturii parțiale monoplan extramucoasă, ea trebuie să fie o sutură sero-musculo-subseroasă.

Sutura totală monoplan este o sutură perforantă care cuprinde toate tunicile intestinale realizînd o bună afrontare și hemostază (fig. 4.13).

Dezavantajul caracterului perforant, foarte important, mai ales în chirurgia colică, poate fi compensat prin utilizarea materialului de sutură monofilament, care reduce riscul diseminării dinspre lumenul colic spre cavitatea peritoneală.

*
* *

Independent de modul de utilizare a straturilor peretelui, suturile colice variază și după modul de aplicare a punctelor de sutură (fig. 4.14) sau după preferința pentru sutura continuă sau cu fire izolate.

În realizarea suturii, se afirmă tot mai convingător că firele izolate compromit mai puțin vascularizația decît sutura continuă, motiv pentru care sînt de preferat în anastomoza colică în general și la stratul seromuscular în particular.

Rezultatele contradictorii obținute cu una sau alta dintre tehnici, raportate de autori de mare prestigiu, se datorează nu numai tehnicii per se, ci și altor numeroși factori care intervin în chirurgia colică: particularitățile anatomo-fiziologice ale diferitelor segmente colice sau ale aceluiași segment la diferiți subiecți, nivelul rezecției și nivelul anastomozei, factorii de risc, condițiile hemodinamice ale bolnavului, afecțiunea pentru care se intervine, experiența echipei operatorii, materialul de sutură etc.

Materialul de sutură și alegerea lui reprezintă o problemă de mare însemnătate în chirurgia digestivă în general și în cea colică în special, problemă prea puțin studiată față de locul pe care îl ocupă în calitatea rezultatelor chirurgiei colice.

Avantajele acidului poliglicolic față de catgut par să fie incontestabile în cazul suturilor în două straturi. În ceea ce privește stratul sero-muscular sau în tehnicile monoplan, fără nici un dubiu, firele monofilament dau cele mai bune rezultate, pe de o parte datorită implantării lor în ace atraumatice, iar pe de alta, ele nu mai constituie o cale de diseminare capilară a infecției din lumenul colonului spre cavitatea peritoneală, element atît de important în chirurgia colică. Dacă firele de metal nu au găsit susținători prea numeroși, aparatele de sutură mecanică devin o achiziție din ce în ce mai larg aplicată cu excelente rezultate în chirurgia colică (vezi cap. 6). Pe lîngă faptul că realizează un cerc complet de agrafe și asigură o apoziție perfectă și inversantă a capetelor, sutura mecanică permite efectuarea unei anastomoze colorectale mult mai distal decît cea convențională, practicată manual, de exemplu, în rezecția anterioară.

Oricare ar fi modalitatea tehnică aplicată, o sutură colică trebuie să fie *solidă, etanșă, neischemiantă* și *nestenozantă*.

Pentru menajarea la maximum a irigației tranșei de secțiune, punctele de sutură nu trebuie aplicate la o distanță mai mică de 2—3 mm,

Scanned with OKEN Scanner

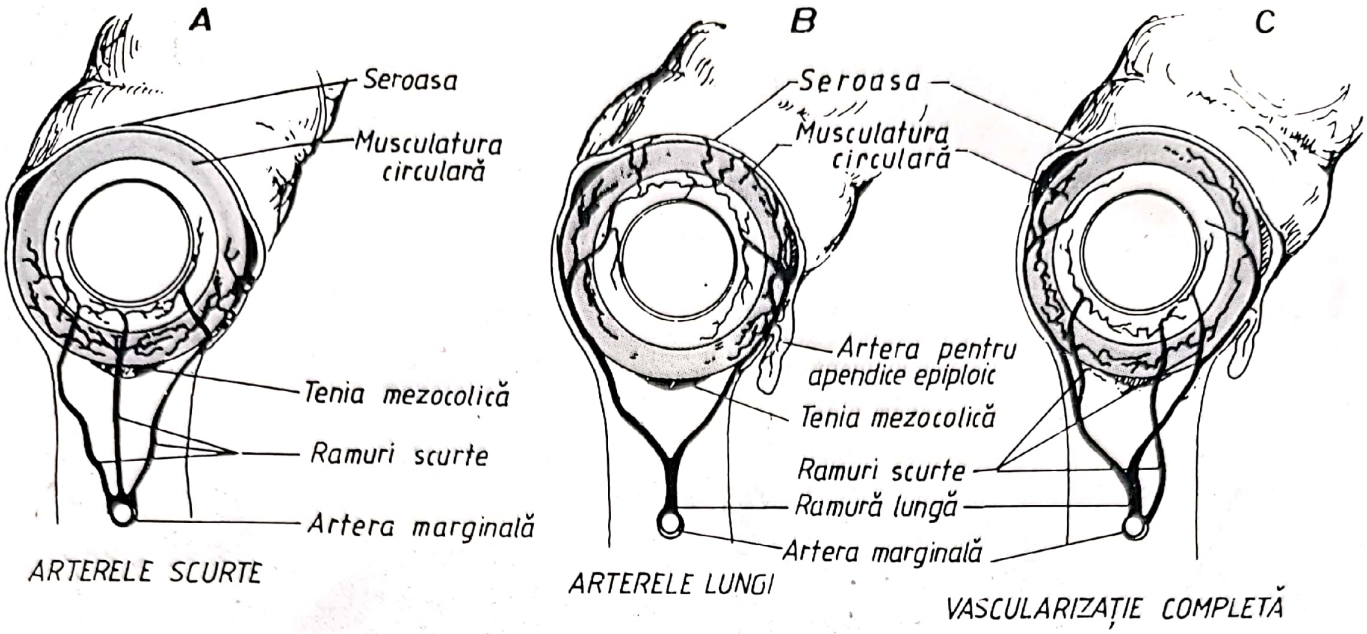

Fig. 4.1.

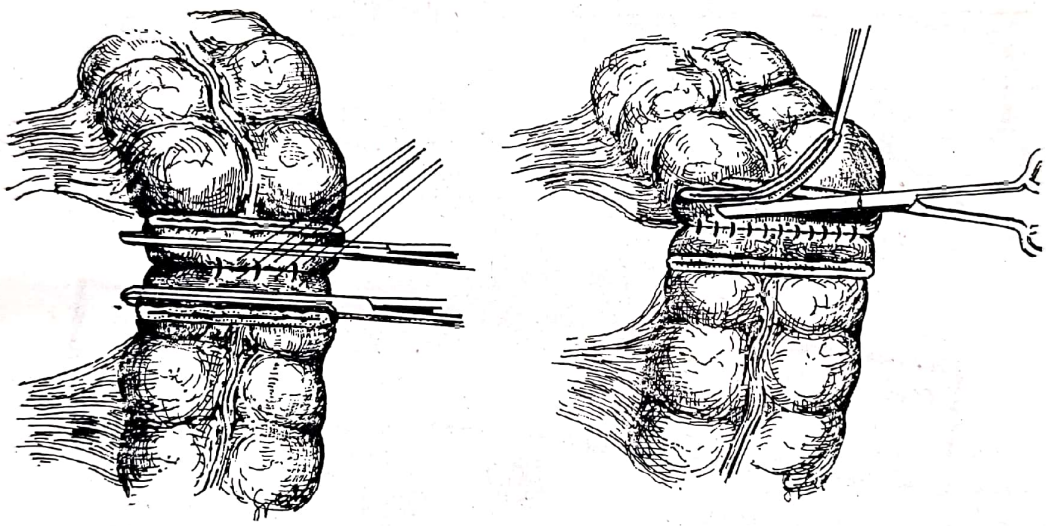

Fig. 4.2.

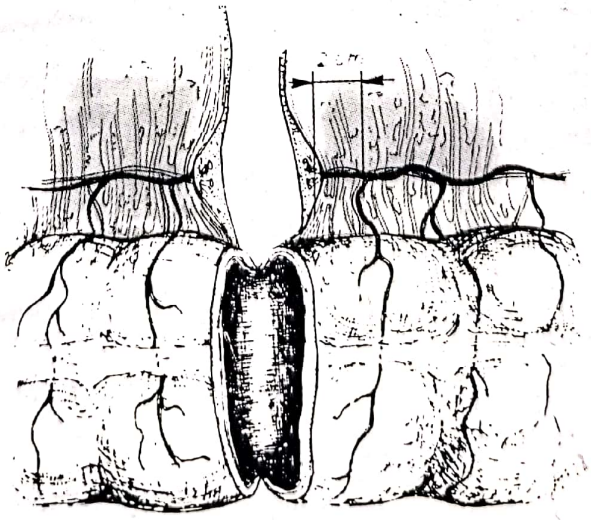

Fig. 4.3.

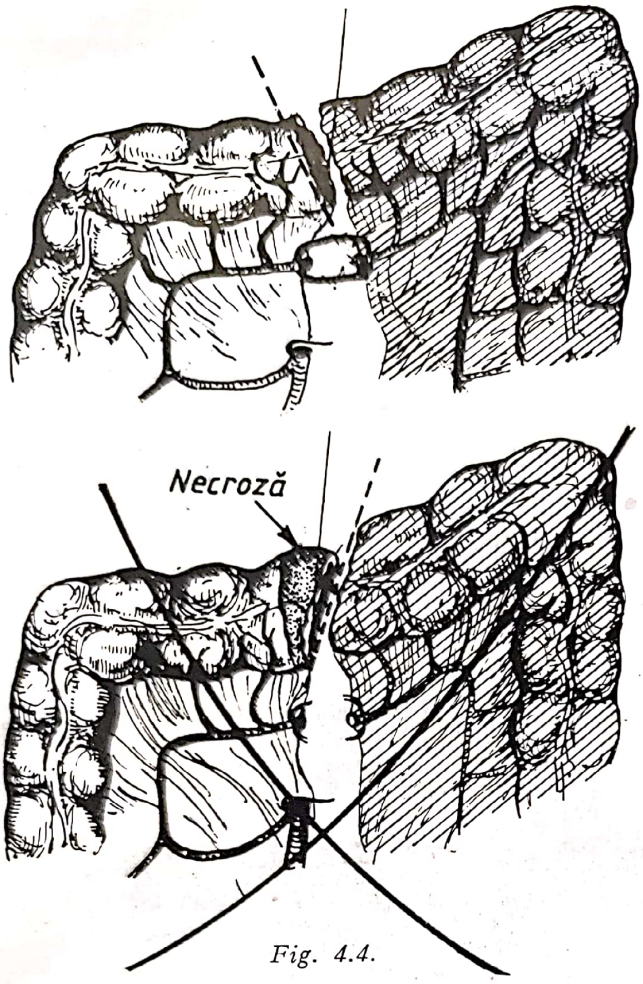

Fig. 4.4.

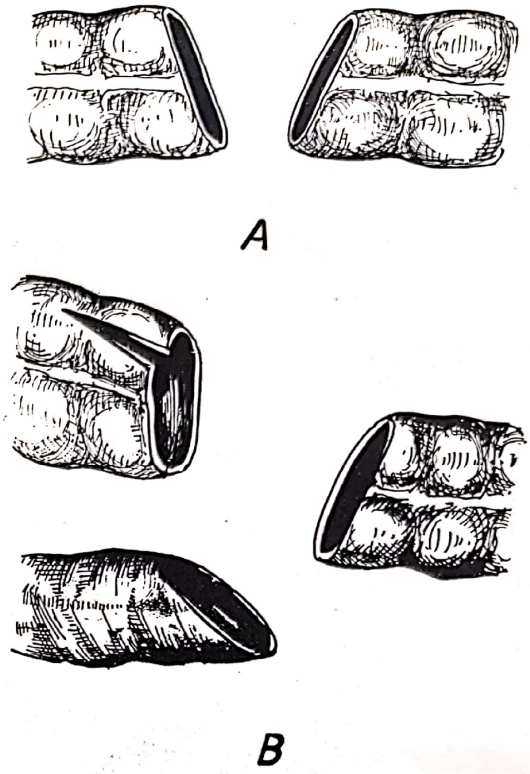

Fig. 4.5. Artificii de tehnică pentru rezolvarea diferenței de calibru a segmentelor de anastomozat.

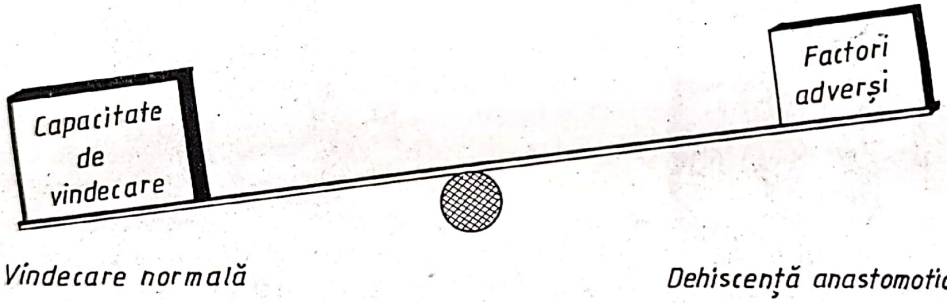

Fig. 4.6.

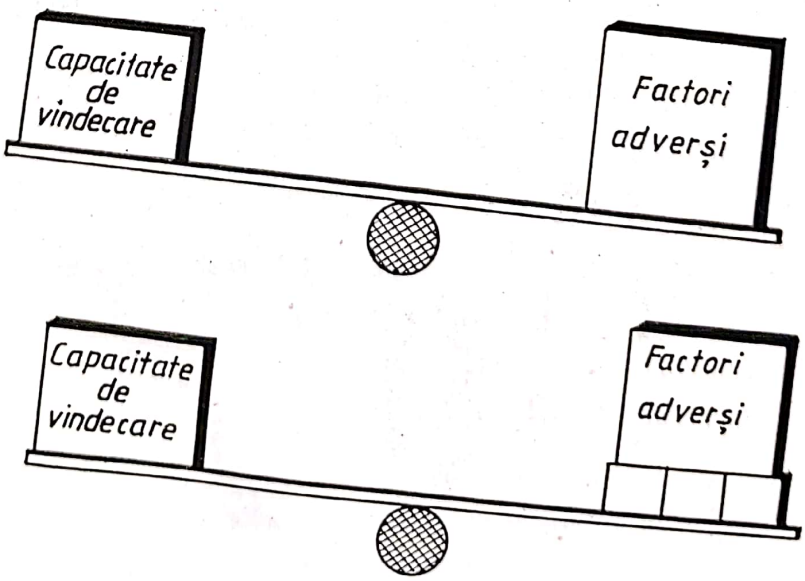

Fig. 4.7.

Scanned with OKEN Scanner

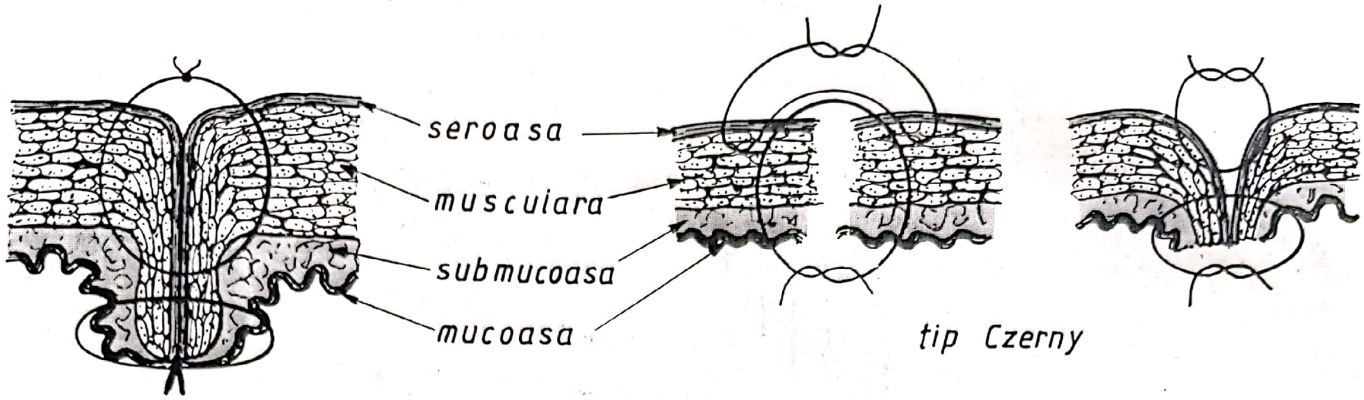

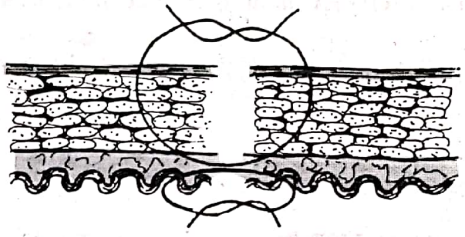

Fig. 4.8. Tipuri de suturi în două planuri.

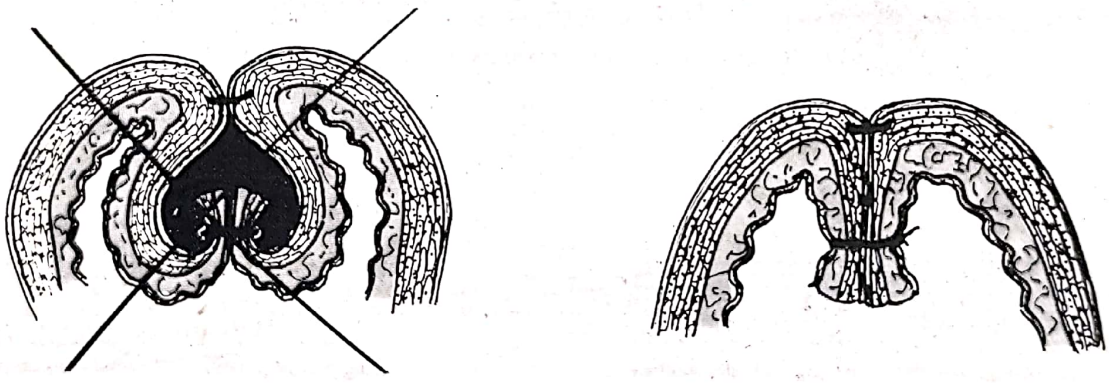

Fig. 4.9. „Spațiul mort" care se poate crea printr-o sutură incorectă.

Scanned with OKEN Scanner

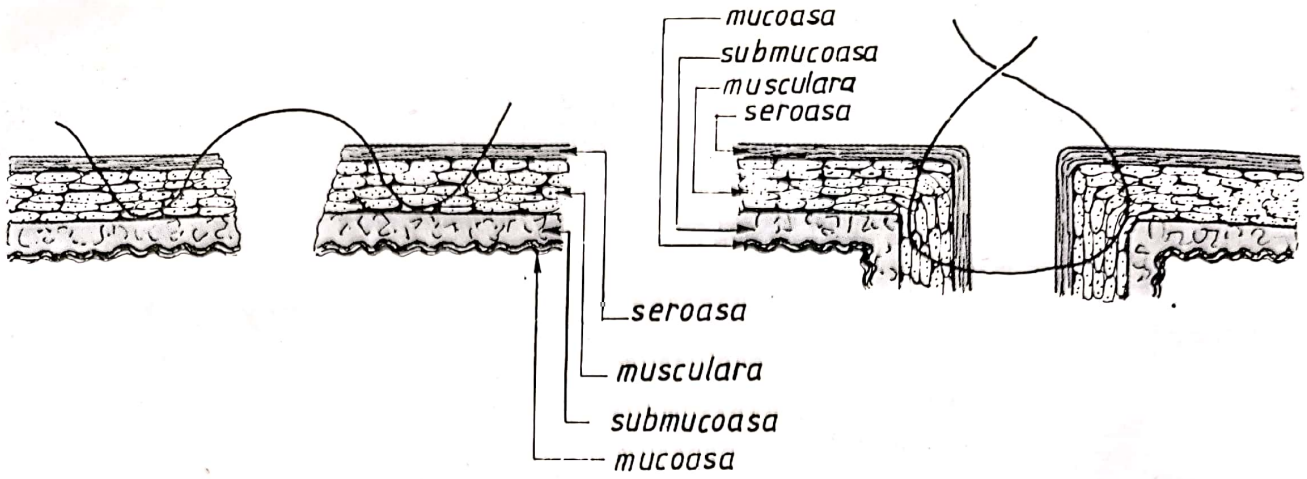

Fig. 4.10. Sutura clasică monoplan extramucoasă tip Lembert.

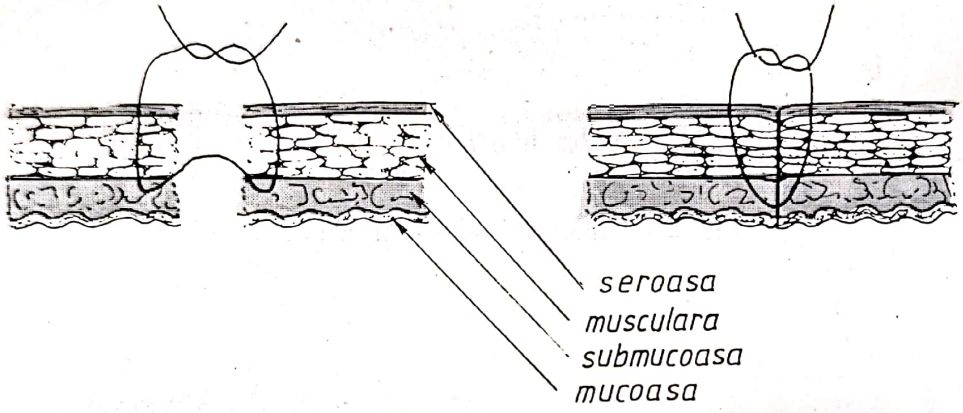

Fig. 4.11. Sutura monoplan sero-musculo-subseroasă tip Jourdan.

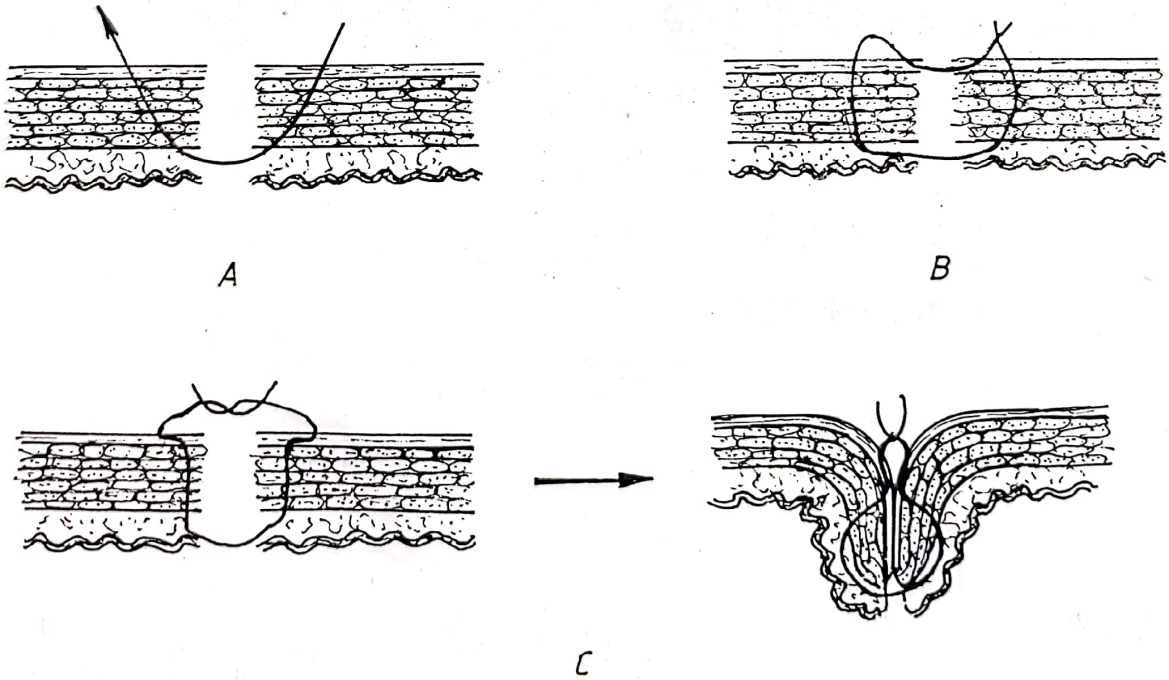

Fig. 4.12. Tipuri de suturi extramucoase monoplan.

Scanned with OKEN Scanner

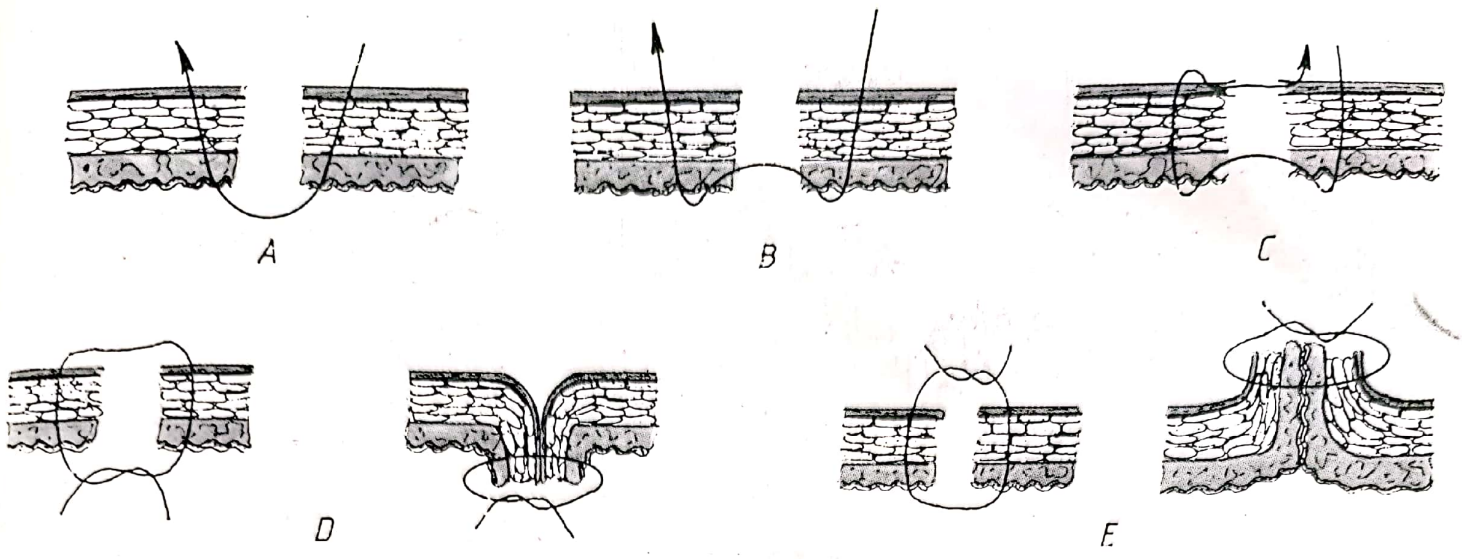

Fig. 4.13. Sutur[illegible]tale monoplan A. Tip Albert; B. Tip Gambee; C. Tip Herzog; D. Tip Jobert; E. Tip Getzen.

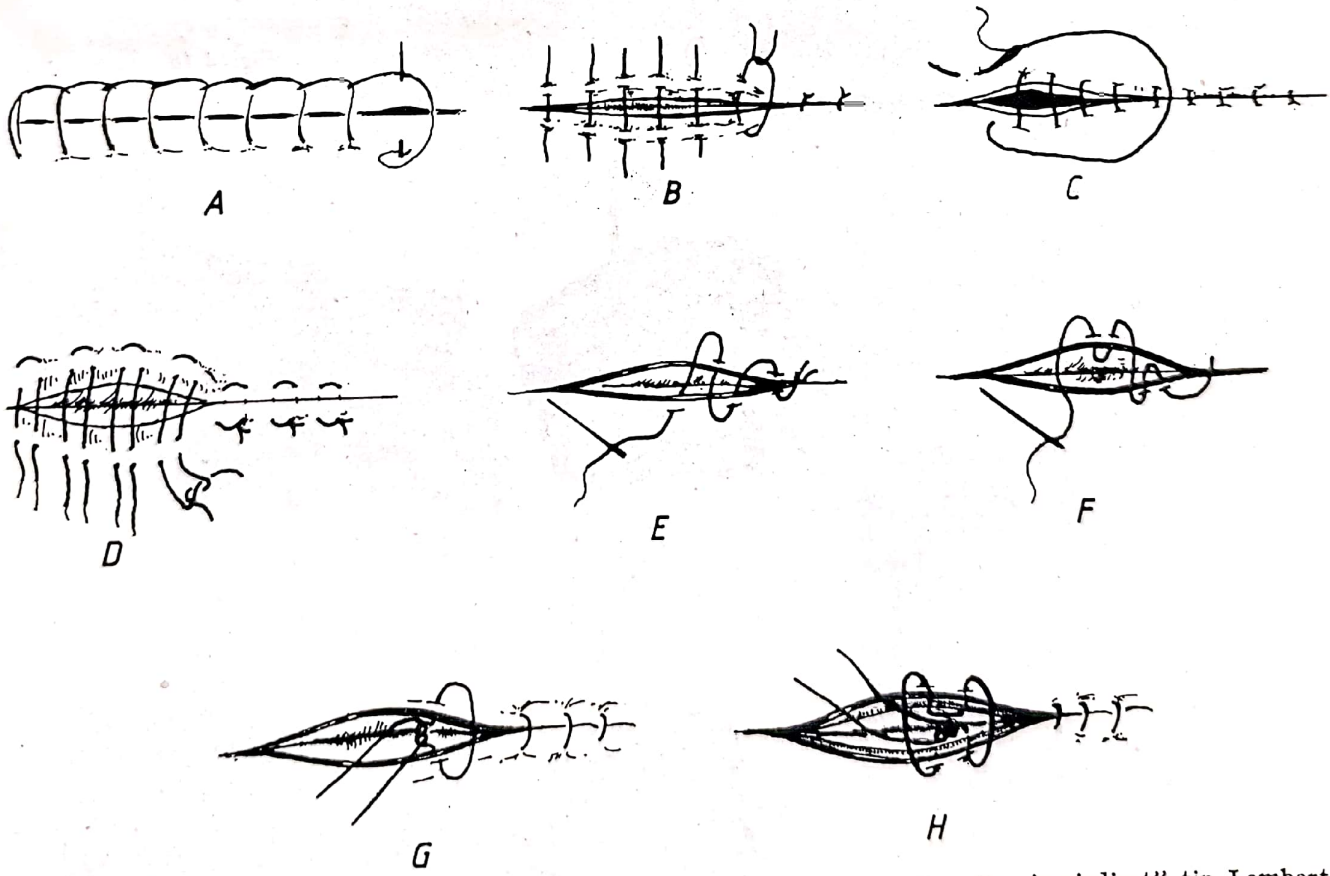

Fig. 4.14. Procedee de aplicare a punctelor de sutură: A. Sutură continuă cu fir „împiedicat" tip Lembert („blanket suture"); B. Sutură clasică Lembert (puncte izolate); C. Sutură tip Cushing; D. Sutură tip Halsted; E. Sutură tip Schmieden; F. Sutură tip Connel (fir continuu); G. Sutură tip Connel (fir izolat inversant); H. Sutură tip Jobert.

Scanned with OKEN Scanner

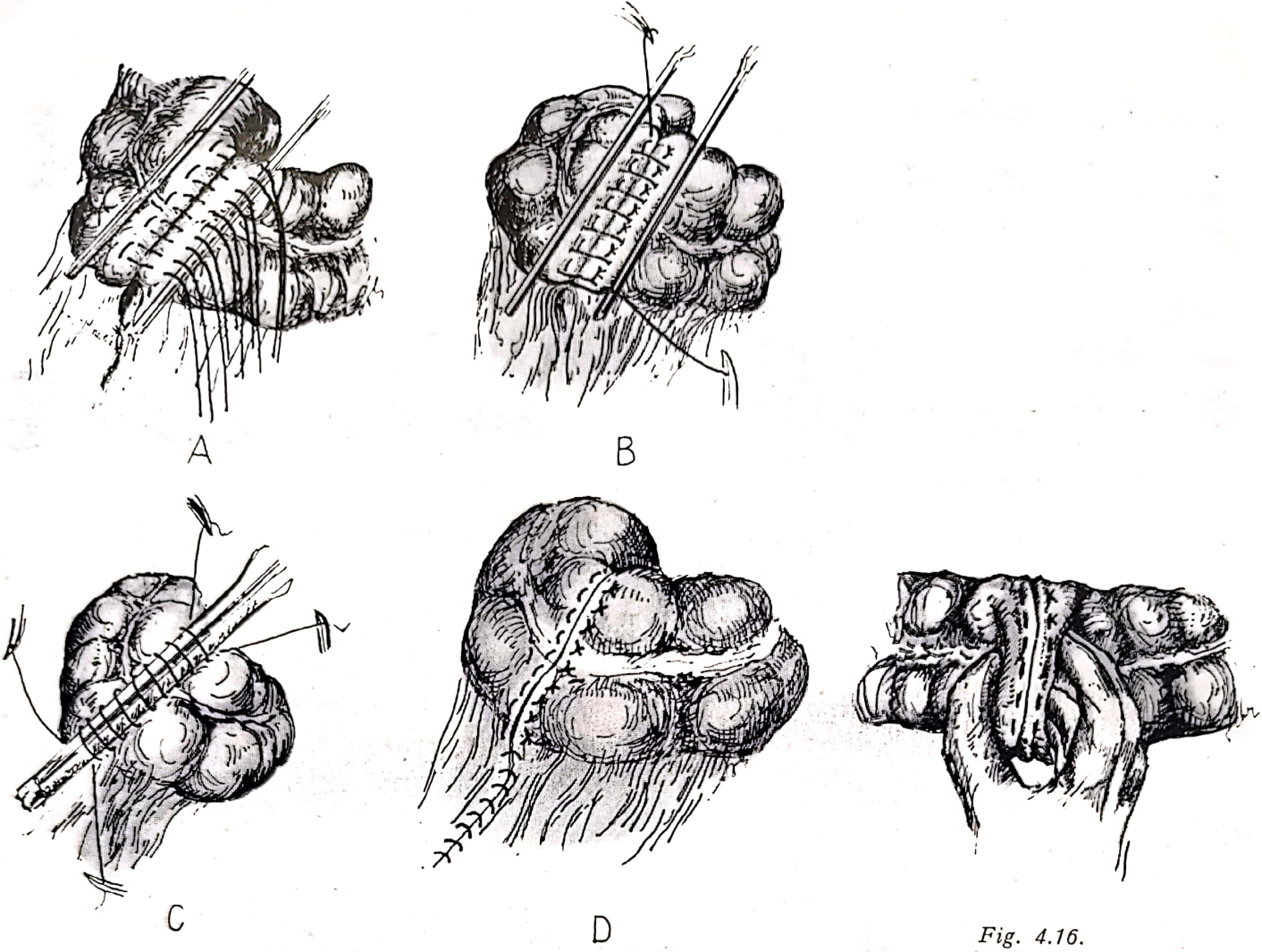

Fig. 4.15. Anastomoză colocolică ,,aseptică'', procedeu Wangensteen

Fig. 4.16.

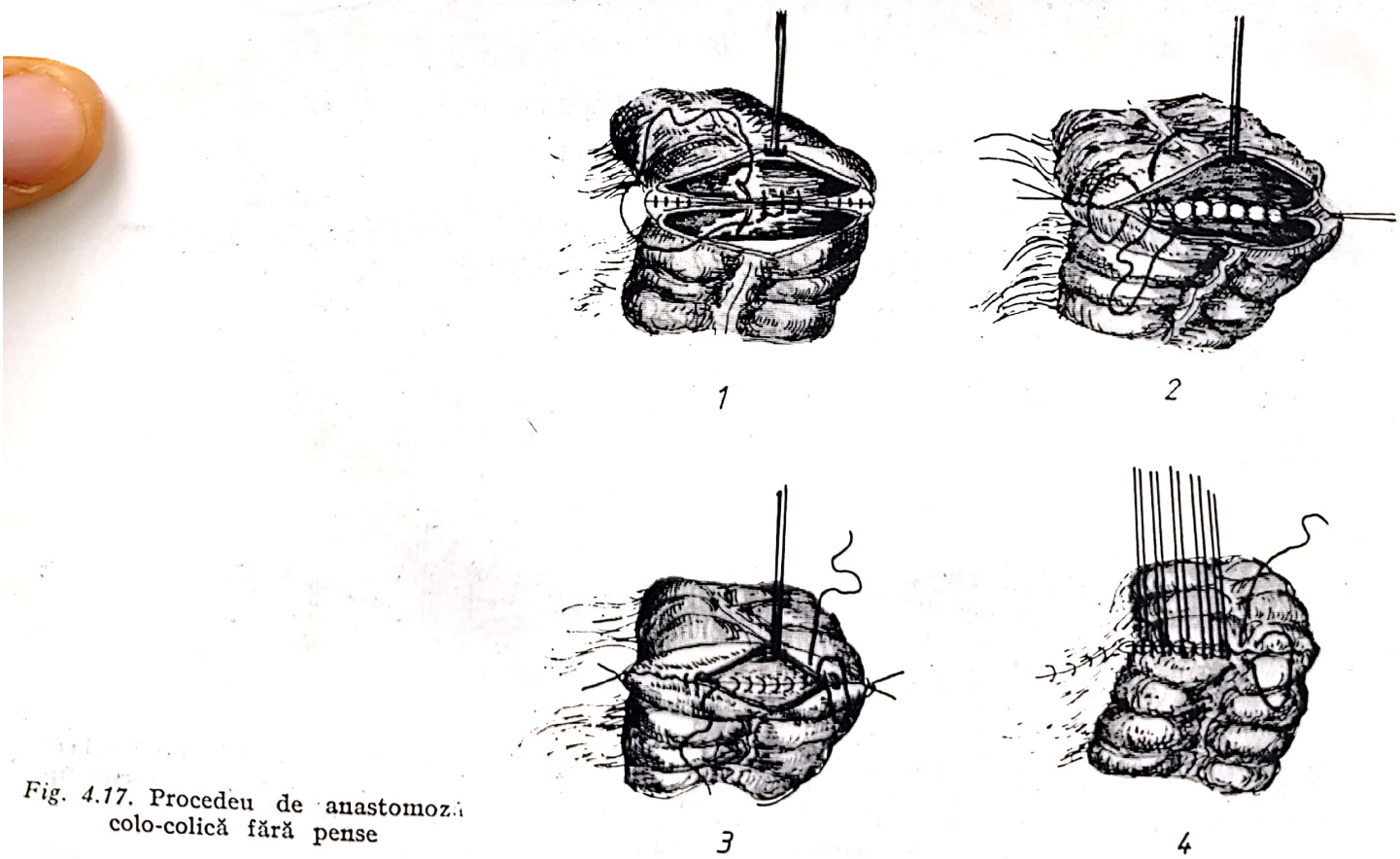

Fig. 4.17. Procedeu de anastomoz.i colo-colică fără pense

Scanned with OKEN Scanner

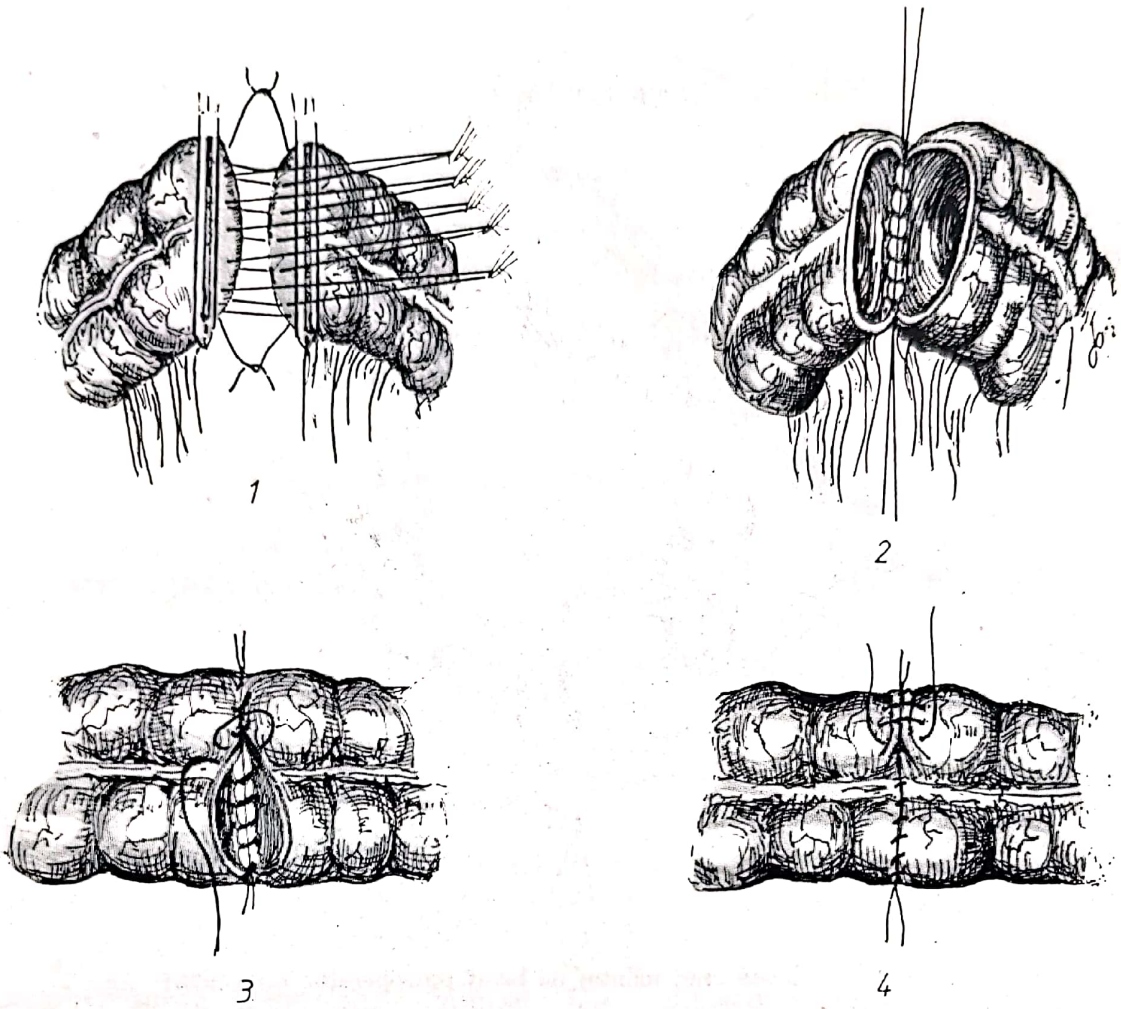

Fig. 4.18. Anastomoză colo-colică în două straturi.

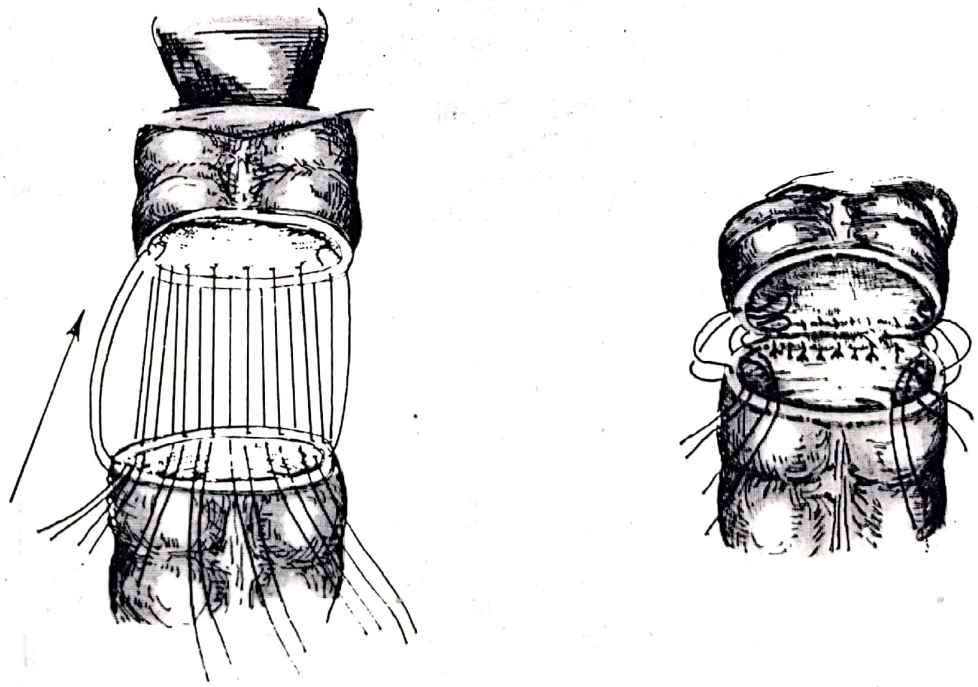

Fig. 4.19. Anastomoză colo-rectală monoplan.

Scanned with OKEN Scanner

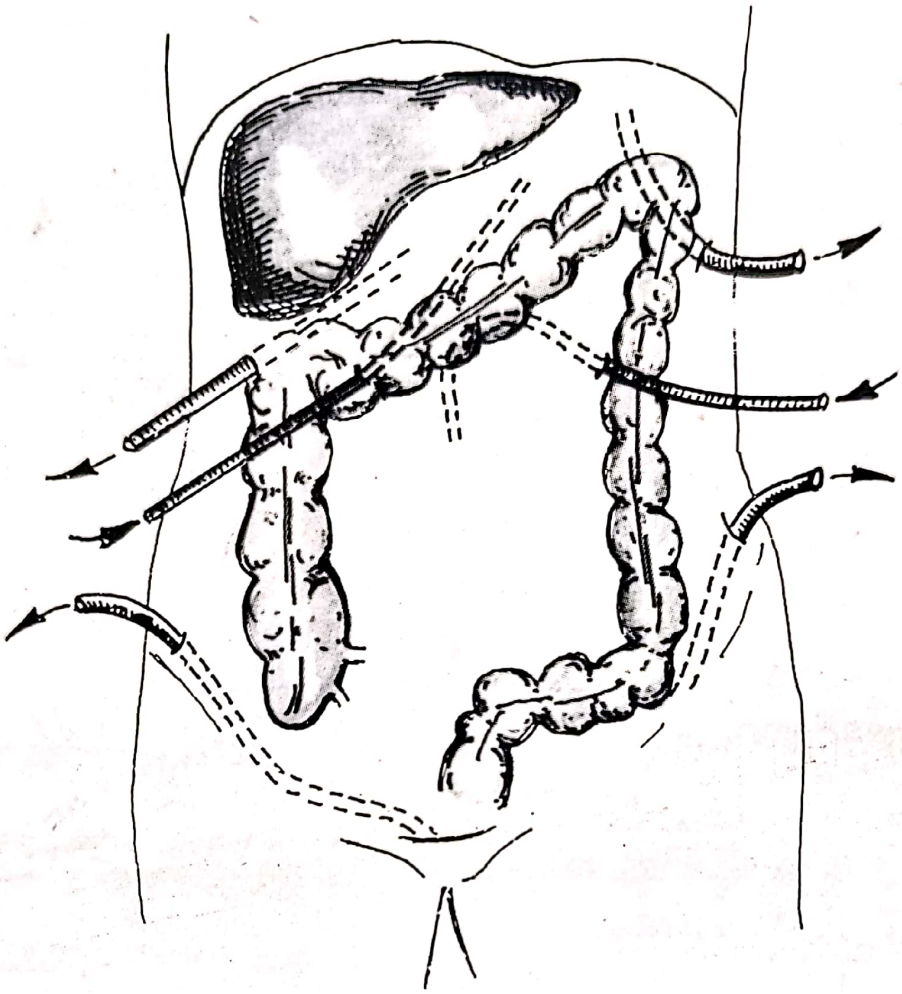

Fig. 4.20. Schema unui montaj de lavaj postoperator intermitent.

Scanned with OKEN Scanner

aplicarea nodurilor nu trebuie făcută cu forță excesivă, practicarea unei suturi sub tensiune trebuie evitată cu orice preț, iar disecarea și izolarea țesuturilor trebuie redusă la strictul necesar. Poate nicăieri mai mult ca în sutura colică este valabil dictonul lui Theodore Kocher: „Suprimă orice manevră inutilă și orice instrument care nu este necesar".

4.7.3. PRINCIPIILE DE BAZĂ ALE TEHNICII ANASTOMOZEI COLICE

Anastomozele colo-colice sau cu alte segmente ale tubului digestiv se pot practica prin metode închise (aseptice) sau prin metode deschise.

4.7.3.1. **Anastomoza colică închisă sau „aseptică".** Este un procedeu care se bazează pe principiul confecționării unei anastomoze ferite de contaminarea cu conținut colic. Variantele de tehnică sînt numeroase dar toate au ca element comun aplicarea unor pense atraumatice care permit efectuarea suturii fără contact cu lumenul colic. După aplicarea penselor, colonul se secționează razant la marginea acestora. Prin rotarea în afară a penselor, se aplică sutura posterioară în manieră monoplan. Se apropie pensele și se aplică deasupra lor stratul de fire al suturii anterioare care se ligaturează pe măsură ce pensele se extrag treptat (fig. 4.15).

Dezobstruarea lumenului clampat prin aplicarea penselor se face prin invaginarea indexului și policelui la nivelul anastomozei (fig. 4.16). Anastomoza colică aseptică este o metodă elegantă care se pretează suturilor monoplan în anastomoze termino-terminale. În condițiile chirurgiei colice moderne însă, cînd metodele aseptizării preoperatorii a colonului sînt bine codificate, anastomoza aseptică apare pentru tot mai mulți chirurgi ca o măsură de precauțiune inutilă și care complică și prelungește actul operator. Pe de altă parte, caracterul ei aseptic este relativ, oferind numai o falsă securitate.

4.7.3.2. **Anastomoza colică deschisă.** Chirurgia colică modernă utilizează metode deschise pentru marea majoritate a anastomozelor. Prin acest procedeu, anastomozele termino-terminale sau latero-terminale, ileo-colice, colo-colice sau colo-rectale se pot efectua în foarte bune condiții, cu punctele de sutură aplicate la vedere, cu asigurarea unei afrontări meticuloase și hemostază adecvată fără riscul creării inelului de strangulare sau a hematoamelor necontrolabile, posibile în anastomoza „aseptică".

Anastomoza termino-terminală este fără nici un dubiu procedeul cel mai indicat, după colectomii și poate fi construită prin suturi în două planuri sau monoplan, cu fire izolate sau cu fir continuu. Anastomoza termino-terminală în două planuri se începe cu planul posterior prin aplicarea de fire izolate de material neresorbabil în puncte Lembert care vor afronta seroasa și vor inversa mucoasa cu condiția să pătrundă adînc pentru a incorpora submucoasa. Stratul al doilea, intern se aplică cu material resorbabil după ridicarea penselor, în sutură totală continuă sau cu puncte izolate. Unghiurile colice se asigură cu puncte de sutură Connell cu nodul înspre lumen. Firul continuu va asigura o bună hemo-

Scanned with OKEN Scanner

stază mai ales dacă s-a aplicat cu ghilț, dar va reduce lumenul colic, motiv pentru care și aici se preferă punctele separate. Planul anterior se construiește în aceeași manieră, fie prin continuarea firului continuu inversant, fie prin aplicarea de fire totale izolate. Stratul extern anterior se realizează cu fire izolate Lembert sau cu puncte matlasate tip Halsted (fig. 4.17, 4.18).

Anastomozele colice termino-terminale se pot practica și prin suturi monoplan care, după părerea unor autori, sînt de mare utilitate în anastomozele colo-rectale consecutive rezecției anterioare sau în anastomoze colo-colice profunde.

Anastomoza colo-rectală se începe cu plasarea stratului posterior prin fire neresorbabile sero-musculo-subseroase, cu cele două bonturi intestinale separate. După ce toate firele au fost reperate, capătul colic se glisează spre rect și se aplică nodurile în lumenul colic (fig. 4.19). După asigurarea cu grijă a „colțurilor", se suturează transa anterioară tot cu fire matlasate înnodate în lumen cu excepția ultimelor 2—3 fire care se aplică în puncte tip Lembert.

Anastomoza termino-terminală se preferă ori de cîte ori este posibil, deoarece este ușor de practicat și este mai fiziologică. Progresele în tehnica chirurgicală reușesc să depășească inconvenientele de tip „unghi mezenteric" sau pericolul suprafețelor lipsite de peritoneu, care se imputau mai de mult metodei.

Anastomoza latero-laterală are avantajul că utilizează suprafețe complet peritonizate pentru sutura propriu-zisă. Este cu deosebire utilă atunci cînd capătul proximal este foarte destins, cu diametru mare în comparație cu cel distal, putîndu-se asigura o anastomoză sigură cu un orificiu de comunicare convenabil cu condiția de a nu lăsa un bont orb mai lung de 1,5 cm. Capetele oarbe sînt susceptibile unei considerabile dilatații cu toate consecințele care rezultă din aceasta. Pe de altă parte în chirurgia colică adesea rămîn fragmente de intestin scurte ceea ce face imposibil de practicat acest procedeu. Deși abandonată de majoritatea chirurgilor, anastomoza latero-laterală este o tehnică folosită în derivațiile interne practicate cu scop de scurtcircuitare a unui obstacol colic ce nu a putut fi rezecat.

Anastomoze termino-laterale sau latero-terminale sînt modalități de restabilire a continuității digestive utilizate de obicei din rațiuni de circumstanță sau de comoditate. Astfel, într-un caz de incongruență marcată a extremităților apărute în urma unei hemicolectomii drepte se practică o anastomoză ileo-colică termino-laterală. Pentru aceleași rațiuni se practică anastomoza colo-rectală latero-terminală după rezecția rectosigmoidului.

*
* *

Oricare ar fi metoda utilizată, construirea unei anastomoze colice trebuie să întrunească principiile de bază indispensabile eficienței maxime a acestui timp operator atît de delicat.

Indiferent de meticulozitatea cu care s-a efectuat scheletizarea și prepararea ansei înaintea începerii anastomozei, este absolut necesar

un ultim control al eficacității perfuziei tisulare la nivelul sediului viitoarei anastomoze. Deși culoarea capetelor colice și prezența pulsațiilor arteriale sînt indicii pentru o irigație satisfăcătoare, singurul argument definitiv este prezența sîngelui arterial la nivelul țesutului secționat.

Pentru toate straturile colice este esențială lipsa tensiunii la nivelul anastomozei. În caz de suspiciune a oricărui grad de tensiune, cît de mic, o reajustare a mobilizării unuia sau ambelor segmente colice este indispensabilă.

Apoziția celor două capete intestinale trebuie să fie perfectă. Toate artificiile tehnice cunoscute trebuie aplicate meticulos pentru atingerea acestui deziderat.

Anastomoza trebuie să fie etanșă.

Cu toate părerile și argumentele contrarii, protejarea anastomozei colice cu epiploon sau fragmente pediculate din acesta și-a dovedit utilitatea atît în experiența clinică cît și în cercetările experimentale.

De fapt, rolul capacității homeostatice intrinsece a peritoneului în protejarea suturii colice este dovedit incontestabil și are o valoare considerabilă în chirurgia colică.

4.7.4. SEMNIFICAȚIA MODIFICĂRILOR VOLEMICE ÎN ANASTOMOZA COLICĂ

Reanimarea intraoperatorie corectă în chirurgia colică este necesară nu numai pentru prevenirea apariției șocului decompensat. Avînd în vedere circulația colică precară, scăderea tensiunii arteriale în pediculul nutritiv al ansei colice coborîte în vederea unei anastomoze poate duce la ischemia ei (A. Prișcu).

Scăderea cantității de oxigen utilizabil de către colon ca rezultat al unei hipovolemii moderate, în condiții experimentale (Gilmour), nu se răsfrînge într-o scădere semnificativă a consumului de oxigen la nivelul unui colon intact. După o anastomoză colică însă, unde țesuturile sînt traumatizate și disecate, o astfel de scădere a utilizării oxigenului este semnificativă. Din cercetările experimentale rezultă că nici măcar hipovolemii moderate nu sînt tolerate în chirurgia colică. De aici apare necesitatea monitorizării nu numai a tensiunii arteriale și ritmului cardiac, ci și a presiunii venoase centrale care pare a fi cea mai utilă ca ghid pentru o înlocuire volemică adecvată, în vederea asigurării unei perfuzii tisulare eficiente în rețeaua arterială deficitară a colonului.

4.8. PARTICULARITĂȚILE DRENAJULUI ÎN CHIRURGIA COLICĂ

Utilizarea drenajului în chirurgia abdominală rămîne un subiect controversat. Chirurgia colonului nu este în afara diferențelor de opinii. Ținînd seama de particularitățile chirurgiei colice și în primul rînd de gravitatea pe care o îmbracă peritonitele prin revărsarea conținutului colic — și orice intervenție pe colon comportă un risc potențial de pro-

Scanned with OKEN Scanner

ducere a acestei peritonite — decizia „să drenăm sau nu" și „cînd", în chirurgia colonului, este pentru operator un act de mare responsabilitate, poate chiar mai mare decît în cazul oricărui alt segment al tubului digestiv, cu excepția rectului. Argumente pot fi aduse pentru ambele fețe ale problemei.

Prezența în lichidele de drenaj a sîngelui, plasmei, puroiului sau conținutului colic este o dovadă că aceste posibilități există și că ele necesită o rezolvare prin drenaj. Cei care preferă să nu dreneze, declară că incidența acestor complicații este mult mai mică și că, atunci cînd ele apar, sînt în mare măsură produse de prezența corpului străin care este materialul de drenaj.

Din anul 1855, cînd Peasle a drenat pentru prima dată o cavitate peritoneală, pînă în urmă cu 30—40 de ani, generațiile de chirurgi au avut la dispoziție numai drenajul, ca singura armă majoră în completarea diverselor intervenții chirurgicale practicate pentru rezolvarea leziunilor inflamatorii sau traumatice ale organelor din cavitatea abdominală.

Progresele medicinii moderne se resimt în chirurgia digestivă prin aplicarea cu succes a antibioticelor, reanimării, chimioterapiei, metronidazolului și a altor achiziții care permit executarea celor mai îndrăznețe intervenții în cavitatea peritoneală. Toate acestea au redus incidența complicațiilor septice și deci necesitatea drenajului și mai ales a celui profilactic. Valoarea drenajului consecutiv anastomozei colice a devenit recent subiect de discuție și revizuire.

Numeroși chirurgi consideră că drenajul după rezecția colică este necesar nu numai atunci cînd s-a produs o infestare intraoperatorie importantă cu conținut colic, ci și cînd contaminarea a fost minimă. În această ultimă eventualitate, drenajul are valoare profilactică. Chirurgii care se opun drenajului profilactic după anastomoze colice se bazează pe argumentul că atunci cînd se produce dehiscența anastomotică, conținutul colic se exteriorizează mai degrabă prin plaga operatorie decît prin tubul de dren și pe date experimentale referitoare la rolul potențial traumatizant al tubului de dren asupra liniei de sutură (Manz).

Desigur că nu toți chirurgii acceptă acest punct de vedere. Autorități de prestigiu consideră neglijabile dehiscențele anastomotice datorate drenului.

În contaminările peritoneale, teoretic, drenajul este inutil dacă s-a efectuat toaleta peritoneală iar focarul de contaminare a fost eradicat. Dar oare toaleta cavității peritoneale realizează într-adevăr o seroasă complet liberă? Desigur că nu, așa încît drenajul este indispensabil și foarte frecvent trebuie să se dreneze larg, eficient și atît de mult cît este posibil.

4.8.1. DRENAJUL CONVENȚIONAL

Înțelegerea răspunsului peritoneal la procesul inflamator este esențială pentru corecta indicație, aplicare și menținere a drenajului în chirurgia colică. Seroasa peritoneală reacționează la agresiune prin depozi-

Scanned with OKEN Scanner

tare de fibrină care aderă la peritoneul parietal și visceral în egală măsură, cu intenția de a stăvili sau localiza procesul în primele 24 ore.

Rolul principal al unui drenaj clasic este de a evacua un abces sau o colecție constituită în cavitatea peritoneală. În fața unui peritoneu intact, în sensul continuității, orice formă de drenaj este ineficace și uneori poate fi chiar nocivă. Cu unele excepții, cînd peritoneul este intact, tactica cu cele mai bune rezultate constă în rezolvarea focarului primar, toaleta minuțioasă a întregii suprafețe peritoneale și evacuarea controlată a tuturor colecțiilor lichidiene. Este o conduită superioară celei de a plasa un dren de rutină.

Se consideră că drenarea cavității peritoneale libere este ineficientă și inutilă (Allgöwer), dar această cavitate nu este atît de liberă precum îi arată numele, evoluția unei peritonite avînd tendința de a o cloazona rapid. Pe lîngă acest considerent, în aplicarea drenajului trebuie să se țină seamă și de compartimentarea anatomo-topografică a cavității peritoneale, cu atît mai mult cu cît patru din cele cinci segmente ale intestinului gros se găsesc în firidele parieto-colice care converg spre fundul de sac Douglas.

Particularitățile chirurgiei colice conferă și problemei drenajului un loc mai aparte, abătîndu-se în unele puncte de la principiile expuse.

Pe lîngă abcesele constituite, fistulele declarate și peritonitele fecaloide grave, drenajul cu intenție profilactică în chirurgia colonului trebuie aplicat totuși datorită unor realități proprii acestui segment al tubului digestiv.

În prezența unei contaminări peritoneale cu conținut colic, sau dacă există orice dubiu asupra anastomozei (mai ales dacă ea a fost practicată într-o zonă greu accesibilă), aplicarea drenajului „preventiv" este pe deplin justificată. Nici într-un caz însă un tub de dren nu va putea suplini o tehnică chirurgicală defectuoasă.

Oricît ar fi de meticuloasă decolarea colică, cu toată importanța care s-a acordat hemostazei, rămîn zone de sîngerare „în pînză" care, chiar dacă sînt reduse ca debit, reprezintă un mediu de cultură și deci de întreținere a procesului infecțios. Ținerea sub control a acestei situații se poate realiza numai prin inserarea unui dren. Drenajul nu trebuie să fie însă o scuză pentru hemostaza neîngrijită. Tehnica drenajului clasic în chirurgia colonului se supune regulilor generale ale drenajului cavității peritoneale. Ceea ce accentuează astăzi toți autorii, este necesitatea plasării corecte a drenului și fără nici o excepție, exteriorizarea lui prin butoniere separate de incizia operatorie. Drenarea prin incizia operatorie predispune la supurația plăgii și dehiscența consecutivă. În plus, accesul la dren, pentru pansament, scurtare sau suprimare, se poate face fără perturbarea plăgii operatorii.

Modalitățile de drenaj „clasic" sînt foarte numeroase și se înmulțesc pe măsura apariției de noi materiale și aparate destinate acestui scop. În principal însă, aparte de tipul de material, există două modalități de drenaj aplicate astăzi.

Drenajul închis are pe de o parte avantajul evitării contaminării ulterioare. Pe de alta, el este aspirativ, ceea ce în cazul dehiscenței anastomozei colice poate fi de mare utilitate.

Scanned with OKEN Scanner

Drenajul aspirativ însă, mai ales dacă este fără priză de aer, poate traumatiza peretele colic și de fapt capacitatea lui de aspirație este incertă, tubul obliterîndu-se repede. Pentru înlăturarea acestui neajuns, se preconizează aspirația prin intermediul unui tub subțire care se introduce parțial în tubul gros de dren. Astfel, tubul exterior protejează țesuturile de forța de sucțiune care este aplicată prin tubul interior.

Drenajul deschis se realizează prin lame, fitiluri, tuburi de cauciuc sau din materiale sintetice.

Deși, datorită progreselor chirurgiei, drenajul de tip Mikulicz se folosește tot mai rar, în chirurgia colică, el poate fi util în drenajul suprafețelor mari decolate și infectate, folosit eficace sub formă de drenaj aspirativ cu un tub central care, pe lîngă rolul aspirativ, permite irigarea precoce și abundentă a meșelor. Tot pentru spațiile decolate și cavitățile reziduale, autorii francezi (Champault) consideră ca excelente lamele de tip Delbet sau lamele siliconate Yeats cu rezerva că ele nu totdeauna își păstrează poziția în care inițial au fost așezate.

Autorii americani (dar în ultimul timp tot mai mult și cei europeni) preferă tuburile turtite de tip Penrose, fabricate din latex, care acționează prin capilaritate, augumentată de presiunea pozitivă intraabdominală.

Cea mai larg răspîndită metodă de drenaj pare să fie totuși cea prin tuburi. Deși tuburile de cauciuc și latex sînt înlocuite tot mai mult cu tuburi siliconate nereactive, unii autori preferă tuburile reactive, iritante, din cauciuc, care favorizează reacția de corp străin, creînd astfel foarte repede un traiect care va asigura o cale de evacuare ulterioară, mai ales atunci cînd tubul s-a obstruat (ceea ce de fapt se produce foarte frecvent și precoce).

Marele dezavantaj al tuburilor de cauciuc este iritația excesivă pe care o produc asupra țesuturilor, mai ales atunci cînd procesul de desulfurizare al cauciucului a fost făcut insuficient (Țurai). Pe lîngă leziunile tegumentare, tuburile devin un factor de prim ordin în producerea ocluziei intestinale prin aglutinare de anse.

Durata menținerii drenajului depinde de cantitatea și calitatea secreției evacuate și variază de la 48 de ore în sus.

Dehiscența anastomotică la nivelul tubului digestiv rar se produce înainte de ziua a 4-a, iar la nivelul colonului chiar mai tîrziu, la 5—6 sau chiar 10—12 zile, dar se consideră că după 3—4 zile traiectul din jurul tubului este constituit prin fibrinoformare peritoneală, permițînd comunicarea dintre linia de sutură colică și exterior.

Momentul suprimării tubului trebuie să se decidă în funcție de aceste realități dar și de factorii de risc pe care chirurgul trebuie să-i evalueze în circumstanțele individuale ale cazului respectiv.

Aplicarea drenajului în chirurgia colică, materialul ales pentru acest scop și timpul de menținere a lui nu trebuie să constituie formule dogmatice. Chirurgul este dator să decidă la fiecare caz în parte, pe baza experienței proprii și a particularităților cazului, utilitatea, necesitatea și modalitatea de instituire a drenajului.

Scanned with OKEN Scanner

4.8.2. LAVAJUL POSTOPERATOR INTERMITENT SAU IRIGAȚIA-DIALIZĂ PERITONEALĂ

Toate tipurile de drenaj clasic sînt supuse criticii (ca de altfel orice metodă chirurgicală). Oricît ar fi de bine instituit un drenaj abdominal, acesta este, așa cum spune Clavel, „o peritonită localizată, acceptată și dirijată".

Riscul traumatic mai ales al tuburilor groase, prin aspirația pe care o pot exercita la un contact nedorit cu un viscer și riscul infecției secundare ascendente, sînt puncte esențiale în discuția care privește excluderea lor din arsenalul terapeutic. Pe de altă parte, tuburile clasice se obstruează, nemaidrenînd decît propriul lor traiect și sînt izolate rapid de însăși fibrina cavității pe care ele ar trebui să o dreneze.

Toate acestea au determinat reactualizarea irigației-dializă în scop de drenaj al cavității peritoneale. Chirurgia, uneori foarte septică, a colonului este locul în care metoda își are una din cele mai raționale aplicabilități.

În inflamațiile drastice ale peritoneului, caracteristice multora din afecțiunile colice, deteriorarea stării bolnavului și moartea prin peritonită se datorește în mare măsură rolului major al endotoxinelor din lumenul intestinal, care, traversînd peretele intestinului datorită condițiilor ischemice create de peritonită, se adaugă toxinelor și florei bacteriene exacerbate din cavitatea peritoneală. Pentru aceste motive, introducerea direct în focarul peritoneal de cantități suplimentare de antibiotice și „spălarea" continuă a acestuia, realizează o adevărată „antisepsie biologică". În peritonitele fecaloide grave, dezinfecția cavității peritoneale este mai importantă chiar decît dezinfecția sîngelui.

Aceste deziderate se pot realiza prin lavajul postoperator continuu sau intermitent sau irigația-dializă pentru drenajul activ al cavității peritoneale.

Procedeul reunește avantajele unei închideri primitive totale a cavității peritoneale cu cele ale unui drenaj al acestei cavități fără delabrarea peretelui ca în drenajul clasic.

Logică în principiu, irigația-dializă propusă inițial, și pusă la punct în tratamentul peritonitelor primitive, prezintă cîteva probleme esențiale de realizare practică. Ea necesită o închidere parietală etanșă, implică un dispozitiv complex de tuburi și impune o urmărire meticuloasă pentru evitarea sechestrării lichidelor de lavaj și organizarea de circuite preferențiale (Parneix).

Tehnic, lavajul peritoneal postoperator constă în trecerea prin cavitatea peritoneală, continuu sau intermitent, de lichide la care se adaugă eventual antibiotice sau alte substanțe antimicrobiene, utilizînd un sistem de tuburi de intrare și drenuri de ieșire. Scopul metodei este de a crea un curent lichidian intraperitoneal continuu, avînd ca rol evacuarea produselor patologice și în același timp de a lupta împotriva virulenței microbiene.

Eficacitatea metodei se bazează pe efecte terapeutice de trei ordine: are un efect de *spălare* și *evacuator* asupra fibrinei și țesuturilor necrozate, este un drenaj *activ*, acționînd asupra infecției prin utilizare

Scanned with OKEN Scanner

de antibiotice și antiseptice, și are un rol *reanimator*, metabolic, realizînd o adevărată „transfuzie peritoneală".

Aceste efecte constituie, prin acțiunea lor conjugată, mijlocul principal de luptă contra infecției. De eficacitatea acestor trei acțiuni depinde calitatea terapeutică a metodei.

Tehnica diferă de la autor la autor în ceea ce privește numărul cateterelor și plasarea lor, tipul cateterelor, dar mai ales după compoziția și cantitățile lichidului de irigare. Toate însă se pare că sînt inspirate de lucrările lui Colin și apoi ale lui Parneix și ale chirurgilor americani Noon, Beall și Mc.Kenna.

Schema obișnuită este cea a drenajului în cadrane, cu două căi de intrare supra- și submezocolice și două sau mai multe căi de ieșire sau de retur (sau de recuperare), din care una plasată obligatoriu în fundul de sac Douglas (fig. 4.20).

Deși, în principiu, tubul din fundul de sac Douglas este în măsură să evacueze întreaga cantitate de lichid intrată, este util să se plaseze cel puțin un al doilea tub în firida parieto-colică stîngă. După rezolvarea focarului primitiv și toaleta cavității peritoneale se practică butoniere în care se fixează etanș tuburile și se închide plaga operatorie.

Tuburile de intrare pot fi tuburi simple de tip Redon sau de tipul acelora din trusele de perfuzii. Tuburile de recuperare, dimpotrivă, trebuie să fie de calibru mare, adaptate la sistemul de aspirație blîndă sau sifonaj. Returul poate fi realizat și prin drenaj gravitațional cu tuburile racordate la pungi pentru colectarea urinii.

Soluțiile de irigare diferă de la serul fiziologic simplu, în amestec sau nu cu antibiotice sau antiseptice, pînă la cele mai complexe soluții electrolitice. Fără să existe un acord unanim, la soluțiile de lavaj unii adaugă și heparină pentru reducerea fibrinoformării peritoneale.

Utilitatea suplimentării lichidului de lavaj cu antibiotice este controversată. Lavajul postoperator continuu are, eventual, un rol mecanic și, după peste 10 ani de aplicare, mai ales autorii americani sînt de părere că beneficiile pe care le aduce se datoresc acestui rol și că administrarea intraperitoneală de antibiotice nu oferă avantaje suplimentare față de administrarea lor sistemică. Argumentele majore ale acestor puncte de vedere sînt reprezentate de faptul că circulația liberă a lichidului în cavitatea peritoneală elimină secrețiile patologice opunîndu-se constituirii de focare infecțioase. Pe de altă parte, se contestă acțiunea locală a antibioticelor și se critică eventualul efect selectiv al antibioticului asupra germenilor. Cu toate acestea, numeroși autori, mai ales cei francezi, rămîn fideli utilizării în lavaj a antibioticelor cu spectru larg, de preferință adaptate antibiogramei.

Experiența noastră a relevat, ca cea mai activă, combinația kanamicină-penicilină; kanamicina întrunind tot mai multe sufragii pentru eficiența deosebită în administrarea intraperitoneală, cu toată rezerva existentă — dealtfel nejustificată — față de acest antibiotic.

Utilizarea antisepticelor, cu deosebire în chirurgia colică, este din ce în ce mai răspîndită. Antiseptice de tipul Noxythiolin sau Polyvinylpirolidon iodat au un efect local cu spectru larg și nu dezvoltă rezistență bacteriană, motiv pentru care se utilizează cu bune rezultate în lavajul postoperator, cu deosebire în peritonitele fecaloide grave. Noxythiolina

Scanned with OKEN Scanner

(N-hydroxymethyl-N-methyl-thiouree) preparat comercializat sub denumirea de Noxyflex este un condensat de formaldehiduree care în soluție suferă o descompunere lentă eliberînd formol liber. El nu poate fi utilizat pe cale generală ci numai în irigații locale, cavitatea peritoneală fiind locul de administrare de elecție; peritonitele fecaloide și chirurgia colică în general reprezentînd indicația majoră. Practic, toți germenii Gram-negativi și Gram-pozitivi sînt afectați de Noxythiolina care este în același timp netoxică pentru organismul uman. Concomitent, substanța are și proprietăți antiendotoxinice și antimitotice, putînd interveni ca citotoxic asupra celulelor canceroase (Jamieson).

Avînd în vedere lipsa de toxicitate, Noxythiolina poate fi utilizată zilnic în lavajul postoperator continuu. Doza letală este de 20—40 de ori mai mare decît doza terapeutică. În perforații colice și abcese pericolice, autori de mare prestigiu ca Goligher, Leger sau Gilmore raportează evoluții spectaculare după utilizarea Noxythiolinei.

Mai recent un alt antiseptic eficace este recomandat în chirurgia colică: Povidon-iodat, polimer de polivinilpirolidon-iodat, comercializat și sub numele de Betadine. Este un antiseptic de mare eficiență deoarece deține toate proprietățile elementare ale iodului fără să posede dezavantajele acestuia. Chiar și bolnavii alergici la iod nu reacționează la testare cu povidon-iodat.

Pe lîngă efectul antiseptic drastic asupra germenilor din cavitatea peritoneală, povidonul acționează eficient în prevenirea infecției plăgilor consecutive chirurgiei colice.

Cele două substanțe pot fi utilizate cu succes și în irigarea în scop antiseptic a colonului secționat, înainte de practicarea anastomozei, cunoscut fiind că abcesele perianastomotice se produc mai ales datorită contaminării intraoperatorii.

Pentru ca lavajul postoperator să fie eficace, se impune un debit mare de lichid, care variază, după diverși autori, între 4 și 24 de litri pe 24 de ore. Avînd în vedere această cantitate mare de lichide, se impune ca soluția să fie astfel echilibrată încît să aibă o compoziție vecină cu plasma, pentru a evita perturbările hidroelectrolitice. Volumul de irigare se stabilește după tipul inflamației și cantitatea de detritus prezent intraoperator și se administrează intermitent sau chiar continuu, sub controlul riguros al constantelor biologice. În general însă, ritmul de administrare este de un litru la trei ore. Cantitatea de lichid pătrunde în 30 de minute și este lăsată să stagneze 30 de minute după care se evacuează prin căile de recuperare.

Durata menținerii irigării diferă, autorii ghidîndu-se după aspectul macroscopic al returului, după controlul bacteriologic și bilanțul metabolic.

Lichidul se clarifică progresiv și constant. Dacă evoluția procesului este favorabilă, falsele membrane și detritusurile dispar în 4—5 zile, după care lichidul devine clar, limpede și omogen, iar debitele prin tuburile de retur tind să se egalizeze.

Bacteriologia se modifică în paralel, microbii dispărînd între a 4-a și a 6-a zi. Clarificarea și sterilizarea lichidului constituie un etalon de bun prognostic. În caz de evoluție defavorabilă, lichidul nu se clarifică,

Scanned with OKEN Scanner

microorganismele persistă și apare un dezechilibru între debitul din tuburile de ieșire.

Studierea lichidului de retur permite stabilirea de criterii prognostice care se bazează pe modificările de aspect ale lichidului, statusul lui bacteriologic și debitele de evacuare, constituind o adevărată „triadă de regresiune a peritonitei":

- Clarificarea și sterilizarea defintivă a lichidului evacuat
- Dispariția deficitului de retur
- Egalizarea și echilibrarea debitelor în toate tuburile de ieșire.

Absența acestei triade trebuie să ridice suspiciunea de evoluție defavorabilă și să determine stabilirea cauzei prin mijloace clinice și examinări complimentare uzuale.

În practică, principalele dificultăți în aplicarea lavajului continuu sînt problema etanșeității, care, dacă nu este rezolvată, bolnavul se scaldă într-o „baie" permanentă, și organizarea foarte rapidă de circuite intraabdominale preferențiale cu riscul sechestrării unei părți din lichidul introdus, cu toate consecințele care rezultă din acest incident.

Dificultățile în evitarea scurgerilor lichidiene din jurul unui anus iliac nu împiedică serviciile experimentate să utilizeze metoda și în prezența colostomiei chiar dacă nu se poate asigura o etanșeitate absolută.

Cunoașterea bazelor fiziopatologice și a criteriilor precise de aplicare a lavajului postoperator, scoate metoda din zona empirismului, asigurîndu-i locul pe care bine îl merită în arsenalul terapeutic al chirurgiei abdominale, în general, și al celei colice în particular.

4.8.3. DRENAJUL PERITONEAL DESCHIS

În chirurgia colică, adesea apar complicații grave ca insuficiențe respiratorii, insuficiențe hepato-renale sau leziuni hemoragice gastrice, ca urmare a unor infecții dramatice ale cavității peritoneale.

În unele cazuri, deși drenajele sînt aplicate corect și focarul primar a fost rezolvat, difuziunea și agravarea infecției nu poate fi ținută sub control, ceea ce duce la peritonite grave cu insuficiențe ale organelor situate la distanță, în ciuda utilizării tuturor metodelor moderne de terapie și suport.

În aceste circumstanțe, autorii francezi (Champault), americani (Steinberg) și japonezi (Shunzo), în ultimii patru ani, utilizează o metodă de drenaj extensiv, prin lăsarea sau deschiderea largă a peretelui abdominal, cu expunerea „la aer" a cavității peritoneale și a viscerelor abdominale la bolnavii cu peritonite severe asociate cu insuficiențe pluriorganice.

Autorii japonezi redeschid cavitatea abdominală postoperator, pe cînd ceilalți, mai ales cei francezi, lasă de la început cavitatea deschisă și creează o adevărată laparostomie. Metoda, realizînd o „eviscerație controlată", constă în abușarea cavității peritoneale la piele, peretele abdominal fiind lăsat deliberat deschis, ceea ce permite controlul iterativ al cavității peritoneale pînă cînd există certitudinea că procesul inflamator-supurativ s-a rezolvat complet.

Scanned with OKEN Scanner

Apărută inițial ca o necesitate în cazul imposibilităților de închidere a peritoneului, metoda s-a extins nu numai în peritonitele postoperatorii, ci și în toate peritonitele grave, depășite, în peritonitele stercorale diagnosticate tîrziu, necroze colice, leziuni traumatice ale colonului etc.

În mod normal, acumulările patologice din cavitatea peritoneală sînt evacuate prin proprietățile biologice remarcabile ale seroasei peritoneale, sprijinite de mecanismele generale de apărare ale organismului.

Cînd oricare din aceste modalități sînt compromise, drenajul mecanic este incapabil să curețe cavitatea peritoneală. Chiar și prin laparostomie nu este întotdeauna posibil să se asigure drenajul complet al cavității, fiind necesare drenaje mecanice suplimentare pentru a atinge acest obiectiv.

Cu toată agresivitatea ei, această formă de drenaj are efecte favorabile asupra peritonitelor avansate care pot surveni în patologia colonului.

Indicațiile metodei sînt justificate în chirurgia colică de considerente parietale și peritoneale. Necesitățile parietale sînt reprezentate de imposibilitatea închiderii peritoneului, datorită, de exemplu, unei distensii abdominale prin ileus reflex, necroze musculo-aponevrotice sau retracții parietale ireductibile după multiple reintervenții.

Considerentele peritoneale sînt în principal următoarele: a) necesitatea unui control iterativ, la intervale repetate, a cavității peritoneale, pentru a recunoaște, evacua și drena colecțiile septice recidivate, difuze sau localizate; b) verificarea drenării spațiilor interileale și intermezenterice; c) realizarea irigării cavității peritoneale.

Metoda se aplică de principiu sau de necesitate și este ultimul timp al intervenției chirurgicale, după rezolvarea cauzei peritonitei, după toaleta minuțioasă a cavității și plasarea eventualelor sisteme de drenaj.

Masa viscerală se protejează în diferite feluri, după diverși autori: cu cîmpuri îmbibate în antiseptice de tip Noxyflex, care acționează atît ca protectoare cît și ca drenaj, prin capilaritate; cu cîmpuri vaselinate sau cu folie de poliuretan care nu aderă la viscere și conține o foiță poroasă, care absoarbe secrețiile, saturîndu-se în 24—48 ore.

O formă particulară de acoperire este procedeul „Schnarchel" care utilizează un dispozitiv special de material plastic prevăzut cu un sistem de tuburi, ce permite, pe lîngă protecție, și irigarea continuă a cavității peritoneale cu 20 l lichid de dializă și antiseptice în decurs de 24 de ore.

Controalele și întreținerea drenajului deschis sînt veritabile reintervenții practicate de operator în sala de operații la 24—48 ore și constau din lavaje abundente, explorarea spațiilor interileale, a regiunilor parieto-colice, subfrenice și fundului de sac Douglas. Ele trebuie să-l convingă pe chirurg de absența colecțiilor reziduale înainte de închiderea definitivă a peretelui.

În caz de evoluție favorabilă, se produce o aglutinare rapidă a intestinului și fixarea lui la fața profundă a peretelui abdominal.

Scanned with OKEN Scanner

Ritmul pansamentelor și importanța lor scade progresiv și se realizează în 8—20 zile o eviscerație fixată, acoperită de un țesut de granulație, care, progresiv, se reduce prin epitelizare centripetă.

Persistența sau apariția unui focar septic se trădează prin semne locale, reapariția ocluziei și semne generale: febră, diaree, debit anormal al unei eventuale stomii și deteriorarea funcțiilor renale, respiratorii și hepatice. Aceste fenomene impun o reintervenție, cu atît mai dificilă cu cît este mai tardivă, datorită dificultății și periculozității pătrunderii într-o eviscerare fixată.

În cazul în care eviscerația se reduce progresiv, cicatrizarea spontană completă se obține cu prețul unei spitalizări îndelungate, cu risc de complicații hemoragice, ulcerative sau fistuloase. Pentru aceste motive se indică acoperirea precoce a eviscerației, după restabilirea situației locale și generale, ceea ce se poate realiza cu diferite metode de plastie cutanată sau cu materiale omo- sau heteroloage. În centre specializate, metoda a devenit curentă, în cazurile indicate, dificil de aplicat dar de durată relativ scurtă (3—5 zile). Pusă bine la punct tehnic și cu indicații judicioase, metoda poate fi inclusă cu real folos în peritonitele fecaloide grave și în reinterveniile pentru rezolvarea complicațiilor chirurgiei colice.

4.8.4. LAVAJUL PERITONEAL INTRAOPERATOR

Modalitățile de degajare, aspirare, spălare și ștergere a cavității peritoneale în peritonitele fecaloide reține atenția chirurgilor de mai bine de jumătate de secol. Unele tratate de chirurgie consideră manopera ca neînsemnată, altele nu o amintesc deloc, iar altele (Artz) o apreciază ca hotărîtoare pentru jugularea peritonitei.

Lavajul peritoneal intraoperator la animale după perforarea colonului crește cu 40% rata de vindecare (Baker). Tot în condiții experimentale s-a dovedit că în volvulusul colic la un cîine, s-au dezvoltat în cavitatea peritoneală atîtea substanțe toxice și cu o asemenea virulență, încît, în caz de inoculare intraperitoneală, au fost suficiente pentru omorîrea a șapte cîini îndemni.

Noi aplicăm curent, în toate peritonitele dar cu o și mai mare acuratețe în cele consecutive chirurgiei colice, lavaj intraoperator larg cu 750—1000 ml ser fiziologic cald după rezolvarea procesului patologic colic.

Pe lîngă sprijinul adus modalităților de apărare ale peritoneului, prin înlăturarea detritusurilor și a mediului de cultură (conținut intestinal, fecale, sînge), prin adăugarea la lichidul de lavaj a antibioticelor și antisepticelor, lavajul peroperator intervine favorabil și în reducerea posibilităților de infectare și deci supurare a plăgilor operatorii.

Adversarii metodei lavajului intraoperator își fondează atitudinea pe efectul șocant al manevrei și pe posibilitatea însămînțării întregii cavități peritoneale în cazul unor contaminări limitate.

În experiența noastră rolul șocant al lavajului este neglijabil. În narcoză și protecție antișoc, tensiunea arterială nu este deloc sau minim influențată de lavajul peroperator dacă acesta se efectuează cu delicatețe, iar lichidul de lavaj are temperatura corpului. Soluția de lavaj se poate completa în peritonitele fecaloide cu substanțe de tip Noxythioline sau Cephalotin cu rol antiseptic și bună toleranță peritoneală.

Scanned with OKEN Scanner

4.9. PARTICULARITĂȚILE VINDECĂRII PLĂGII OPERATORII

Principalele cauze de contaminare a plăgilor operatorii sînt reprezentate de bolnavul însuși (în special tractul digestiv) și de ambianța sălii de operație. Ambele cauze sînt prezente în chirurgia colonului mai pregnant decît în operațiile pe alte segmente ale tubului digestiv, constituind un element particular de risc pentru producerea infecției și dehiscenței plăgilor operatorii, urmate de eviscerații, eventrații sau alte complicații derivînd din acestea. Timpul îndelungat solicitat de efectuarea unor intervenții pe colon, cu echipe operatorii mari și instrumentar numeros, crește incidența riscului contaminării din mediul chirurgical.

Conținutul septic — și în unele complicații chiar hiperseptic — al colonului, este o particularitate de prim ordin care își pune amprenta și în aspectele, numai relativ minore, ale procesului de vindecare al plăgilor operatorii în chirurgia colonului.

Un anumit grad de contaminare este inevitabil în timpul oricărei anastomoze colice deschise și chiar și în cele închise, considerate aseptice. Acest grad de contaminare este considerabil redus astăzi prin pregătirea corectă a colonului și prin tratamentul complex pre, intra și postoperator.

În cazul bolnavului nepregătit, cu conținut colic bogat sau în urgențe cu perforații colice, ocluzii sau traumatisme, infectarea plăgii este o adevărată contaminare fecaloidă.

Într-un studiu retrospectiv pe 10 ani (Gunn) se constată că infecția postoperatorie este răspunzătoare de 40% din decese și 70% din complicații. Fără profilaxie cu antibiotice, incidența infecțiilor plăgii este de 30—60%.

Pentru a reduce riscul contaminării plăgii operatorii, mai ales la bolnavii nepregătiți, pe lîngă creșterea rigurozității asepsiei și antisepsiei, profilaxia medicamentoasă trebuie instituită energic, deja intraoperator, cu doze mari de atac, pentru atingerea unei concentrații sanguine și tisulare adecvate în momentul în care are loc diseminarea agenților patogeni. Scopul pregătirii preoperatorii a colonului (vezi cap. 5) cu agenți antimicrobieni neabsorbabili este tocmai de a reduce flora bacteriană colică în momentul operației. În condiții experimentale s-a dovedit că antibioticele sînt ineficiente dacă se administrează cu mai mult de trei ore după inocularea bacteriană.

În ultimii ani s-a stabilit că bacteriile anaerobe neclostridiale sînt cel mai frecvent implicate ca și cauză a infecției plăgilor în chirurgia colo-rectală și că bacteriile aerobe sînt de obicei secundare ca și importanță în aceste infecții (Bjerkeset).

Descoperirea în 1972 a faptului că metronidazolul se interferează cu sinteza acidului nucleic al bacteriilor anaerobe, a reprezentat o achiziție de seamă pentru reducerea incidenței complicațiilor infecțioase a plăgilor operatorii în chirurgia colică. Administrarea metronidazolului la bolnavii nepregătiți trebuie începută imediat preoperator și continuată postoperator pe cale rectală (1 g la 8 ore) sau intravenoasă. Metronidazolul neacționînd împotriva florei aerobe administrarea lui trebuie

Scanned with OKEN Scanner

asociată cu utilizarea antisepticelor de tip Noxythiolin sau Povidon iodat în aplicare locală și a antibioticelor specifice cu spectru larg pe cale generală. Principiul lăsării deschise a plăgilor operatorii cert contaminate este acceptat și aplicat diferit de către diversele școli chirurgicale.

Avînd în vedere numeroasele riscuri caracteristice chirurgiei colice, scăderea incidenței complicațiilor plăgii operatorii se găsește, în mare măsură, în mîna chirurgului a cărui tehnică trebuie să fie la fel de îngrijită, delicată și competentă pînă la această ultimă secvență a actului operator. Adevărul exprimat de Moynihan este concludent: „Nu judeca niciodată pe chirurg pînă cînd nu l-ai văzut închizînd plaga operatorie."

BIBLIOGRAFIE

1. Alexander, J., *Prophylaxis of experimental wound infections,* Surg. Gynecol. Obstet., 1965, 120, 243.
2. Allgöwer, M., Harder, F., *The 28th Congress of the Société Internationale de Chirurgie in San Francisco,* Springer-Verlag Berlin, Heidelberg, New-York, 1980, 70—72.
3. Artz, C. P., Barrnet, W. O., Grogan, Jb., *Further studies concerning the pathogenesis and the treatment of peritonitis,* Ann. Surg., 1962, 155, 756—760.
4. Artz, C. P., Hardy, J. D., *Complications in surgery and their management,* W. B. Saunders Co, Philadelphia, 1967.
5. Aune, S., Norman, E., *Diffuse peritonitis treated with continuous peritoneal lavage,* Acta Chir. Scand., 1970, 136, 401—404.
6. Bjerkeset, T., Digranes, A., *Systemic prophylaxis with metronidazole (Flagyl) in elective surgery of the colon and rectum,* Surgery, 1980, 87, 560—566.
7. Brass, C., Richards, G. K., Ruedy, J. et al., *The effect of metronidazole on the postoperative wound infection in elective colon surgery,* Am. J. Surg., 1978, 135, 91.
8. Braunwell, A. W., Rutledge, R., Dalton M. L. Jr., *Single-layer open gastrointestinal anastomosis,* Ann. Surg., 1967, 165, 925—932.
9. Brown, M. K., *Intraperitoneal Noxythiolin in faecal peritonitis,* Clinical Trials Journal, 1967, 4, 673—679.
10. Browne, M K., Stoller, J. L., *Intraperitoneal Noxythiolin in faecal peritonitis,* Brit. J. Surg., 1970, 37, 525—529.
11. Buchim, R., Van Geertruyden, I., *Valeur comparée des sutures intestinales en un plan et en deux plans. Etude expérimentale et clinique,* Acta Chir. Belg., 1960, 59, 461—480.
12. Burke, J. F., *The effective period of preventive antibiotic action in experimental incisions and dermal lesions,* Surgery, 1961, 60, 161.
13. Carter, D. C., Jenkins, D. H. R., Whitfield, H. N., *Omental reinforcement of intestinal anastomosis,* Br., J. Surg., 1972, 59, 10.
14. Champault, G., Grosdidier, J., *Les péritonites diffuses post-opératoires.* Rapport presenté ou 84e Congres Français de chirurgie, Masson, 1982, 46—50.
15. Champault, G., Magnier, M., Psalmon, F., Patel, J. C., *L'évisceration contrôlle dans le traitment des peritonites graves,* Chirurgie, 1979, 105, 866—869.

Scanned with OKEN Scanner

London-Boston, Butterworths, 1978, 95—105.

62. McFarland, J., *Postgraduate Surgery Lectures*, 3, London, Butterworth, 1975, 9—24.
63. McKenna, J. P., Currie, D. J., MacDonald, J. A., Mahoney, L. J., Finlayson, D. C., Lanskail, J. C., *The use of continuous postoperative peritoneal lavage in the management of difuse peritonitis*, Surg. Gynec. Obstet., 1970, 130, 254—258.
64. McKittrich, L. S. Wheelock. F. C., *The routine use of antibiotics in elective abdominal surgery*, Ann. Surg., 1973, 178, 453.
65. McLachlin, A. D., Denton, D. W., *Omental protection of intestinal anastomosis*, Am. J., Surg, 1973, 125, 134.
66. Maetani, Snunzo, Tobe, Takayoshi, *Open peritoneal drainage as effective treatment of advanced peritonitis*, Surgery, 1981, 90, 804—809.
67. Maingot, R., *Resection and anastomosis of the bowel*, în Maingot, R. ed. *Abdominal Operations*, 7th ed. vol. two, New-York, Appleton Century — Crofts, 1980, 2034—2065.
68. Manz, Z. W., La Tendresse, C., Sako, V., *The detrimental effects of drain on colonic anastomoses: an experimental study*, Dis. Colon. Rect., 1970, 13, 17.
69. Matheson, N. A., Irving, A. D., *Single layer anastomosis after rectosigmoid resection*, Br. J. Surg., 1975, 62, 239—242.
70. Nana, A., Stroilă, Carmen, Lazăr, A., *Citologia peritoneului în afecţiunile abdominale chirurgicale acute şi cronice*, Institut. Sănăt. Publ. şi Cercet. Med., Cluj, 7.VI.1973.
71. Nicols, R. L., Broido, F., Condon, R. E. et. al., *Effect of preoperative neomycin-erythromycin intestinal preparation on the incidence of infectious complications following colon surgery*, Ann. Surg., 1973, 178, 453.
72. Noon, G. P., Beall, A. C., Jordan, G. L., *Clinical evaluation of peritoneal irrigation with antibiotic solution*, Surgery, 1967, 62, 73—38.
73. Norman, E., Aune, S., *Absorbtion of Ampicillin from the peritoneal cavity*, Arch. Surg., 1971, 102, 469—470.
74. Parc, R., Cugnenc, P., Levy, E., Loygue, J., *Suites opératoires précoces des resections intestinale suivies d'anastomose colorectale*. Ann. Chir., 1975, 35, 69—82
75. Parneix, M., Fonmarty, C., Laporte, F., *Etude physiopathologiques et anatomo-clinique de l'irrigation péritonéale dans les peritonites aigues, généralisées*, J. Chir. (Paris), 1975, 109, 293—306.
76. Patel, J., Leger, L., *Nouveau Traité de technique chirurgicale*, Tome XI, Paris, Masson et Cie, 1969.
77. Pissiotis, C. A., Nichols, R. L., Condon, R. E., *Absorbtion and excretion of intraperitoneally administrated Kanamycin sulfate*, Surg. Gynecol. Obstet., 1972, 134, 995—998.
78. Poth, E. J., *Intestinal antisepsis: interim report*, Dis. Colon. Rect., 1963, 6, 45.
79. Prişcu, A., Cit. în Mandache, F., Chiricuţă, I., *Chirurgia rectului*, Bucureşti, Ed. Med., 1957, 144—145.
80. Quénu, J., Perrotin, J., *Traité de technique chirurgicale*, Tome VI, Deuxiéme éd., Paris, Masson et Cie, 1955.
81. Rambo, W. M., *Irrigation of the peritoneal cavity with Cephalotin*, Amer. J. Surg., 1972, 123, 192—195.
82. Rădulescu, D., *Caiete de chirurgie practică*, vol. I, Bucureşti, Ed. Med., 1982, 172.
83. Rob, Ch., Smith, R., Dudley, H., *Operative Surgery. Abdomen*, 3-rd Ed., London-Boston, Butterworths, 1979.
84. Root, H. D., Keizer, P. J., Perry, J. F., *Peritoneal trauma; experimental*

Scanned with OKEN Scanner

5. PREGĂTIREA PREOPERATORIE A COLONULUI

Colonul reprezintă un enorm rezervor de bacterii care în condiții normale este separat de restul organismului prin intermediul mucoasei colice. Alterarea integrității acestei bariere biologice, în condiții traumatice sau prin cauze patologice, are drept repercusiune invadarea microbiană a țesuturilor adiacente sau chiar a cavității peritoneale.

Prepararea colonului constituie un timp deosebit în pregătirea preoperatorie, fiind unul din factorii importanți de reușită ai intervenției chirurgicale. Obiectivul principal al acestei pregătiri este acela de a opera pe un intestin gol și cît mai puțin septic. Deși s-a elaborat o gamă foarte largă de metode vizînd acest obiectiv, putem afirma că nici la ora actuală nu s-a găsit soluția ideală, fiecare dintre ele avînd o serie de limite. Deficiențele în pregătirea preoperatorie își lasă amprenta asupra rezultatelor intervenției, observîndu-se că la acești bolnavi incidența complicațiilor septice și mai ales a fistulelor anastomotice este mult mai mare.

Timpul necesar pregătirii variază, după metodă, între 4 și 8 zile.

5.1. BACTERIOLOGIA INTESTINULUI

În viața intrauterină, tubul gastrointestinal al fătului este steril. La cîteva ore după naștere, orificiul anal și bucal sînt deja colonizate cu microorganisme. În această perioadă, flora intestinală a copilului este dependentă de cea a mediului înconjurător. Ulterior, spectrul microbian intestinal depinde de faptul dacă noul născut este hrănit natural sau artificial. Scaunele copiilor ce se hrănesc la sîn se caracterizează printr-o prevalență a microorganismelor Gram pozitive cu predominanța Lactobacilului bifidus. În fecalele copiilor alimentați artificial se remarcă prezența crescută a microorganismelor Gram negative. La adulți, studiile coprologice au relevat predominanța florei anaerobe nesporulate și a bacililor Gram negativi cu predominanța speciei Bacteroides fragilis.

Materiile fecale ale speciei umane conțin 10^9—10^{11} bacteroides/gram, în timp ce colibacili aerobi se află în număr de 10^6—10^8/gram. Alte microorganisme prezente în fecale sînt lactobacilii aerobi și anaerobi sau bifidobacili, proteus, pseudomonas, clostridium, streptococ și stafilococ.

În condiții normale, flora microbiană a intestinului este oarecum stabilă. Modificările spectrului microbian sînt legate de dietă, vîrstă și alți factori. Flora microbiană a adultului conține mai puțini lactobacili

Scanned with OKEN Scanner

anaerobi decît cea a copiilor, dar are un titru mai ridicat de colibacili și fungi. Diareea și gastroenteritele de diferite cauze induc o alterare a florei fecale caracterizată prin scăderea numărului de colibacili. Scăderea proceselor de oxido-reducere din colon duce la o creștere a florei anaerobe.

Colita ulcerativă precum și enteritele regionale de la nivelul colonului sînt urmate de o creștere numerică a microorganismelor aerobe (colibacili, lactobacili, streptococi, stafilococi) și o reducere constantă a anaerobilor (bacteroides, clostridium). Se crede că aceste modificări sînt consecința creșterii potențialului de oxido-reducere din colon, fapt constatat în colita ulcerativă.

Prepararea preoperatorie a colonului se realizează prin: dietă, evacuarea mecanică a intestinului, tratament antimicrobian.

5.2. DIETA

Dieta trebuie să fie fără rezidii. Scopul regimului preoperator este de a asigura bolnavului o alimentație cu un aport caloric suficient și asimilabilă în întregime la nivelul intestinului subțire. Această alimentație va menține sau îmbunătăți starea de nutriție a bolnavului punînd în repaus funcțional intestinul gros.

Pentru evitarea reziduului se vor exclude din alimentație legumele și produsele cerealiere.

Progresele făcute în alimentația cosmonauților au fost utilizate și în medicină, în comerț existînd produse solubile cum ar fi Vivonex-100, ce asigură un regim echilibrat și fără rezidii.

Gama rețetelor dietetice este foarte largă și se poate afirma că fiecare serviciu de chirurgie își are bucătăria proprie. În esență, orice fel de regim alimentar trebuie să îndeplinească cerințele de bază:

- Rația alimentară de 3000—3500 calorii pe zi, cu exces de proteine. Acest aport caloric preoperator ajută bolnavul să facă față deperdițiilor energetice, inerente actului operator;
- Să fie perfect asimilabil;
- Să fie bine tolerat de către bolnav.

5.3. EVACUAREA INTESTINULUI

Golirea intestinului se practica în trecut îndeosebi prin purgarea și clismarea bolnavilor. Experiența clinică acumulată de-a lungul anilor a demonstrat că golirea mecanică a colonului prin evacuarea materiilor fecale, a avut drept rezultat descreșterea ratei de morbiditate și mortalitate a bolnavilor operați pe colon. Nu există o schemă unanim admisă de evacuare a colonului. În caz de boli neobstructive ale colonului, prepararea mecanică este redusă de unii la 48—72 ore, pe lîngă o dietă lipsită de rezidii. Adepții acestei formule folosesc zilnic purgative și clisme în diferite combinații. Unii chirurgi pledează pentru clisme saline ceea ce ar preveni dezechilibrele electrolitice care se înregistrează la bolnavii cărora li se practică clisme evacuatorii repetate.

Scanned with OKEN Scanner

Irigația salină are în plus calitatea de a reduce flora microbiană intestinală. Studii inițiate în acest sens au evidențiat scăderea florei microbiene din fecale de la 10^8—10^9 la 10^6—10^7 microorganisme/gram. Această descreștere se menține circa 10—12 ore după evacuarea intestinului.

Deducem deci, că prepararea mecanică acționează printr-un dublu efect: golirea sau evacuarea conținutului fecaloid din colon și diminuarea florei microbiene.

În ultima vreme s-au adus modificări acestei scheme șablon de purgație-clismă. Astfel, purgativele care folosite nejudicios pot duce la deshidratări și pierderi electrolitice au fost înlocuite cu laxative sub diferite forme (oleu de parafină, amestec de oleu de parafină cu oleu de ricină, laxativ salin), la care se poate asocia și medicație antispastică. Aceste laxative se administrează cu 6—8 zile înaintea intervenției și, împreună cu spasmolitice, reușesc să fluidifice materiile fecale și să le evacueze chiar în prezența unor stricturi neoplazice.

Hewitt (1973) realizează în preziua operației golirea colonului printr-o irigație intestinală cu o soluție salină: 6,14 g clorură de sodiu, 0,75 g clorură de potasiu, 2,94 g bicarbonat de sodiu și sulfat de neomicină 100—1000 mg la 1000 ml apă. Lichidul este încălzit la 37°C și este introdus în stomac cu ajutorul unei sonde de plastic cu diametrul intern de 3 mm, trecută prin nas sau gură. Administrarea lichidului se face mecanic, cu un ritm de 75 ml/minut, timp de 2—3 ore, în total 9—13 l de soluție. Primele scaune apar la circa 40—60 minute, lichidul se clarifică la circa 10 minute după primele emisii de fecale. Se continuă apoi irigația încă o oră.

Metoda a fost folosită inițial în chirurgia colică pentru ca apoi ea să fie asimilată și în pregătirea pentru examinări radiologice, endoscopice și chiar cu titlul curativ în cazurile de corpi străini intestinali sau în parazitoze. Metoda aduce de asemeni servicii în H.D.S. din cadrul cirozei hepatice, prevenind fenomenele de encefalopatie portală prin evacuarea sîngelui din intestin.

Ulterior s-au adus ameliorări schemei, prin administrarea de metoclopramidă (10 mg i.v.), pentru a preveni grețurile și distensia, și furosemid, 40 mg, înaintea startului, la bolnavii cu boli cardiovasculare. Adepții metodei afirmă că vacuitatea colică este bună în majoritatea cazurilor. Studiile bacteriologice au demonstrat o bună sterilizare a intestinului cu dispariția Escherichiei coli și a streptococului fecal și cu o reducere substanțială a numărului de bacteroides.

Metoda este însă grevată și de unele dezavantaje: — este incomodă și neplăcută pentru bolnav care poate prezenta distensii abdominale; — produce uneori tulburări electrolitice; — este periculoasă la hepatici și renali. Este contraindicată în stenoze intestinale și nerecomandabilă la vîrstnici.

Juvara practică lavajul intestinal cu o soluție hipertonă de manitol 10%, care, nefiind absorbită activ în intestinul subțire, rămîne în lumenul digestiv producînd retenție de apă endoluminală, fapt ce stimulează peristaltismul intestinal. Soluția de manitol este administrată bolnavului per os cu 36—48 ore înaintea operației, în cantitate de 1500 ml, timp de 90 minute (cîte 150 ml la interval de 10—15 minute). Înaintea începerii

Scanned with OKEN Scanner

probei, bolnavul este cîntărit, recoltîndu-i-se de asemenea sînge pentru ionogramă. Într-o fișă specială se ține evidența pulsului și a tensiunii arteriale, a acuzelor subiective, a ingestiei de lichide, a numărului de scaune notîndu-se cantitatea și aspectul lor. La 6 și 12 ore se recoltează din nou sînge pentru ionogramă. În funcție de bilanțul intrărilor și ieșirilor, precum și de rezultatul ionogramelor, bolnavul este perfuzat cu 1—2 l de soluție glucozată și salină izotonică. În preziua operației se administrează per os 1 g neomicină, 1 g metronidazol și bolnavul este supus unui regim hidric. Metoda s-a dovedit eficientă în pregătirea mecanică a colonului, fiind bine tolerată de bolnavi și cu modificări biologice secundare nesemnificative. Față de metodele clasice bolnavul este supus unui regim alimentar restrictiv timp de numai 48 ore. Asocierea, la pregătirea mecanică, a neomicinei și metronidazolului atacă atît flora aerobă cît și pe cea anaerobă.

În evacuarea intestinală se evită purgările repetate care pot duce la deshidratări importante și pierderi electrolitice.

Clismele evacuatorii care acționează mecanic, atunci cînd se indică, sînt practicate numai în preziua sau cu două zile înaintea operației. Trebuie menționat că în prezența unor stricturi marcate ale colonului toate eforturile ce urmăresc golirea sa sînt zadarnice. Clismele joase sînt eliminate înainte de a traversa obstacolul, iar laxativele luate pe cale orală rămîn fără efect. În asemenea situație, se indică aspirația preoperatorie cu sonda de tip Miller-Abbot. Stările subocluzive necesită uneori efectuarea unei colostomii preoperatorii.

În timpul din urmă, s-au practicat cu eficiență sporită clisme cu polivinil pirolidon-iodat comercializat sub numele de Betadine (R).

Golirea totală a colonului este deosebit de importantă deoarece s-a constatat că reziduile de fecale au potențial pentru infecții chirurgicale.

În practică nici una din metodele de evacuare mecanică a intestinului nu poate realiza un vidanj total intestinal. Faptul a determinat pe unii să adauge irigarea intraoperatorie a colonului cu scopul de a obține un plus de curățire, reducînd astfel riscul de contaminare. Această irigare intraoperatorie se realizează printr-o enterotomie prin care se introduce o sondă cu balonaș împinsă pînă la nivelul valvulei ileo-cecale prin intermediul căreia se injectează lichidul de lavaj ce conține antibiotice și antiseptice și care se evacuează printr-un tub fixat etanș în zona de rezecție colică.

5.4. TRATAMENTUL ANTIMICROBIAN

Deși controversată pregătirea antiinfecțioasă a intestinului a adus beneficii incontestabile. Ea a contribuit la definirea unei tactici chirurgicale mai îndrăznețe, chirurgii executînd ablația tumorii într-un singur timp și intraperitoneal.

Această pregătire se face cu ajutorul sulfamidelor și a antibioticelor. Sulfamidoterapia a precedat antibioterapia. Pentru o lungă peri-

Scanned with OKEN Scanner

oadă de timp s-au folosit sulfamide neresorbabile (sulfoguanidină, succinil-sulfatiazol, ftalisulfatiazol).

Sulfamidele se administrează cu 5—6 zile înaintea operației. Ftalil-sulfatiazolul se dă în doză de 6—8 g/24 ore. Sulfoguanidina, care are o mai bună acțiune, are dezavantajul că într-o oarecare măsură poate fi toxică pentru rinichi. Sulfamidoterapia, judicios asociată antibioterapiei, aduce avantaje indubitabile. Ea este contraindicată însă în bolile renale, dar și în afara acestei contraindicații, administrarea sulfamidelor nu trebuie prelungită prea mult. În ultima vreme, sulfamidele au fost înlocuite sau completate cu antibiotice.

Este dificil să se aprecieze care este cel mai adecvat antibiotic pentru un anumit caz, mai ales că nici coprocultura și nici antibiograma nu sînt suverane în alegerea antibioticului. Antibioticul ideal trebuie să fie activ, stabil în tubul digestiv și lipsit de toxicitate. Totodată trebuie evitate efectele nocive și foarte periculoase de distrugere a florei microbiene nepatogene a colonului.

Dintre antibioticele mai des folosite de majoritatea autorilor pe considerentul eficacității lor, notăm:

Neomicina se administrează pe cale orală și s-a dovedit a fi eficace atît față de microorganismele Gram pozitive cît și Gram negative. Nu este toxic chiar și atunci cînd se produce o oarecare absorbție intestinală. Posologia diferă însă de la chirurg la chirurg. Unii o administrează 4 zile preoperator, cîte 2 g/zi, sau 4 g în cele 2 zile ce preced operația, iar alții merg pînă la 6 g/zi, timp de 3 zile înainte de operație.

Eficacitatea neomicinei a fost dovedită și experimental, prin injectarea intraperitoneală la șobolani a materiilor fecale umane amestecate sau nu cu acest antibiotic. Animalele din primul lot au supraviețuit, în vreme ce animalele din lotul al doilea au decedat în primele 24 de ore.

Colimicina, care are efect bactericid, se dă fie pe cale orală, în doză de 150.000 unități/kg pe 24 ore, în 4 prize, fie 50.000 unități/kg în 24 ore, în 3 injecții.

Furociclina cu acțiune puternic antiinfecțioasă se dă sub formă de tablete 8—10/24 ore.

La această antibioterapie specifică se adaugă, de către unii, și penicilina care, deși nu are acțiune asupra germenilor intestinali, vizează flora microbiană asociată și previne complicațiile generale. Se administrează 2 milioane unități penicilină/24 ore la care se asociază și 2 g streptomicină, avînd avantajul că acest ansamblu terapeutic acționează local și general.

Plecîndu-se de la observația preponderenței florei anaerobe la nivelul colonului, într-un raport de 1000/1, față de flora aerobă și a rolului predominant al anaerobilor neclostridiali în geneza infecției, s-a trecut la utilizarea pe scară largă a *metronidazolului,* în scopul profilaxiei infecției generale și locale în chirurgia colică. Titrul bactericid al metronidazolului în serul bolnavului, susținut de-a lungul perioadei pre și postoperatorii reduce semnificativ frecvența infecțiilor. Metronidazolul este un medicament sigur din punct de vedere terapeutic, iar efectele se instalează numai după administrarea unor doze mai mari de 30 mg/kg

Scanned with OKEN Scanner

corp. Substanța se absoarbe bine și se distribuie în toate compartimentele organismului, cu o tendință de acumulare în viscerele abdominale. Concentrația serică scade lent și reducerea titrului ei în tractul intestinal, după 24 de ore, este minimă. Metronidazolul are acțiune bactericidă asupra majorității anaerobilor, dar este absolut inactiv față de aerobi. De aceea se asociază obligatoriu cu antibiotice active față de flora aerobă. Aceste asocieri vizează eritromicina, lincomicina, neomicina, tetraciclina. Golligher propune o schemă, constînd în administrarea pe cale orală a metronidazolului, în doză de 200 mg la 4 ore, timp de 4 zile, și neomicină 1 g la 4 ore, în cele 2 zile preoperatorii.

La această medicație orală, în scop profilactic, se mai injectează intramuscular 80 mg gentamicină și de 2 ori 600 mg lincomicină (o injecție cu premedicația anestezică, cealaltă după 8 ore). De asemenea, se aplică antibiotic în plaga abdominală înainte de închiderea abdomenului. El argumentează că, după această schemă de pregătire, a scăzut numărul dehiscențelor de sutură, al complicațiilor septice și al supurațiilor plăgilor operatorii. Din păcate, prepararea antibiotică a intestinului este grevată de o serie de inconveniente. Printre acestea se consemnează enterita stafilococică, ce rezultă din dispariția germenilor saprofiți, care duce la edem de mucoasă, ulcerații sau chiar enterite pseudomembranoase. Clinic, această complicație se manifestă prin diaree, care în colita pseudomembranoasă poate să aibă un caracter grav și un prognostic sumbru. Tratamentul în aceste cazuri trebuie să fie prompt și energic fără a aștepta rezultatul coproculturii. Enteritele stafilococice apar mai ales după tetraciclină și cloramfenicol. Practic, se va sista administrarea antibioticului respectiv. În cazul în care diareea este rebelă se va introduce în schema terapeutică un antibiotic activ asupra stafilococului patogen. Se poate administra în plus, pe cale orală, bacilus subtilis și se face vitaminoterapie.

Alături de această medicație folosită pentru acțiunea sa în mod particular locală, bolnavii cu enterită stafilococică, ce prezintă deperdiții lichidiene mari cu perturbații hidro-electrolitice vor primi pe cale venoasă seruri, plasmă, tratament cortizonic. Util și eficace este A.C.T.H. în doză de 40 unități de 3 ori pe zi, pe o durată de 3—7 zile, în funcție de răspunsul la terapie.

Experiența unora recomandă cu succes preparate liofilizate de coli bacili, pe cale bucală.

Din fericire, aceste accidente nu se întîlnesc prea frecvent, iar cele grave sînt rare. Posibilitatea apariției lor obligă la luarea de măsuri în sensul prudenței în utilizarea antibioticelor, alegerea celor mai eficace și nepericuloase și strict numai pe timpul cît ele își justifică administrarea, dînd astfel posibilitatea organismului de a-și reface rapid flora intestinală normală, ce a fost perturbată de medicația amintită.

Alături de proliferarea stafilococului aureu, în aceleași condiții se poate produce și o creștere a florei fungice a colonului, a cărei expresie clinică este diareea și iritația perianală. În cazuri cu totul excepționale candida albicans poate genera complicații și mai grave. Instituirea unei terapii cu agenți antifungici de tipul amfotericinei B sau nistatinului este în măsură să cupeze evoluția acestor complicații.

Scanned with OKEN Scanner

Unele cercetări experimentale sugerează ideea că tratamentul oral cu antibiotice ar putea favoriza grefarea de celule neoplazice la nivelul anastomozei după colectomii pentru cancere colice. Aceste constatări au determinat pe unii să aducă unele modificări tehnicii chirurgicale, prin ligatura colonului deasupra și dedesubtul tumorii înainte de începerea rezecției colice, precum și tehnica de „no touch isolation". În orice caz, aceste propuneri au nevoie de argumente mai convingătoare, cu atît mai mult cu cît sterilizarea colonului este una dintre achizițiile de bază ale chirurgiei colice care a contribuit indubitabil la îmbunătățirea prognosticului.

*
* *

În ultimii ani, bolnavilor supuși unor intervenții pe colon la Clinica Chirurgie I Cluj-Napoca (exceptîndu-i firește pe bolnavii operați de urgență) li s-a aplicat o schemă de pregătire a colonului, bazată pe o dietă cu un aport caloric substanțial și lipsită de rezidii, o evacuare mecanică realizată prin laxative și clisme și o aseptizare a intestinului gros obținută prin asocierea unui antibiotic cu metronidazol. Pregătirea este eșalonată pe durata ultimelor 4 zile ce preced intervenția. Ea ne-a dat satisfacții, fiind bine tolerată de bolnavi și oferind la intervenție un colon golit de conținut și cu un potențial septic diminuat.

Eficiența acestei noi metode de pregătire preoperatorie a colonului este ilustrată și de scăderea complicațiilor infecțioase postoperatorii (peritonite, fistule), scădere la care, pe lîngă ceilalți factori, socotim că a contribuit în bună parte și pregătirea corectă preoperatorie.

Prezentată pe zile, această schemă arată astfel:

	Dietă		Evacuare	Aseptizare	
	aport caloric	conținut		Neomicină	Metronidazol
Ziua 4	3500	fără rezidii	laxativ	2 g	—
Ziua 3	3500	fără rezidii	laxativ	2 g	—
Ziua 2	3500	fără rezidii	laxativ	2 g	2 g
Ziua 1	regim hidric		laxativ + clismă salină înaltă seara	2 g	2 g
Ziua 0	—	—	—	—	2 g (supozitor)

BIBLIOGRAFIE

1. Altemeier, W. A., Hummel, R. P., *Antibiotic agents in colon surgery*, Surg. Clin. N. Amer., 1965, 45, 1087.
2. Altemeier, W. A., Hummel, R. P., Hill, E. O., *Prevention of infection in colon surgery*, Arch. Surg., 1966, 93, 226.
3. Arabi, Y., Dimock, F., Burdon, W. D., Alexander-Williams, J., Keighley, B. R., *Influence of bowel preparati-*

Scanned with OKEN Scanner

6. TEHNICI OPERATORII ÎN CHIRURGIA COLONULUI

Confortul operator în intervențiile pe colon ține de poziția corespunzătoare a bolnavului pe masa de operație, calea bună de abord, și anestezia cu relaxare satisfăcătoare.

6.1. CĂI DE ABORD

Inciziile trebuie să țină seama de localizarea leziunii și de habitusul bolnavului. În mod obișnuit se folosesc inciziile mediane supra și subombilicale sau paramediane, care prin diferite prelungiri, asigură acces la toate segmentele colonului.

În chirurgia colonului drept, unii practică incizia supra- și subombilicală mediană prelungită în jos spre simfiza pubiană. Această incizie se execută rapid, nu este hemoragică, nu este delabrantă, se reface ușor și nu este urmată de eventrații. Alți chirurgi folosesc pentru abordul colonului drept și stîng incizii oblice lungi ce pornesc de la vîrful coastei XII medial și în jos sub ombilic (fig. 6.1.). Aceste incizii creează o bună cale de acces asupra flexurii splenice sau hepatice, dar sînt mai puțin satisfăcătoare în ceea ce privește expunerea principalilor pediculi vasculari și îndeosebi a arterei mezenterice inferioare ce trebuie legată la origine în hemicolectomiile stîngi.

Inciziile paramediane drepte sau stîngi au o largă extindere în hemicolectomii, putînd merge de la pube pînă la nivelul rebordului costal. Inciziile pentru chirurgia colonului drept, dar mai ales a celui stîng, este bine să fie practicate cu bolnavul în poziție înclinată cu 25—30° de partea opusă. În această poziție, ansele intestinului subțire gravitează spre jumătatea stîngă a abdomenului sau pot fi ușor eviscerate și acoperite cu cîmpuri umectate cu ser cald. Manevra este lipsită de neplăceri și simplifică foarte mult timpii operatori.

Altă cale de acces este cea a lui Turnbull-Barraya compusă din 2 părți, una mediană subombilicală și alta ce pornește de la ombilic la coasta a IX-a dreaptă sau stîngă. Prelungirea ombilico-costală care traversează musculatura abdominală este hemoragică, delabrantă, iar timpul de execuție este mai lung. Aceste inconveniente sînt compensate de un cîmp larg operator cu abord facil al flexurilor colice.

Incizia transversală își justifică indicația la obezi sau la bolnavii la care distanța dintre apendicele xifoid și pelvis este mic. Linia de incizie

Scanned with OKEN Scanner

este subombilicală și deschiderea abdomenului oferă o bună vizualizare a leziunilor colice situate pe transvers și pe cele 2 unghiuri ale colonului (fig. 6.2.).

În cazurile de necesitate, laparotomia poate fi prelungită prin toracotomie.

Majoritatea chirurgilor preferă laparotomia mediană supra- și subombilicală, care prin prelungirile sale dă, la nevoie, posibilitatea de acces asupra tuturor segmentelor colice.

6.2. OPERAȚII PE COLON

6.2.1. COLOSTOMIA

Colostomia este intervenția realizată cu scopul derivării spre exterior a materiilor fecale. Ea se practică în general în caz de obstrucție a colonului sau pentru a pune în repaus segmentul colic distal, după un traumatism colic, în diferite procese patologice sau pentru protecția suturilor.

Colostomia poate fi definitivă sau temporară.

Imperativul major în efectuarea unei colostomii este ca aceasta să asigure derivația totală sau aproape totală a conținutului colic. Trebuie avut în vedere faptul că, cu cît este mai joasă pe cadrul colic, cu atît materiile fecale sînt mai solide. Cînd colostomia are caracter definitiv se încearcă și obținerea unei continențe, obiectiv destul de greu de atins. Dacă ea are caracter temporar, atunci trebuie avută în vedere și modalitatea ulterioară de a o închide.

Locul de elecție al colostomiei îl reprezintă zonele mobile ale colonului care sînt ușor de exteriorizat (cec, transvers, sigmoid). Este utilă marcarea preoperatorie pe tegument cu ajutorul dermografului a sediului colostomiei. În raport cu leziunea sau zona de protejat, anusul artificial poate fi plasat la distanță sau în apropiere. Cînd se execută la distanță, se poate situa pe una din zonele de elecție amintite. Acest tip de colostomie are inconvenientul că favorizează crearea între anus și leziune a unui fund de sac în care pot stagna secreții patologice sau se pot dezvolta procese inflamatorii. Dacă acest anus a fost practicat înaintea intervenției de exereză, el nu se suprimă odată cu aceasta, așa că închiderea sa se va face într-un alt timp operator. Colostomia de vecinătate este scutită de inconvenientele colostomiei la distanță. Ea poate fi rezolvată în același timp operator cu exereza colică, anusul și leziunea fiind pe aceeași piesă operatorie. Nu totdeauna anusul de vecinătate este ușor de executat, cu deosebire atunci cînd leziunea este localizată pe segmente fixe ale colonului, în aceste cazuri fiind necesară decolarea parieto-colică.

Cînd colostomia este definitivă, trebuie avute în vedere condițiile pe care trebuie să le îndeplinească, pentru a se preta la aplicarea aparaturii.

Sediul colostomiei trebuie ales în funcție de următoarele criterii.

- Să fie la distanță de proeminențe osoase;

Scanned with OKEN Scanner

• Să aibă un calibru corespunzător (2—4 cm) pentru a putea asigura evacuarea intestinului în bune condiții și să permită aplicarea aparaturii;

• Să evite zonele cu cicatrici sau pliuri;

• Să evite zonele depresibile, preferîndu-se zonele plate netede;

• Colonul să traverseze zone musculare;

• Să se afle la nivelul pielii din vecinătate la care mucoasa trebuie să adere intim; se evită astfel atît invaginația cît și prolapsul;

• Să nu fie plasat pe linia de incizie a laparotomiei;

• Să fie vizibilă și accesibilă pentru pacient spre a fi ușor de îngrijit.

6.2.1.1. **Cecostomia sau tiflostomia** se practică rareori, deoarece nu poate corespunde cerințelor unei colostomii eficace. Ca funcționalitate, poate fi privită mai mult ca o fistulă laterală a intestinului gros cu o derivație incompletă a materiilor fecale. Se folosește în obstrucțiile acute sau cronice ale intestinului gros, în procese inflamatorii grave pentru a pune în repaus colonul sau în colectomii stîngi pentru protejarea suturii. Cecostomia „oarbă" care se execută fără explorarea cavității peritoneale se practică foarte rar în momentul de față și poate expune la erori regretabile. De pildă, tratarea unui volvulus pe sigmoid prin cecostomie oarbă poate fi fatală pentru bolnav. Atunci cînd ne decidem să o practicăm, abordul se face în fosa iliacă dreaptă printr-o incizie asemănătoare celei pentru apendicectomie. După disocierea musculaturii, se deschide peritoneul și se exteriorizează cecul. Apoi se execută o bursă cu fire neperforante, se incizează peretele cecal destins și se introduce o sondă Pezzer (fig. 6.3.). Ieșirea gazelor din intestin diminuă distensia cecală, așa că ne putem permite o sumară explorare abdominală după care sonda și cecul sînt fixate la peretele abdominal cu firele de la noua bursă. În final, se suturează peritoneul parietal în jurul cecului, realizînd astfel o extraperitonealizare a colonului după care restul planurilor se închid. Nu toți chirurgii sînt adepții cecostomiei pe sondă Pezzer. În cazul în care cecostomia s-a practicat fără introducerea sondei, deschiderea se poate face imediat sau tardiv. În ocluziile acute, cu distensie severă a abdomenului, cecostomia se deschide la finele intervenției.

Deschiderea cecostomiei fără sondă Pezzer se face cu electrocauterul, după care, prin breșa creată în peretele cecal, se poate introduce un tub în jurul căruia se strînge peretele intestinal printr-o bursă (fig. 6.4.).

Dacă nu se recurge la intubația cecului, se face o deschidere a acestuia, de preferat de-a lungul teniei, iar marginile breșei colice se suturează la tegument. Inconvenientul deschiderii timpurii este contaminarea plăgii operatorii cu materiile fecale lichide. De aceea, se preferă o deschidere după 2 zile de la intervenție, timp necesar pentru crearea aderențelor între cec și teritoriile învecinate realizînd o etanșeitate eficace ce nu va permite infiltrarea conținutului stercoral.

6.2.1.2. **Colostomia pe transvers** are indicație în obstrucțiile colonului stîng, ca timp preliminar în operații pe colon, colon-rect sau pen-

Scanned with OKEN Scanner

tru punerea în repaus a colonului distal. Ca funcționalitate este superioară tiflostomiei, căci asigură o evacuare mai bună a conținutului colic.

Incizia peretelui poate fi paramediană cu traversarea mușchiului drept abdominal sau transversală în porțiunea superioară a dreptului abdominal sau oblică de sus în jos și înăuntru, plecînd de la nivelul rebordului toracic drept, spațiul IX. Se disociază musculatura, se incizează peritoneul, după care se exteriorizează colonul cu marele epiploon. După caz, epiploonul din zona exteriorizată poate fi îndepărtat. Prin zona avasculară a mezocolonului transvers se poate trece o baghetă de sticlă sau un tub de cauciuc pentru a suspenda colonul la perete. Se închide laparotomia fixînd la perete colonul și marele epiploon.

6.2.1.3. **Colostomia stîngă** (anus iliac). Ne vom referi în cadrul acestei intervenții la anusul practicat la nivelul segmentului sigmoidian.

Indicațiile sînt furnizate de leziuni ale colonului terminal sau rectului: cancere, stricturi, rectite, fistule recto-vezicale, recto-vaginale, rupturi rectale etc. Dacă acest anus are un caracter temporar se va selecta un procedeu cît mai simplu, dar care să corespundă scopului principal, adică asigurarea unei derivații efective și totale a materiile fecale.

Pentru cel definitiv se va asigura pe cît posibil un grad de continență.

Pentru prima eventualitate, deci pentru derivația temporară, se recomandă anusul simplu pe baghetă (Mayol). Angulația creată de baghetă dispare după scoaterea acesteia, așa că angulația nu este un pinten veritabil, cum îl consideră unii. Abordul se face printr-o incizie asemănătoare celei a lui Mac Burney în fosa iliacă stîngă. Se exteriorizează ansa sigmoidiană, după care se trece, prin mezocolon, în zona avasculară o baghetă de sticlă sau material plastic ori un tub de cauciuc ale căror extremități vor repauza pe tegument de fiecare parte a intestinului. Bagheta poate fi fixată la capete cu ajutorul unui fir de ață trecut transcutan (fig. 6.5.). Rickett (1969) plasează tubul subcutanat, direct pe planul musculo-aponevrotic. Acestei variante i se aduce obiecția de a nu devia complet fecalele, în plus scoaterea baghetei se face uneori cu dificultate. Variantele procedeului sînt multiple dar principiul de bază rămîne același.

La sfîrșitul operației se trec două fire de sutură la cele 2 capete ale inciziei, fire care prind și colonul (fig. 6.6.). Bagheta va fi scoasă cînd starea permite suprimarea colostomiei.

6.2.1.4. **Colostomia cu pintene.** Acest tip de anus se plasează pe zonele mobile ale intestinului gros, în speță pe sigmoid. Confecționarea pintenului, care practic este un obstacol în trecerea conținutului colic în aval, asigură colostomiei o bună funcționalitate. El poate fi temporar sau definitiv și în realizarea lui trebuie să ținem cont de eventualitatea aplicării unei aparaturi ca și de cea a suprimării sale ulterioare.

În plasarea sa pe transvers, incizia cutanată poate fi la marginea dreptului abdominal, traversînd mușchiul în porțiunea sa externă. Altori, abordul este mai lateral, prin musculatura lată a abdomenului. În orice caz, se va evita plasarea prea aproape de rebordul costal, deoa-

Scanned with OKEN Scanner

rece duritatea acestuia împiedică aplicarea aparaturii, în plus există pericolul infecției cartilajului.

Procedeul Edouard Quenu permite realizarea unui bun anus iliac cu pinten. Există situații în care decizia pentru o asemenea soluție se ia în cadrul unei laparotomii și în cazul acesta plasarea anusului se face cu ușurință folosind controlul manual intraperitoneal al zonei de elecție. Cînd intervenția are de la început scopul creării acestei colostomii, incizia orizontală pornește la două laturi de deget medial de spina iliacă antero-superioară și descrie o traiectorie cu concavitate caudală. Se secționează tegumentul, marele oblic, după care se disociază fibrele oblicului mic și ale transversului. Peritoneul incizat se fixează prin 4 pense. Se explorează digital cavitatea și se exteriorizează colonul sigmoid, care se identifică după calibru, bandelete, boselări și ciucuri epiploici. Anusul se va executa în porțiunea superioară a sigmei în vecinătatea joncțiunii cu colonul descendent, astfel evitîndu-se prolapsul, în caz de mezocolon lung. Prin etalarea colonului se expune mezocolonul, prin care se trec 2 fire în U care se întrepătrund și se repereză de o parte și de alta a colonului și care nu se vor înnoda. Dedesubtul acestor fire în U, se suturează, cu fire neresorbabile segmentul aferent și eferent al sigmei la nivelul marginii mezostenice pe o distanță de 6—8 cm. În continuare, firele în U se trec prin peritoneu și musculatură și se înnoadă deasupra aponevrozei. Ciucurii epiploici sînt ligaturați și secționați. La cele 2 capete ale plăgii operatorii se fixează la nivelul bandeletei longitudinale anterioare ansa sigmoidă de peritoneu. Sutura musculaturii și a tegumentului se face după caz, cu condiția de a nu lăsa prea largă brești parietală.

6.2.1.5. **Colostomia terminală.** În majoritatea cazurilor, acest anus are un caracter definitiv, mai rar, poate fi urmat de restabilirea continuității colice. Tehnica acestei intervenții trebuie să fie riguroasă pentru a putea permite aplicarea ulterioară a aparaturii. De asemenea, el trebuie fixat la peretele abdominal pentru a evita prolabarea intestinului sau, invers, retracția sa spre abdomen. Pentru asigurarea unei oarecare continențe, se execută anumite artificii tehnice, care, alături de o bună educație a bolnavului, pot ameliora această invaliditate.

După croirea anusului, apare necesitatea asigurării unei bune solidități a peretelui abdominal, întrucît o eventuală eventrație la nivelul anusului pune probleme tehnice grele pentru repararea acesteia.

6.2.1.6. **Colostomia în țeavă de pușcă.** Acest tip de anus se practică îndeosebi pe colonul sigmoidian și mai rar pe transvers. El urmează de regulă unei rezecții colice după care capetele rămase se fixează la perete sub forma unui anus biorificial.

După deschiderea cavității peritoneale se va luxa în plagă o zonă largă de intestin. Cele două anse cudate vor fi suturate între ele prin puncte separate cu material neresorbabil pe o distanță de 8—10 cm. În continuare, peritoneul parietal se va fixa la seroasa anselor intestinale exteriorizate. După închiderea peretelui abdominal, se va proceda la rezecția ansei colice împreună cu leziunea care a dictat efectuarea acestui anus (fig. 6.7.). Se va căuta asigurarea unei hemostaze riguroase prin li-

Scanned with OKEN Scanner

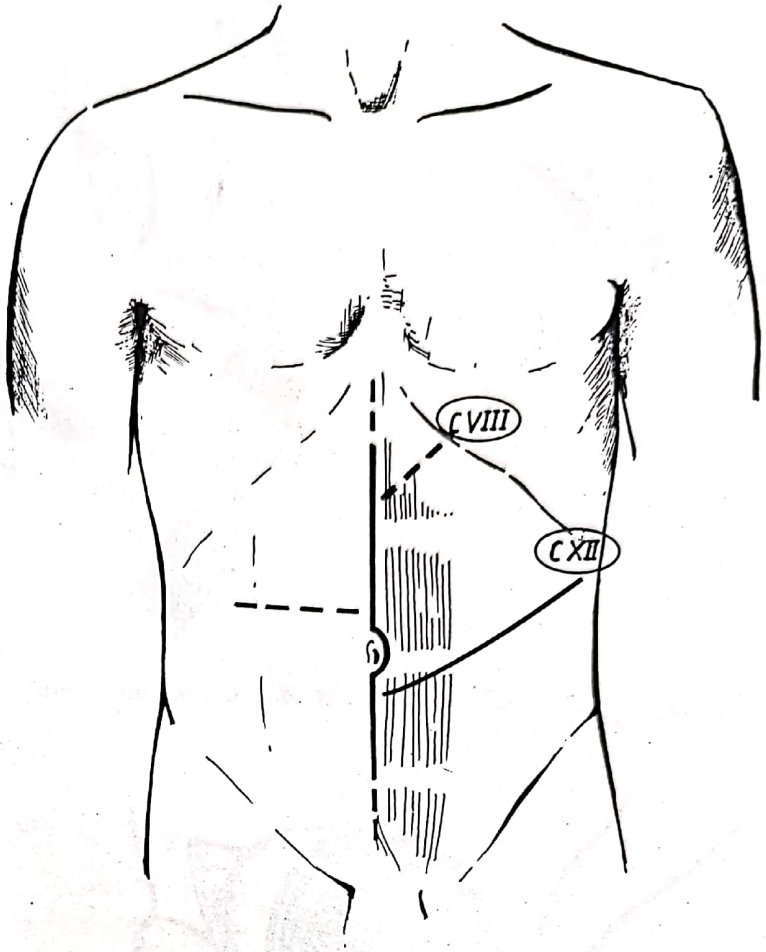

Fig. 6.1. Căi de abord în chirurgia colonului

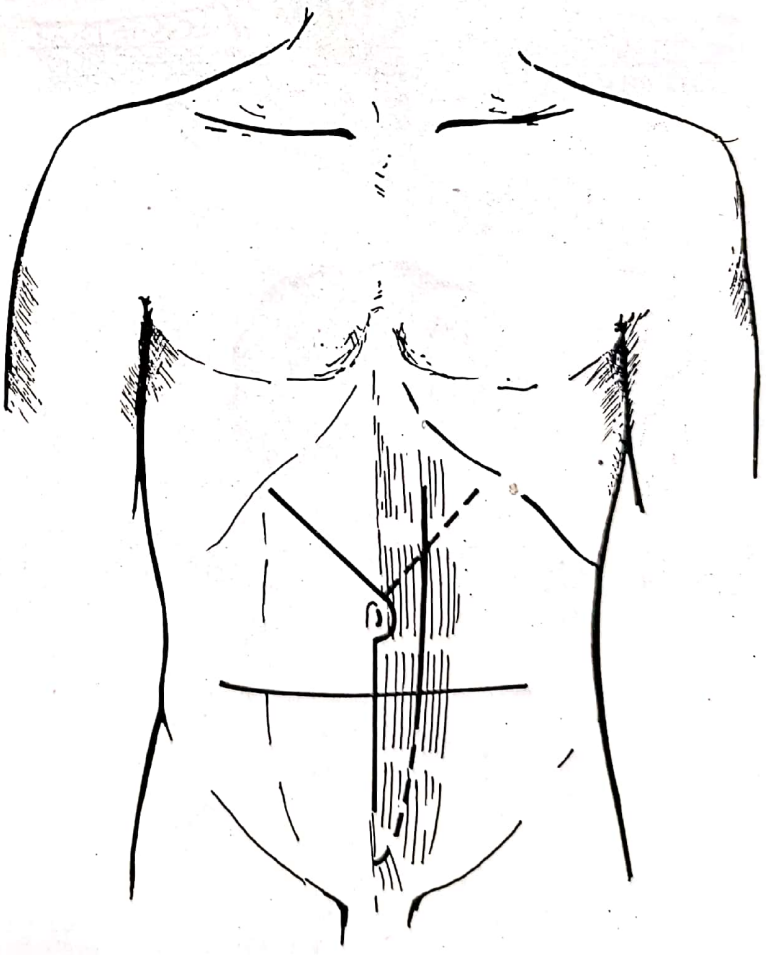

Fig. 6.2. Căi de abord în chirurgia colonului

Scanned with OKEN Scanner

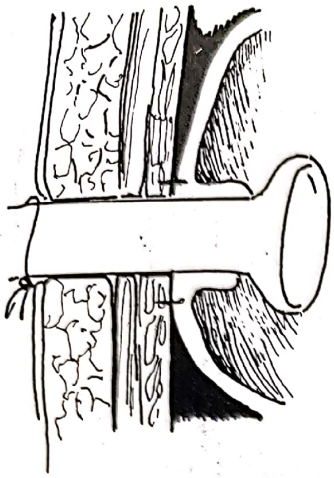

Fig. 6.3. Cecostomie pe sondă Pezzer

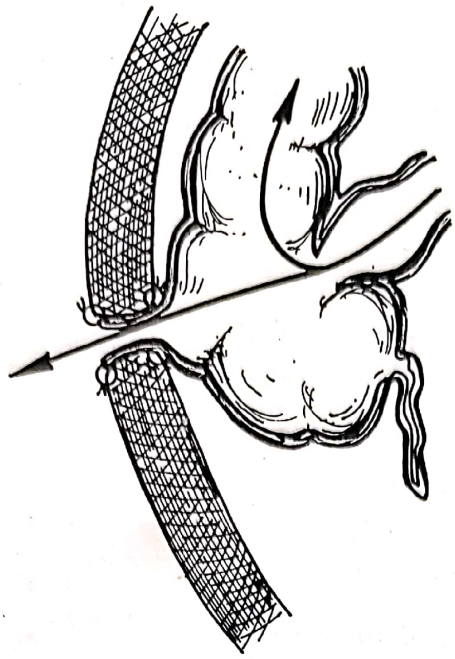

Fig. 6.4. Cecostomie simplă

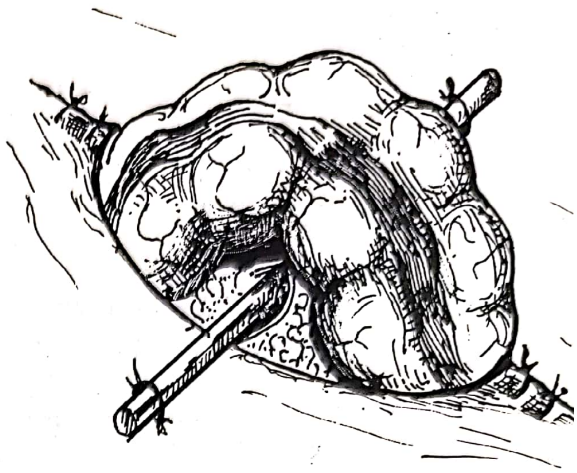

Fig. 6.5. Colostomia pe baghetă

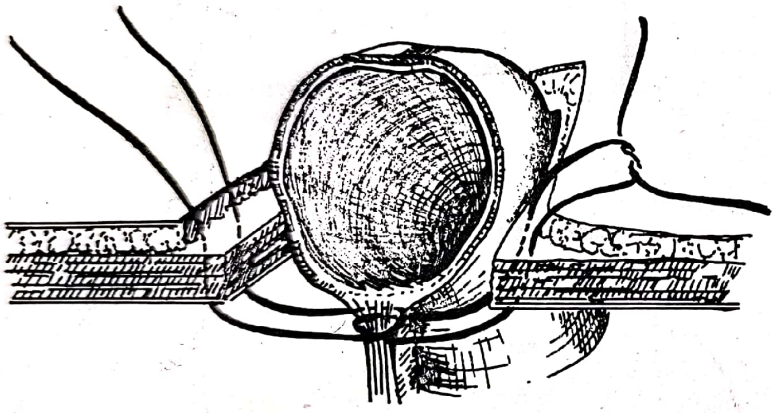

Fig. 6.6. Fire de fixare ale colostomiei de planurile parietale

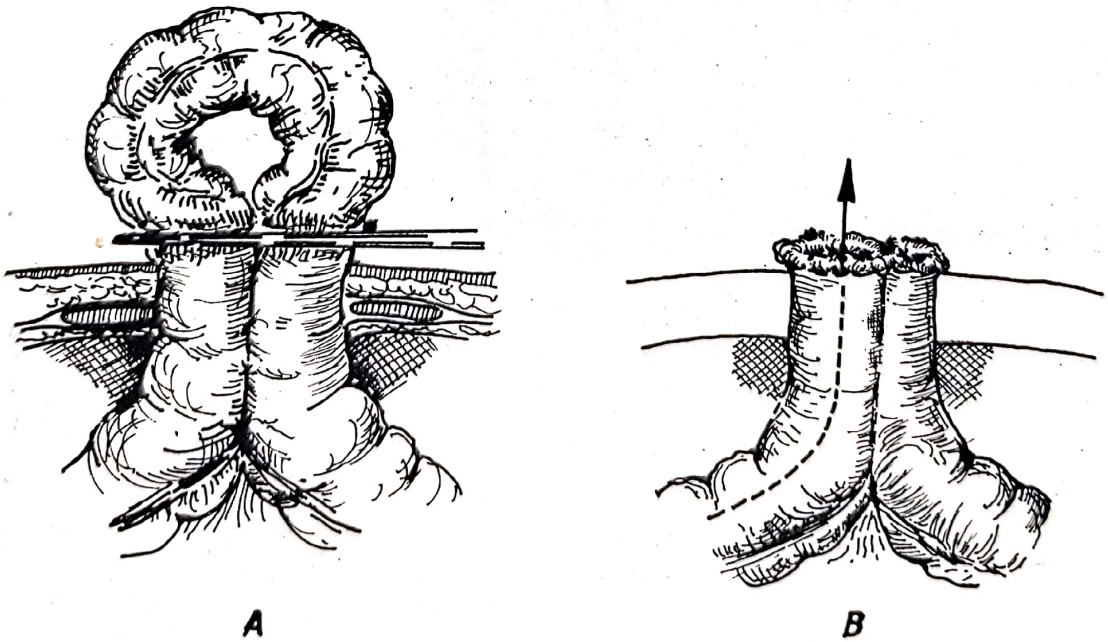

Fig. 6.7. Colostomie în țeavă de pușcă cu rezecția segmentului intestinal afectat (A = leziunea exteriorizată; B = aspect după exereză).

Scanned with OKEN Scanner

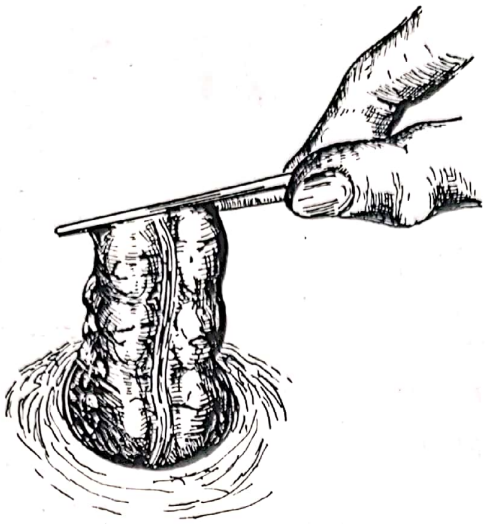

Fig. 6.8. Exteriorizarea ansei colice în vederea confecționării colostomiei terminale uniorificiale.

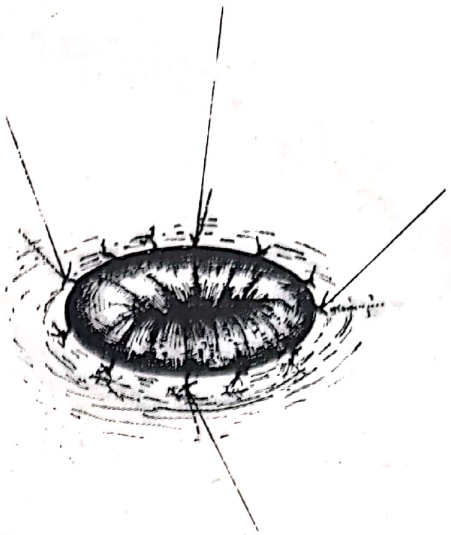

Fig. 6.9. Fixarea circulară a ansei exteriorizate la perete (colostomie terminală uniorificială).

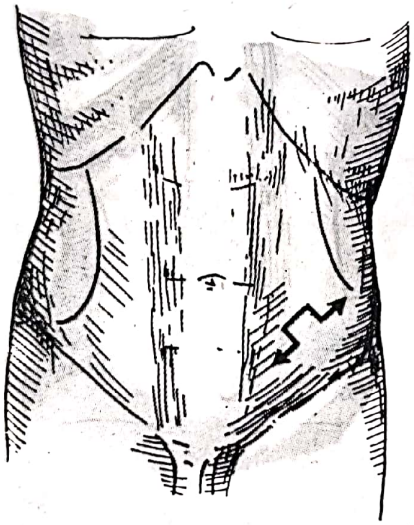

Fig. 6.10. Incizie în omega pentru confecționarea colostomiei cu punte cutanată.

Fig. 6.11. Colostomie cu punte cutanată

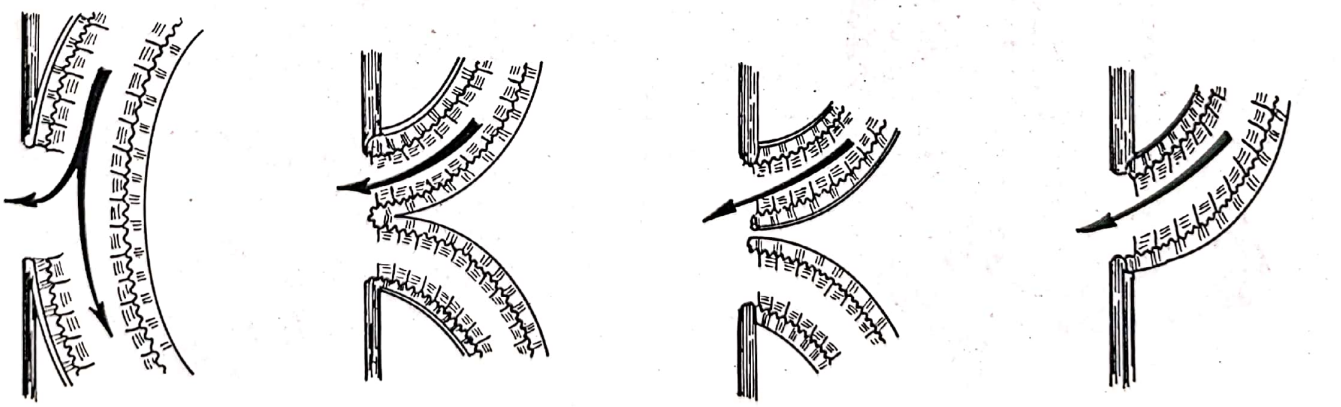

Fig. 6.12. Diferite tipuri de colostomie

Scanned with OKEN Scanner

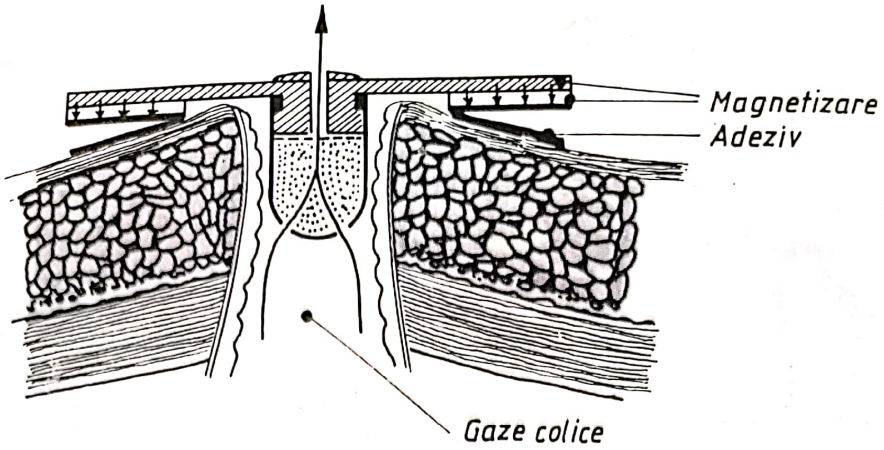

Fig. 6.13. Colostomie magnetică cu adeziv

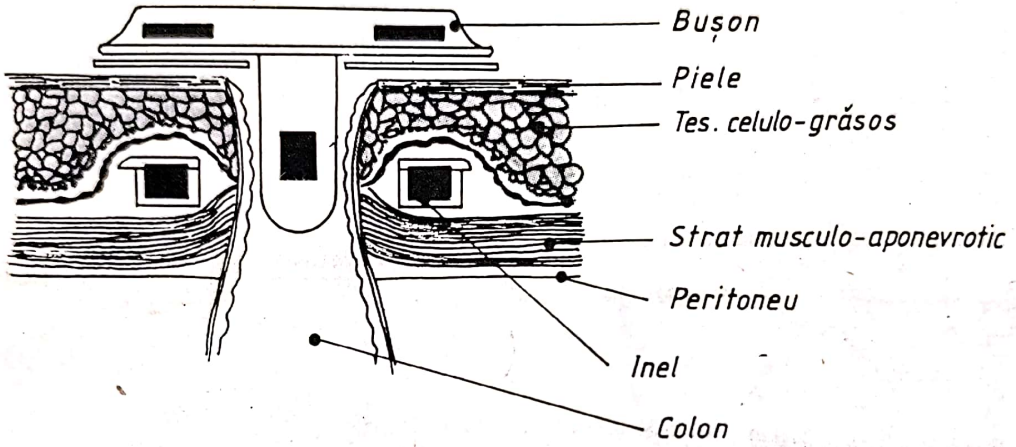

Fig. 6.14. Colostomie magnetică cu bușon

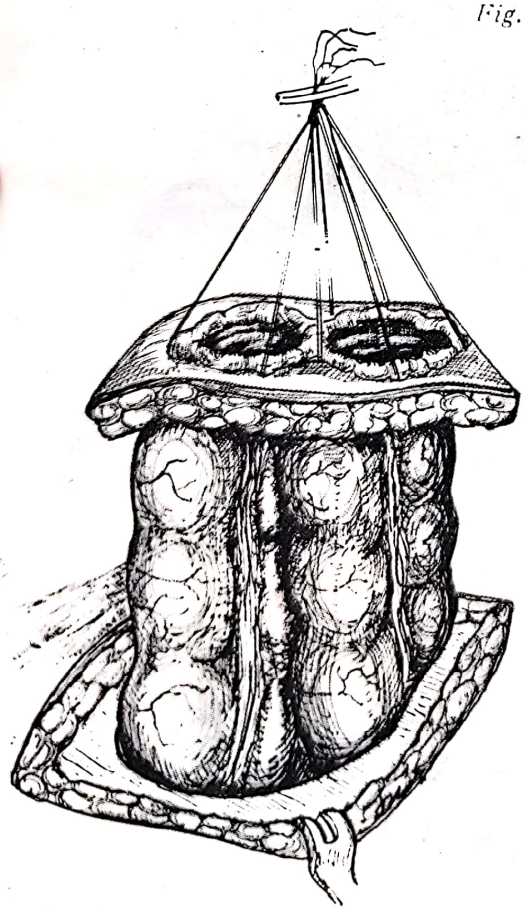

Fig. 6.15. Închiderea intraperitoneală a colostomiei cu pinten; izolarea colonului împreună cu coleretul cutanat.

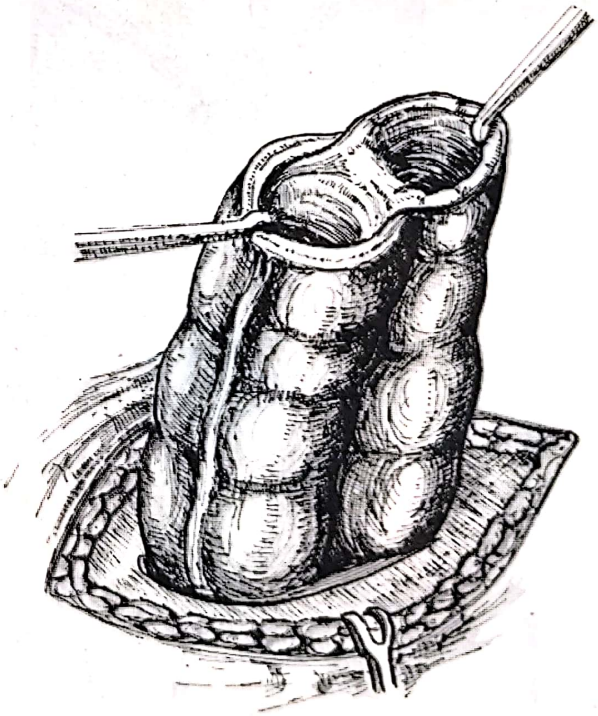

Fig. 6.16. Colostomie pregătită pentru închiderea extraperitoneală.

Scanned with OKEN Scanner

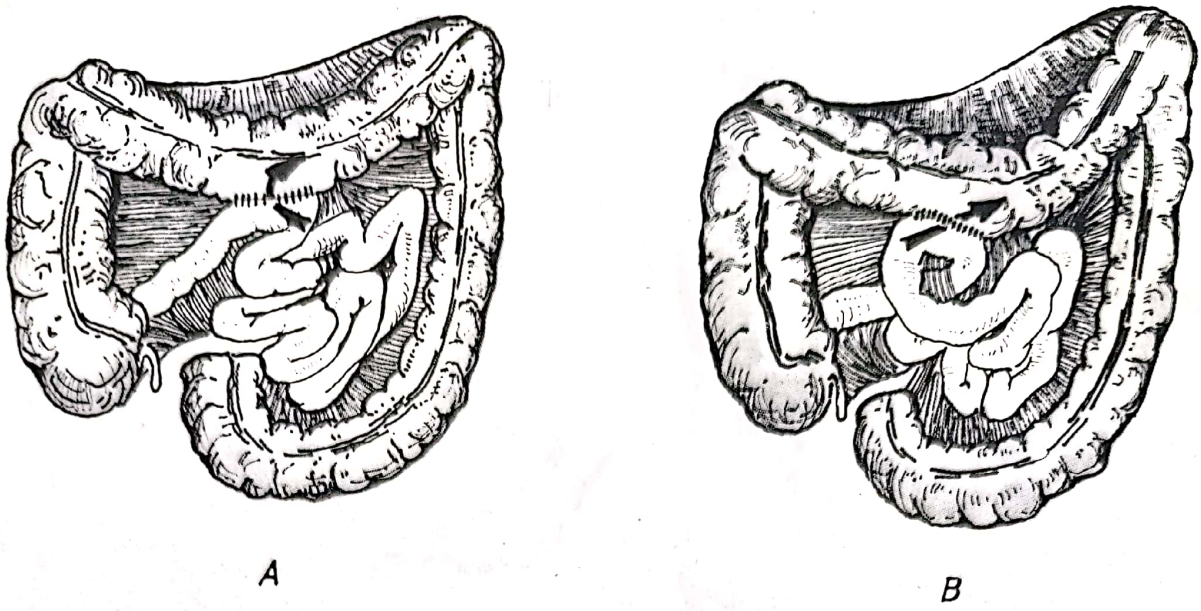

Fig. 6.17. Ileotransversostomie L—L (latero-laterală) (A = anizoperistaltică; B = izoperistaltică).

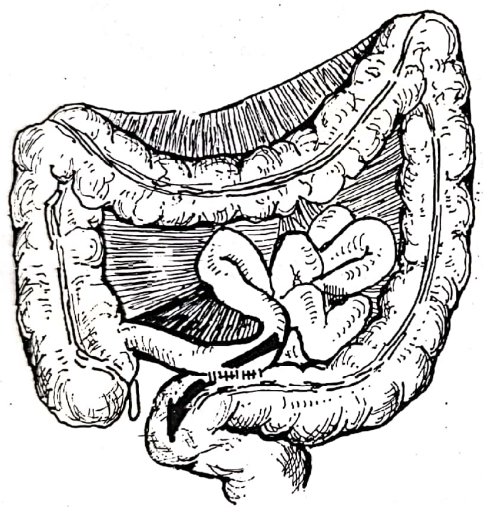

Fig. 6.18. Ileosigmoidostomie latero-laterală.

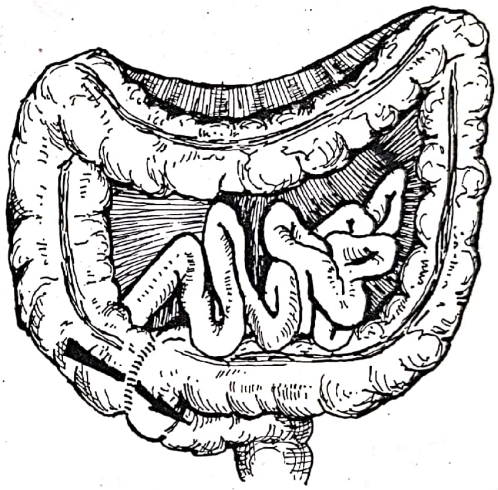

Fig. 6.19. Cecosigmoidostomie latero-laterală.

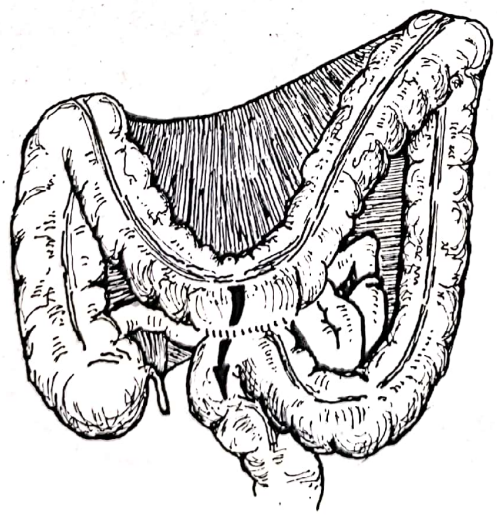

Fig. 6.20. Transversosigmoidostomie latero-laterală

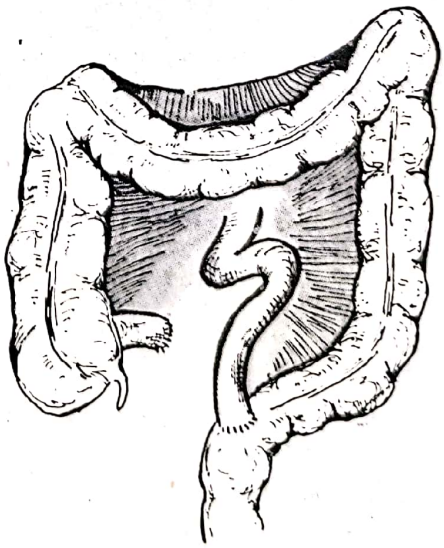

Fig. 6.21. Ileosigmoidostomie termino-laterală.

Scanned with OKEN Scanner

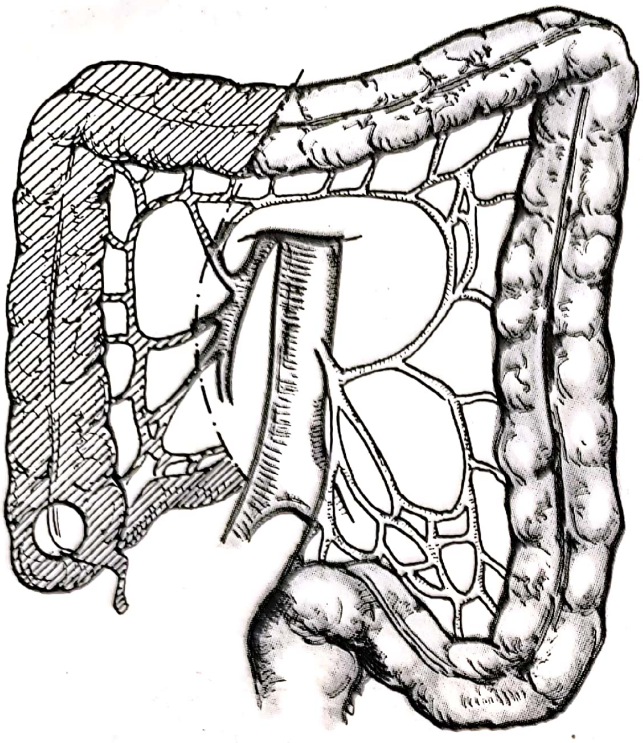

Fig. 6.22. Schema hemicolectomiei drepte.

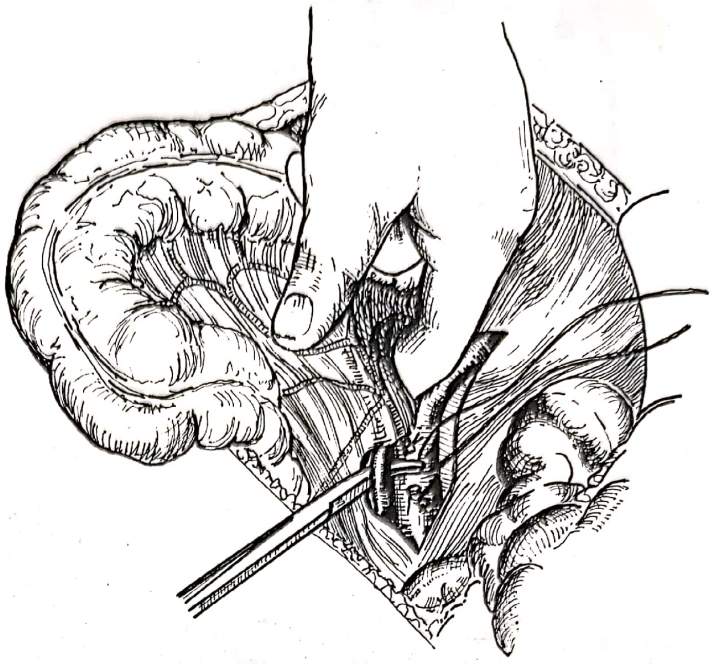

Fig. 6.23. Hemicolectomie dreaptă; ligatura arterei colice drepte.

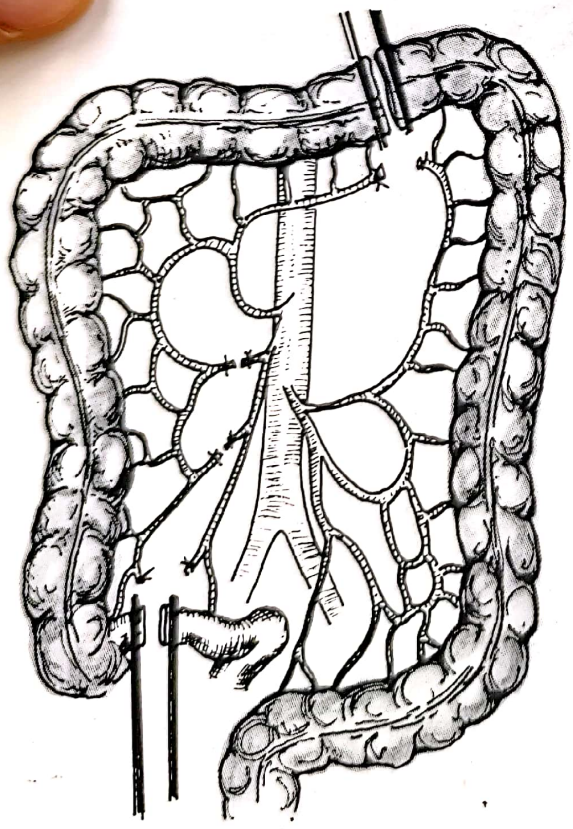

Fig. 6.24. Hemicolectomie dreaptă; secționarea ileonului și a colonului transvers între pense.

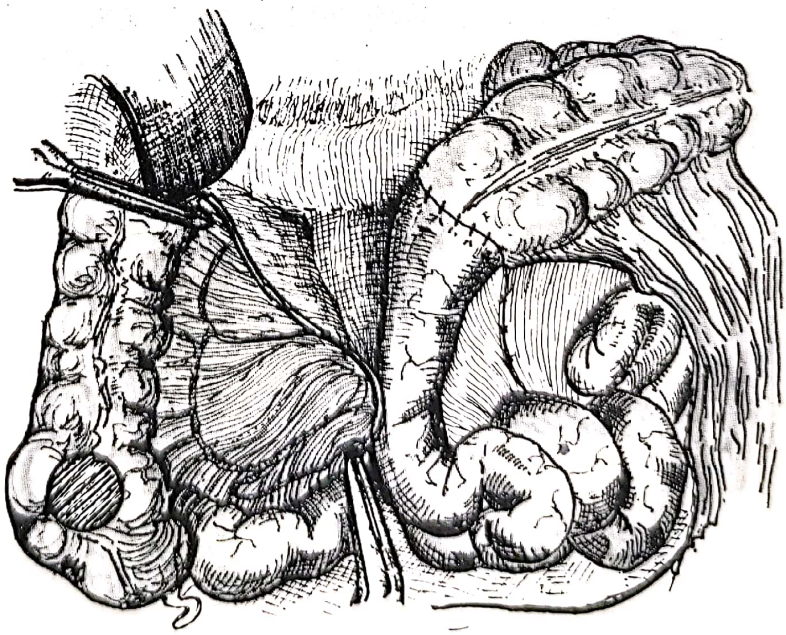

Fig. 6.25. Hemicolectomie dreaptă; Fragmentul colic tumoral izolat; ileotransversoanastomoză termino-terminală.

Scanned with OKEN Scanner

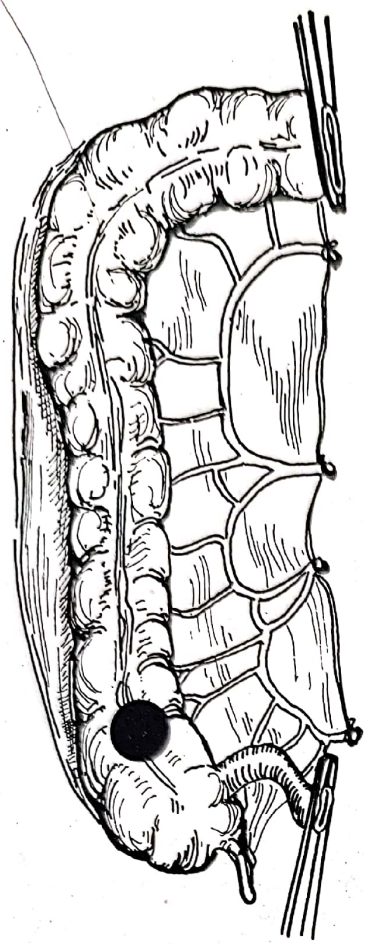

Fig. 6.26. Hemicolectomie dreaptă; piesa extirpată în cancerul colonului drept.

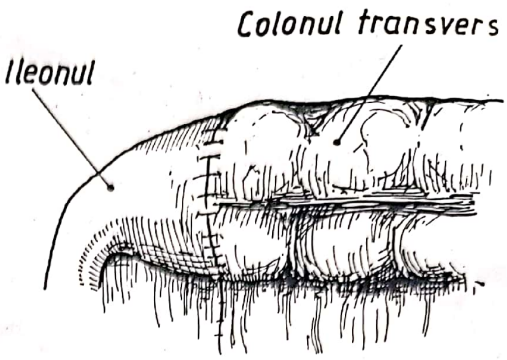

Fig. 6.27. Hemicolectomie dreaptă; ileo transversostomie termino-terminală, după corectarea incongruenței.

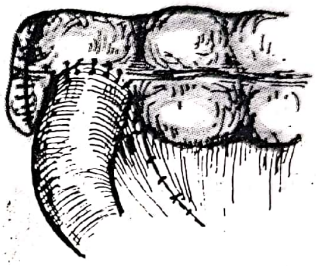

Fig. 6.28. Hemicolectomie dreaptă; ileo transversoanastomoză termino-laterală.

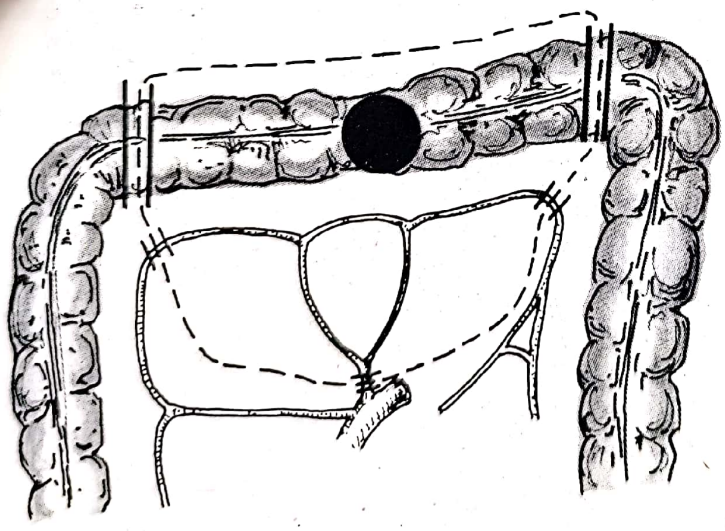

Fig. 6.29. Rezecția limitată a colonului transvers pentru leziune traumatică.

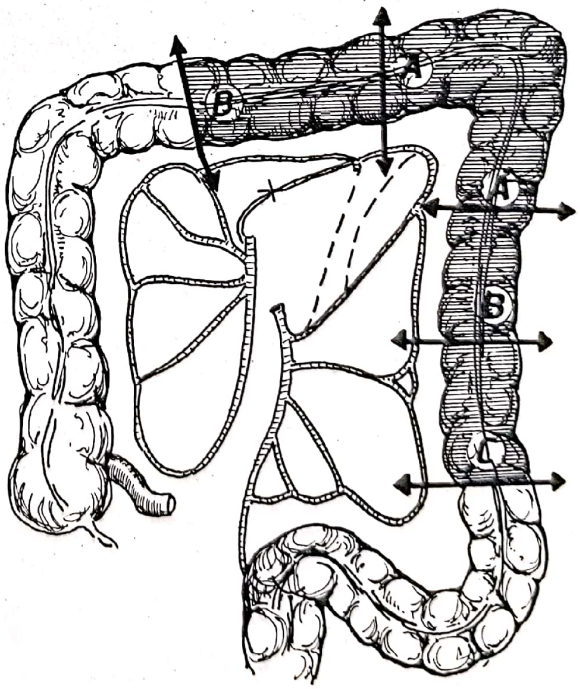

Fig. 6.30. Întinderea exerezei colice stîngi în funcție de localizarea cancerului pe segmentul transvers.

Scanned with OKEN Scanner

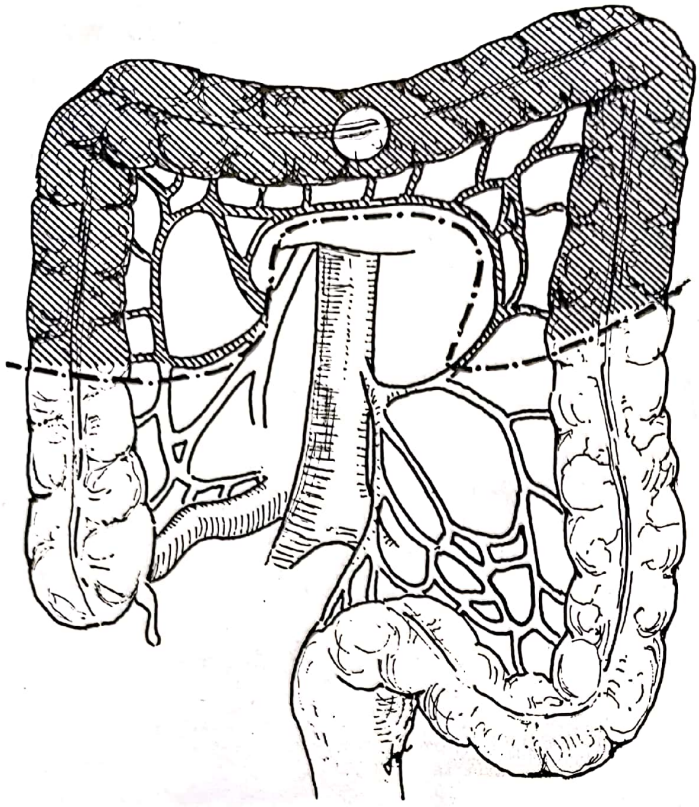

Fig. 6.31. Colectomia intermediară a lui Toupet; limitele exerezei.

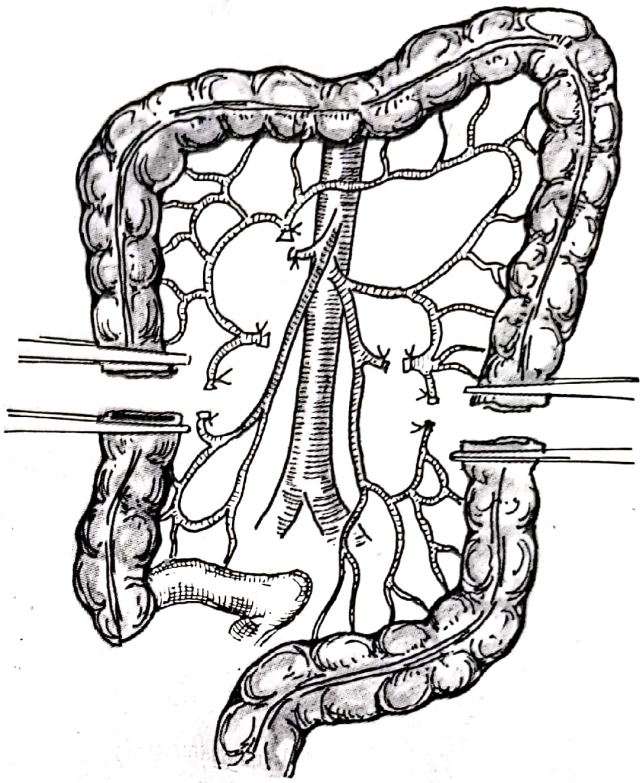

Fig. 6.32. Colectomia intermediară a lui Toupet; secționarea colonului ascendent și al celui descendent.

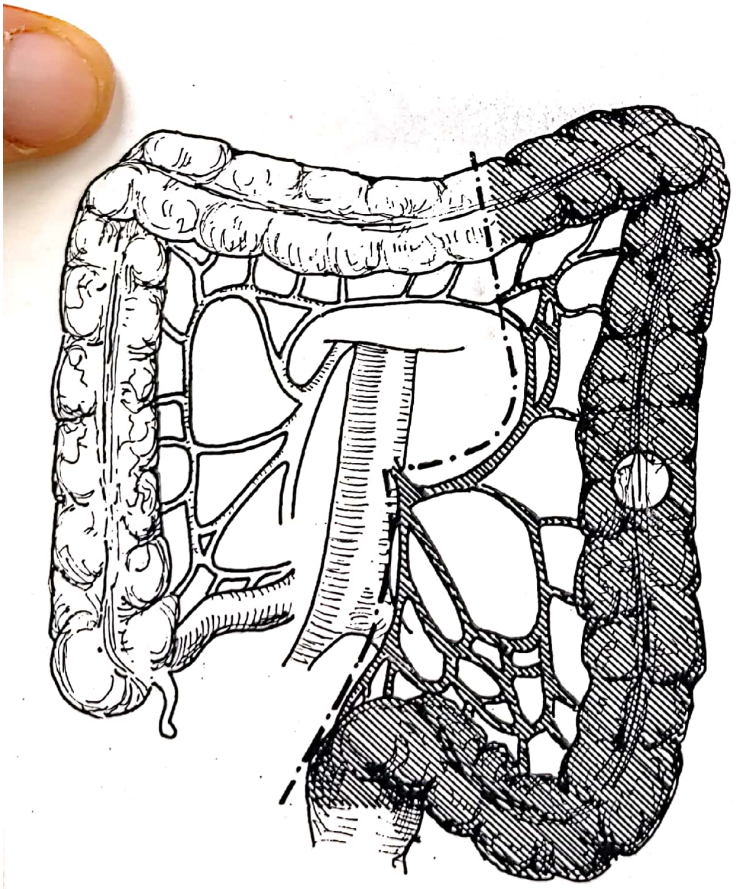

Fig. 6.33. Schema hemicolectomiei stîngi.

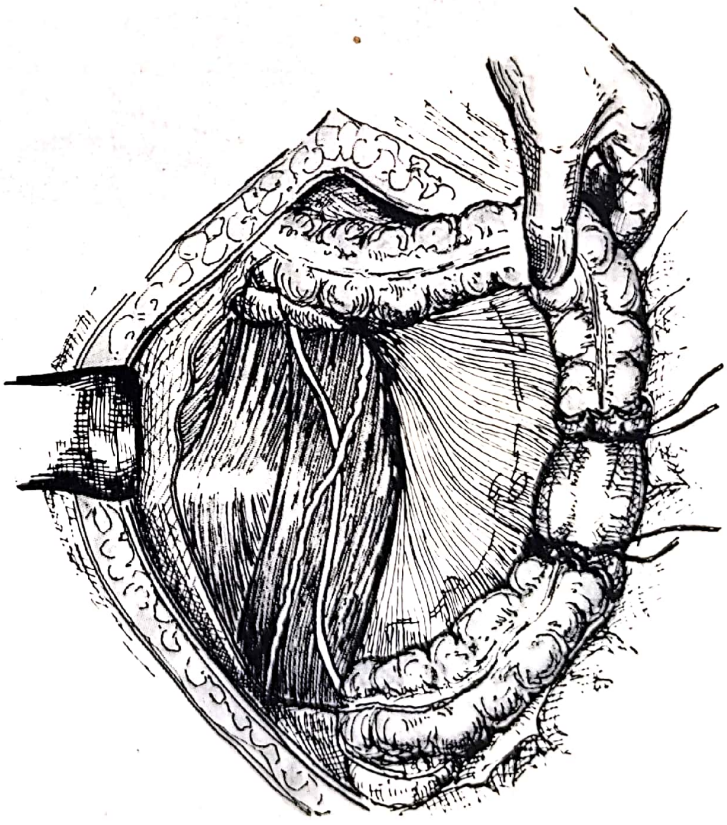

Fig. 6.34. Hemicolectomie stîngă; segmentul tumoral izolat într-un manșon.

Scanned with OKEN Scanner

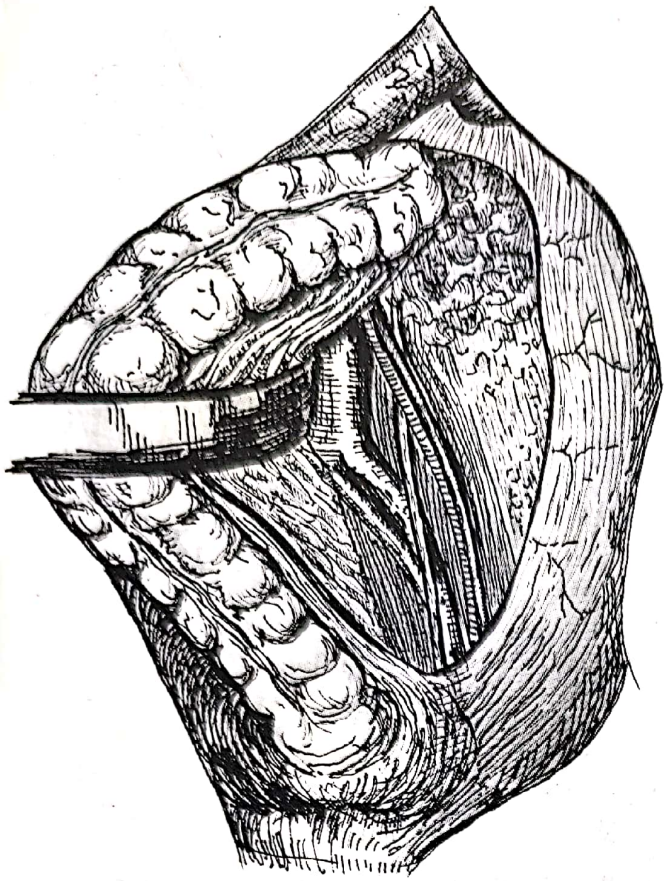

Fig. 6.35. Hemicolectomie stîngă; secționarea peritoneului parietal posterior pe marginea inferioară a pancreasului.

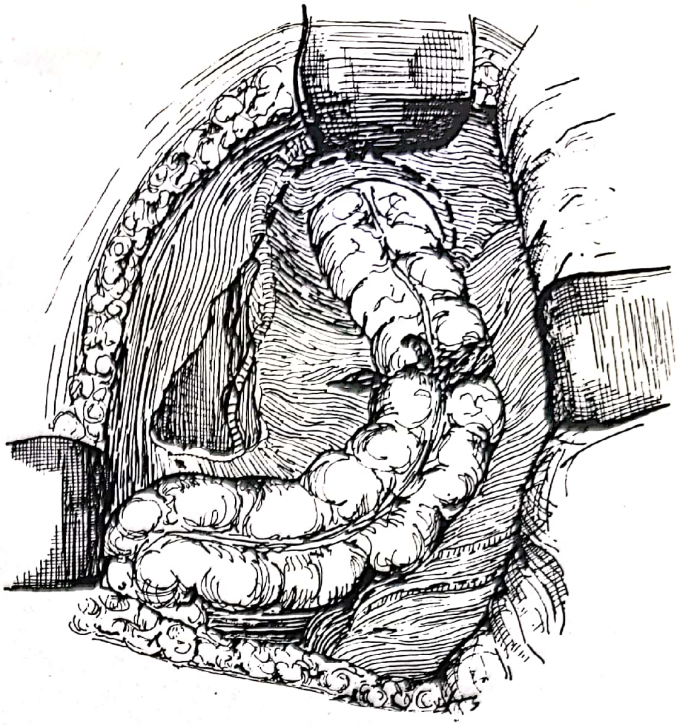

Fig. 6.36. Hemicolectomie stîngă; secționarea peritoneului la nivelul promontoriului.

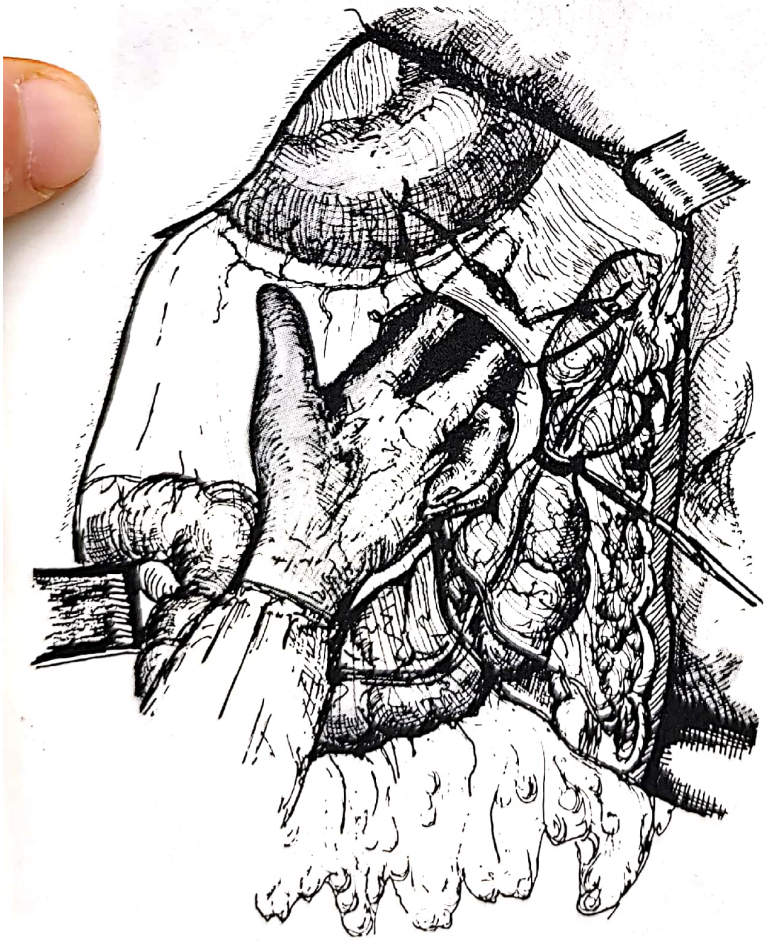

Fig. 6.37. Hemicolectomie stîngă; secționarea epiploonului gastrocolic.

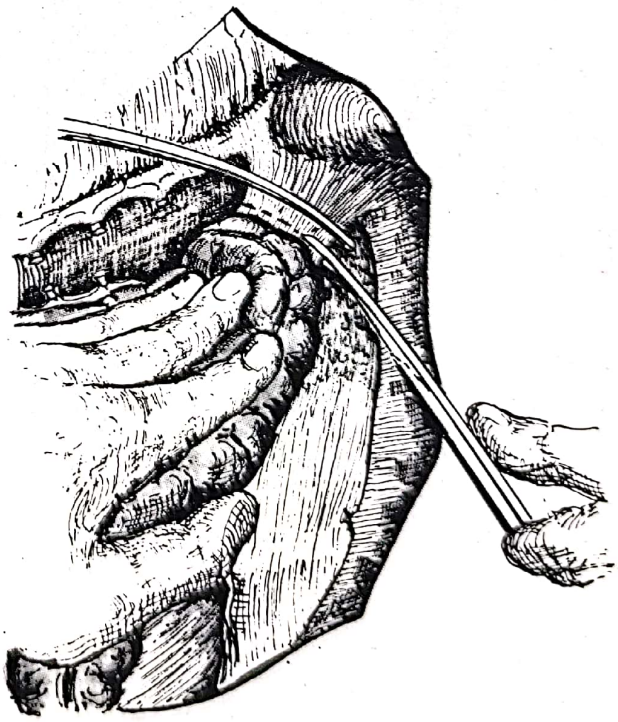

Fig. 6.38. Hemicolectomie stîngă; secționarea formațiunilor ligamentare care fixează unghiul stîng al colonului.

Scanned with OKEN Scanner

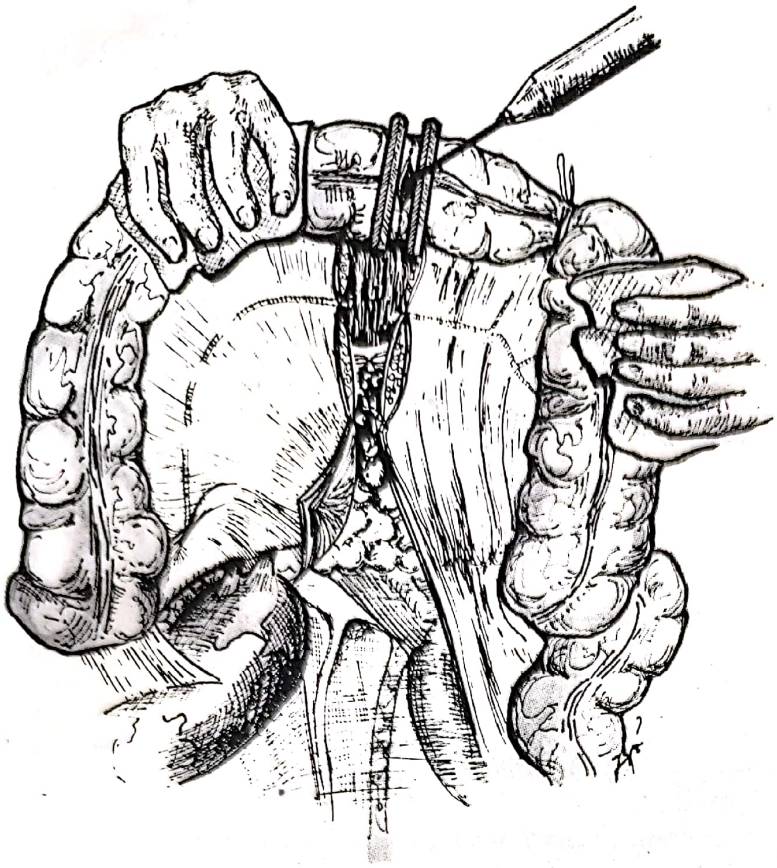

Fig. 6.39. Hemicolectomie stîngă; secționarea colonului transvers.

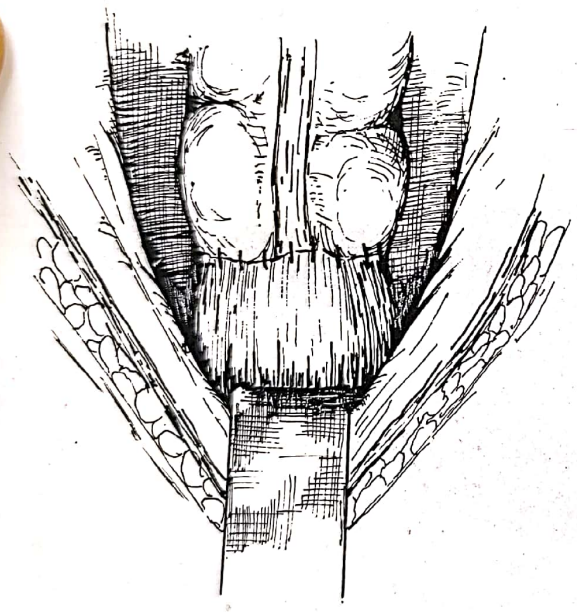

Fig. 6.40. Hemicolectomie stîngă; anastomoză colo-rectală termino-terminală.

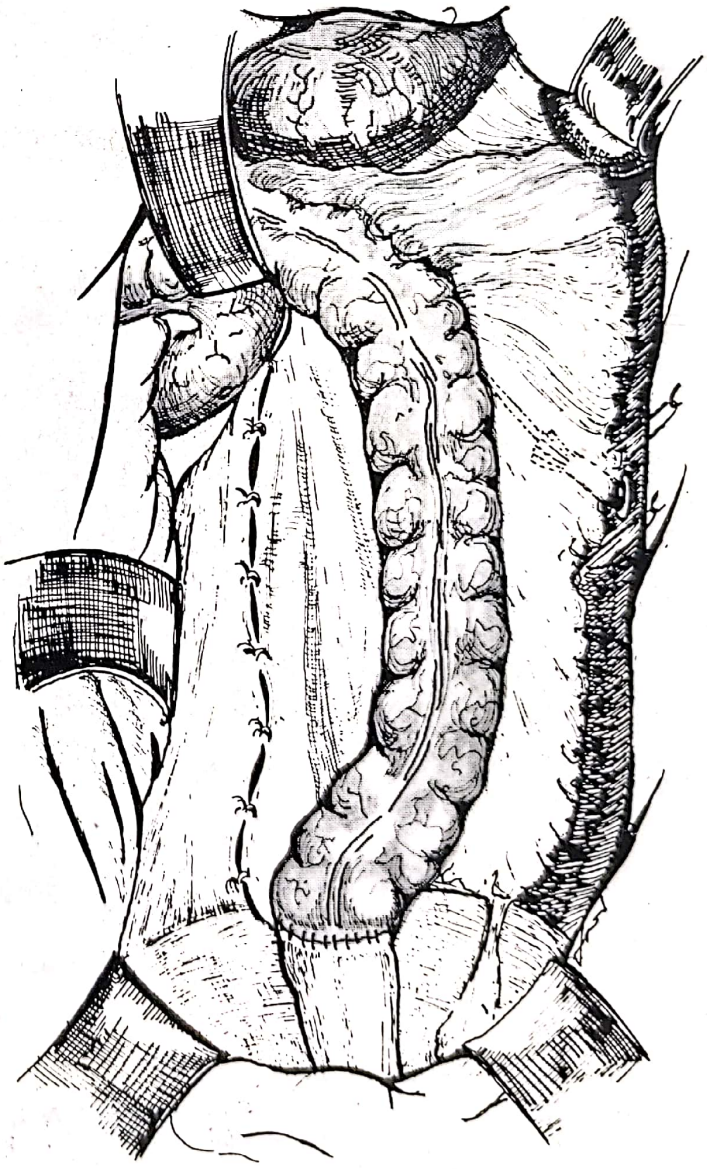

Fig. 6.41. Hemicolectomie stîngă; aspect după peritonizare.

Scanned with OKEN Scanner

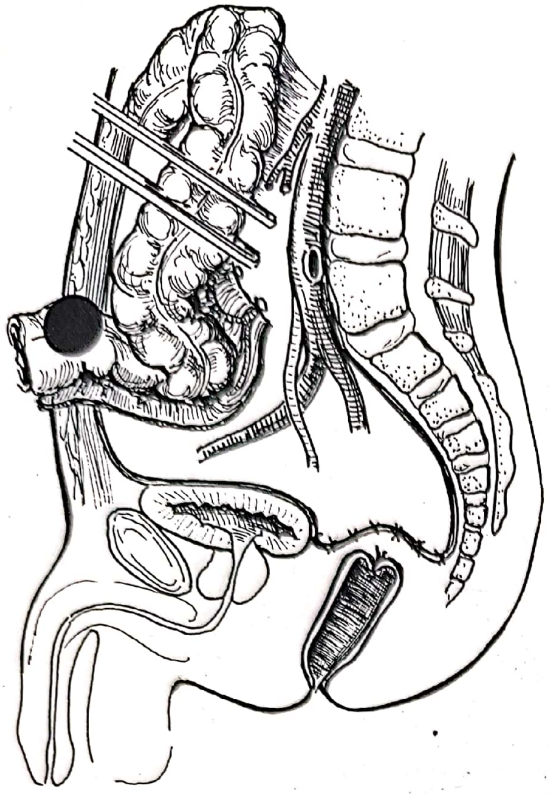

Fig. 6.42. Operația Hartmann; capătul colic proximal exteriorizat împreună cu leziunea; capătul distal înfundat, peritonizat.

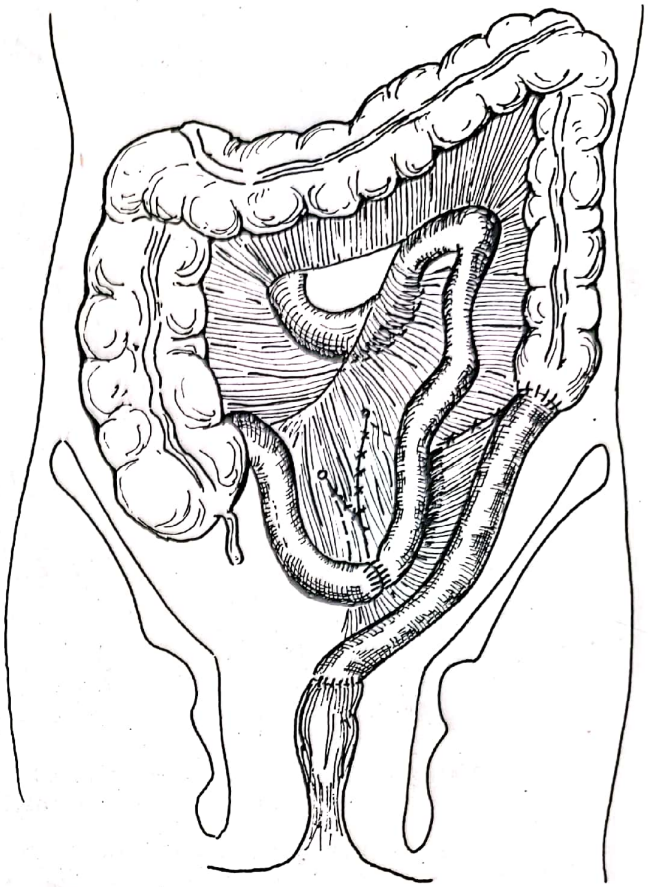

Fig. 6.43. Ileo-colo-rectoplastie.

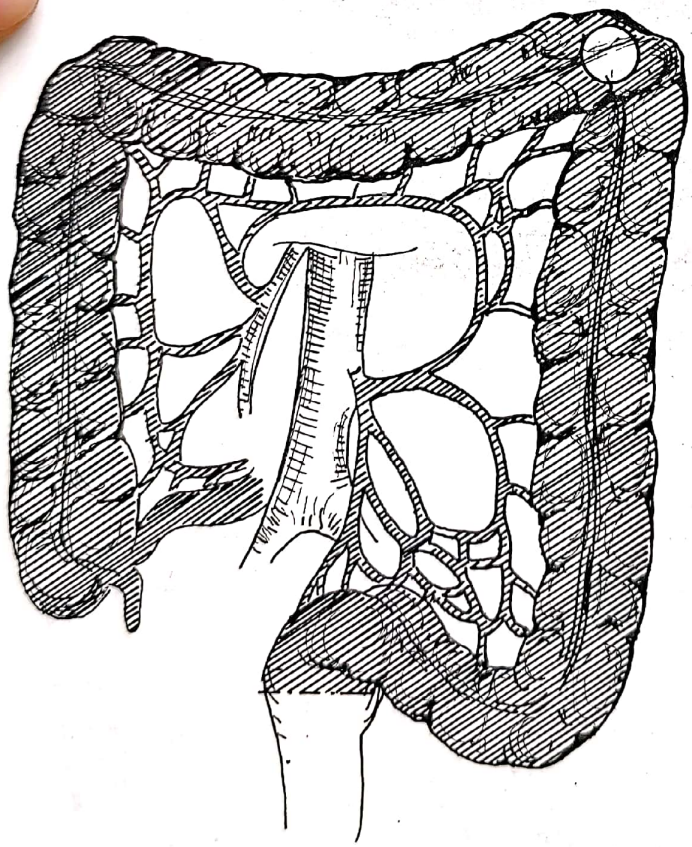

Fig. 6.44. Schema colectomiei totale.

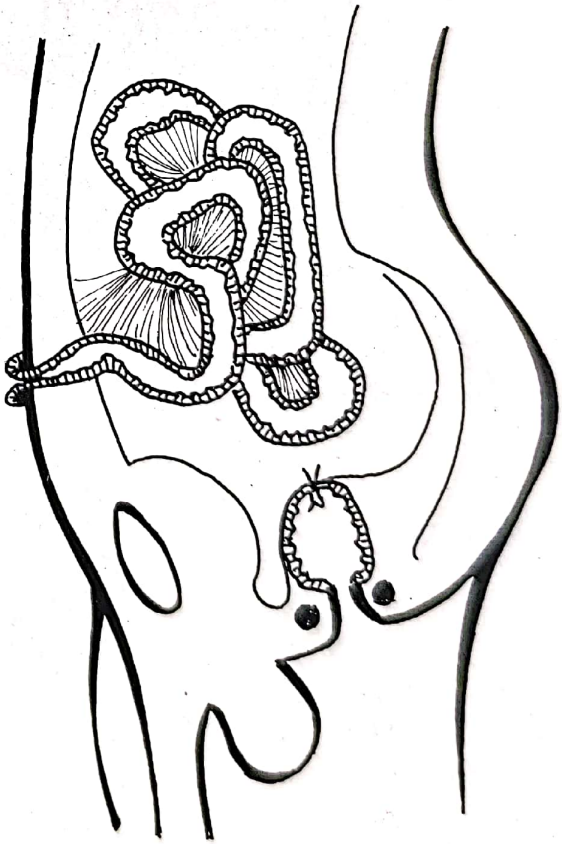

Fig. 6.45. Colectomie totală cu ileostomie definitivă.

Scanned with OKEN Scanner

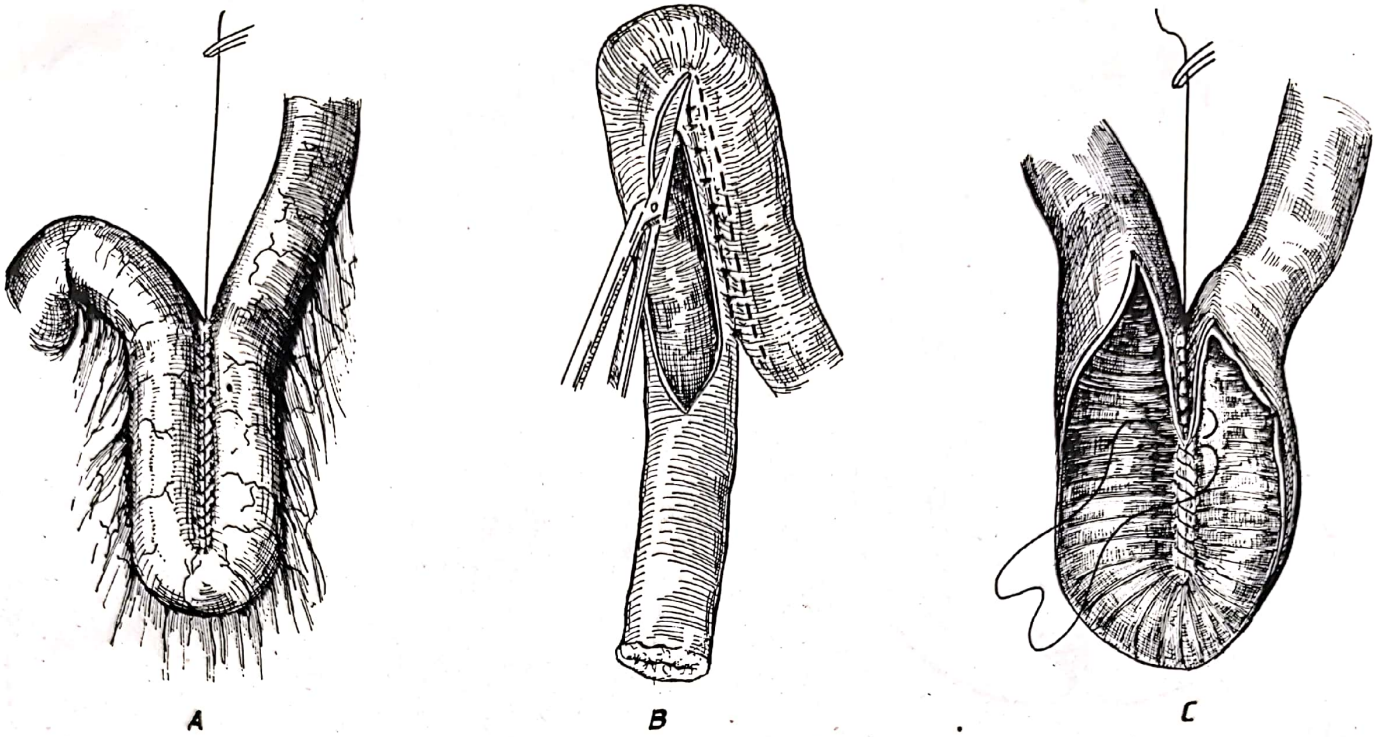

Fig. 6.46. Rezervor ileal prin entero-enteroanastomoză latero-laterală ; *A* = sutura sero-seroasă posterioară ; *B* = deschiderea ansei ; *C* = stratul total posterior.

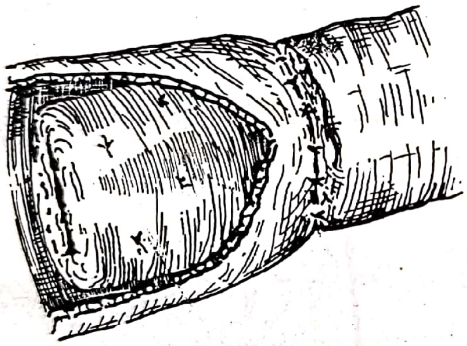

Fig. 6.47. Rezervor ileal prin invaginare entero-enterală (antireflux).

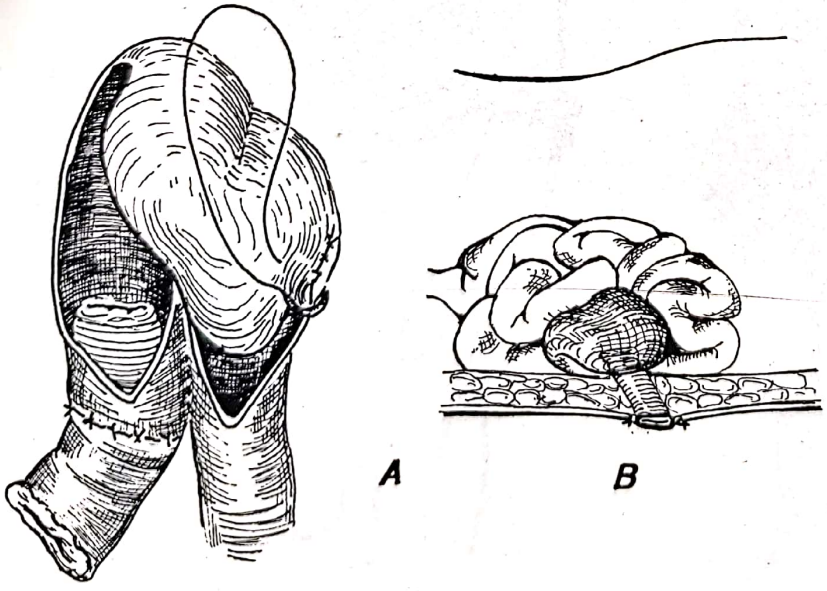

Fig. 6.48. Rezervor ileal antireflux ; *A* = confecționarea rezervorului ; *B* = aspect schematic.

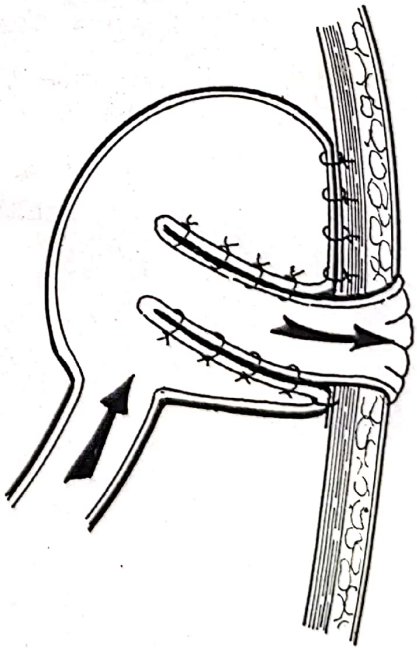

Fig. 6.49. Rezervor ileal antireflux simplu (secțiune)

Scanned with OKEN Scanner

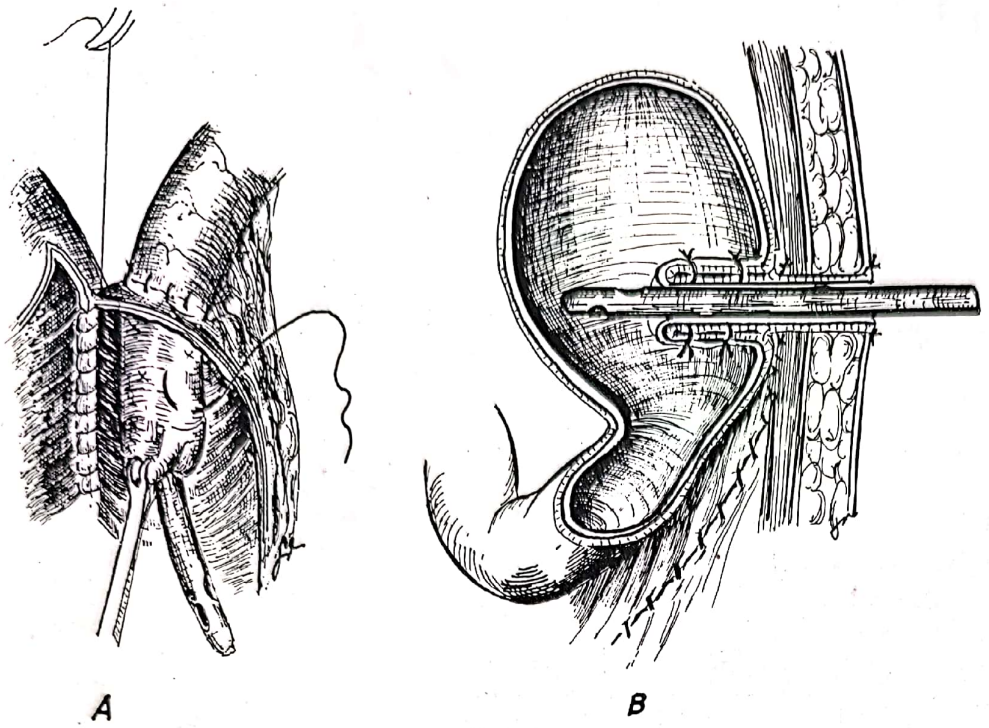

Fig. 6.50. Rezervor ileal antireflux intubat; *A* = aspect în interiorul ansei; *B* = aspect pe secțiune.

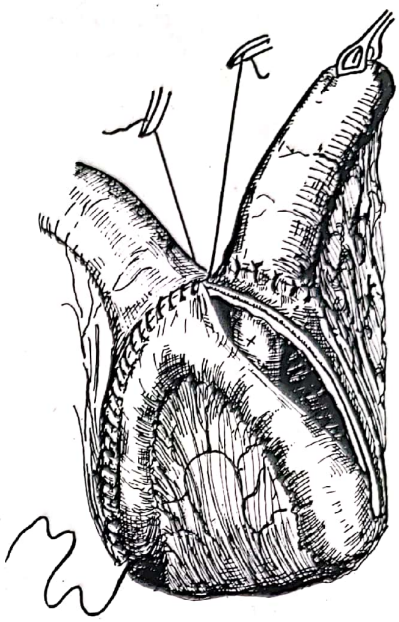

Fig. 6.51. Rezervor ileal.(Ileostomie continentă)

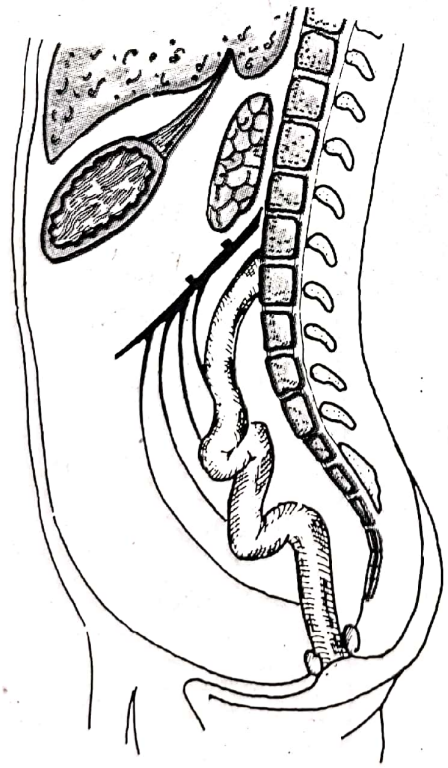

Fig. 6.52. Recto-colectomie totală cu coborîrea transanală a ileonului.

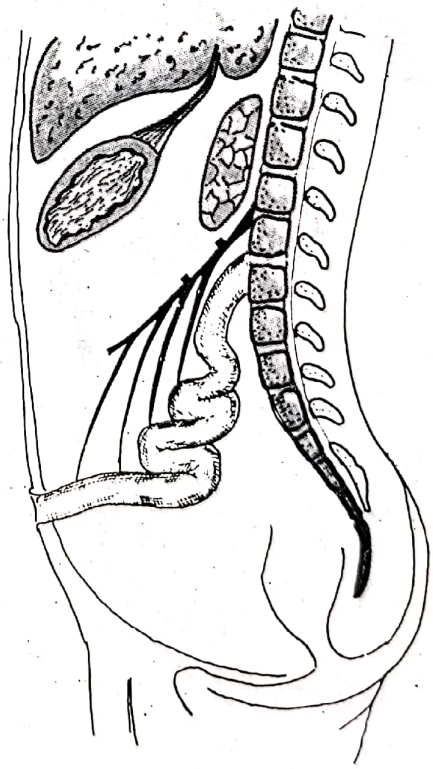

Fig. 6.53. Proctocolectomie cu ileostomie definitivă

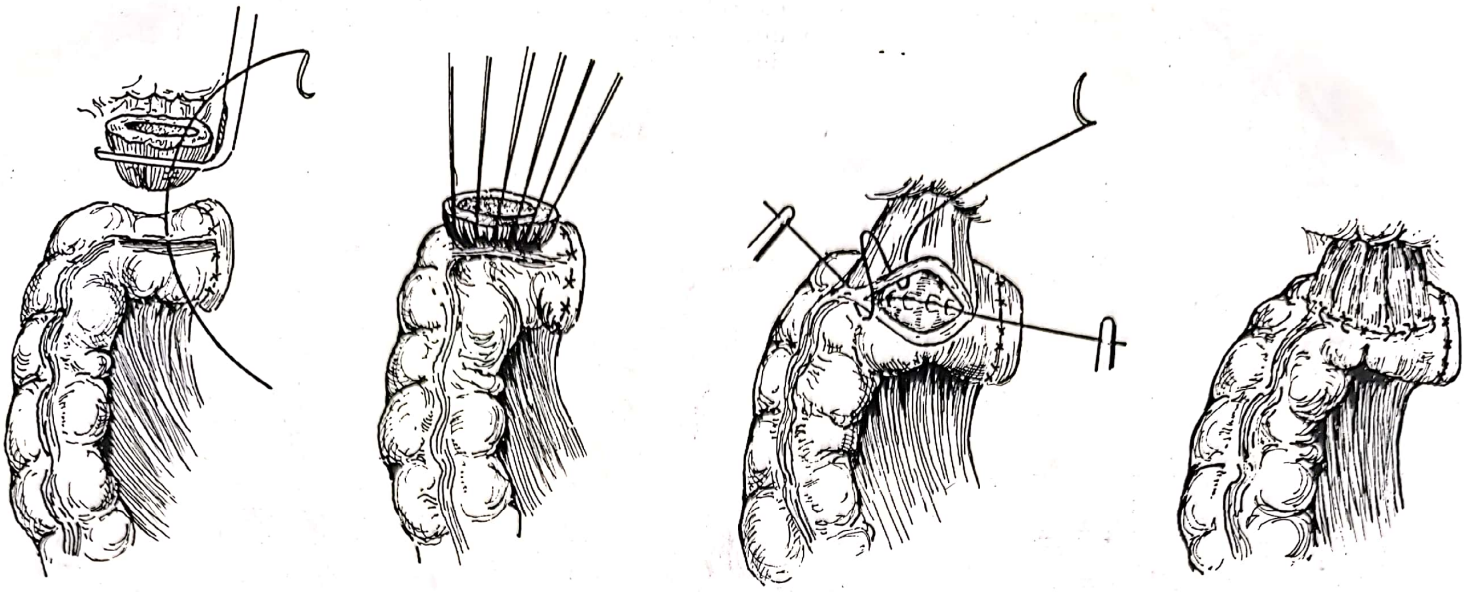

Fig. 6.54. Esofagoplastie cu colon; anăstomoză eso-colică termino-laterală.

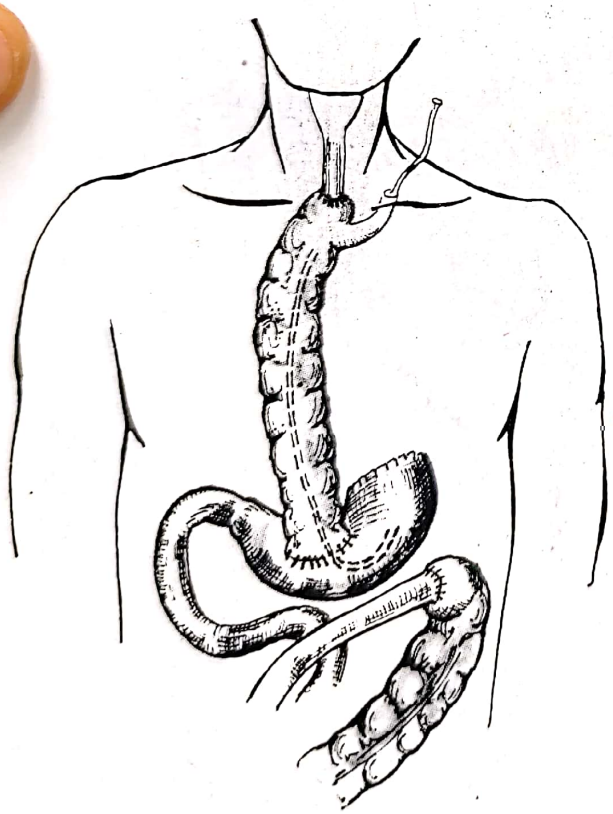

Fig. 6.55. Esofagoplastie cu colon drept; bontul colic implantat termino-lateral în antrul gastric; anastomoză eso-colică termino-laterală; protecția suturii prin drenaj transapendicular.

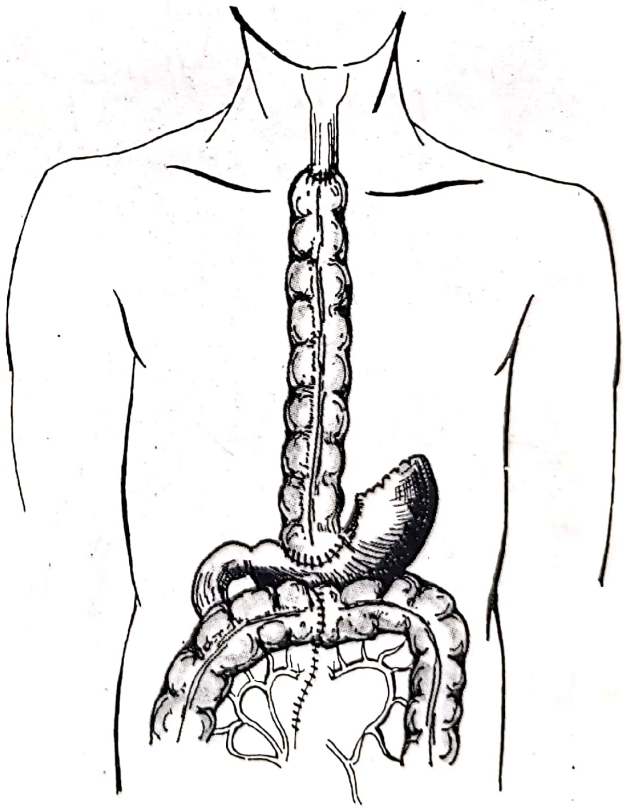

Fig. 6.56. Esofagoplastie cu colon transvers; restabilirea continuității digestive prin anastomoză colo-colică termino-terminală.

Scanned with OKEN Scanner

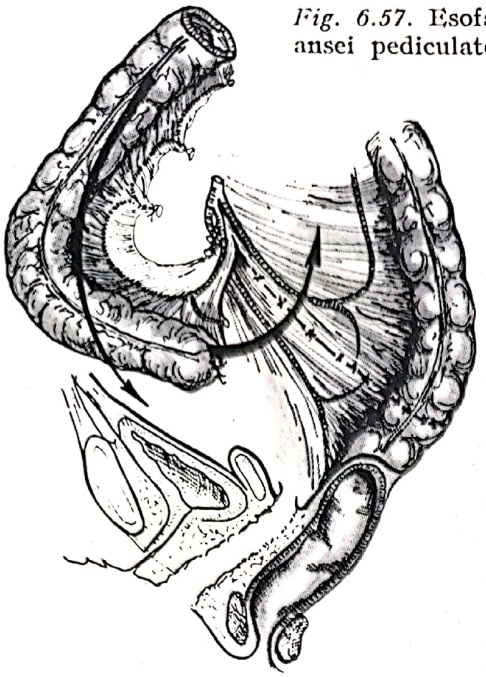

Fig. 6.57. Esofagoplastie cu colon stîng; ascensionarea ansei pediculate; anastomoză colo-colică termino-terminală.

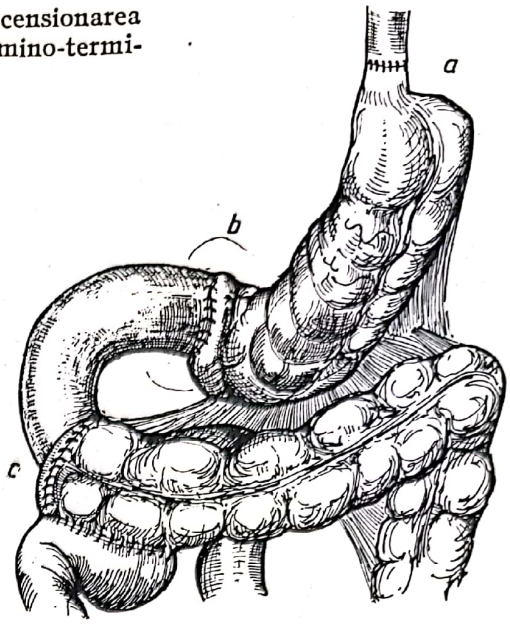

Fig. 6.58. Coloplastie după gastrectomie totală; *a* = anastomoză eso-colică; *b* = anastomoză colo-duodenală; *c* = anastomoză ileo-colică.

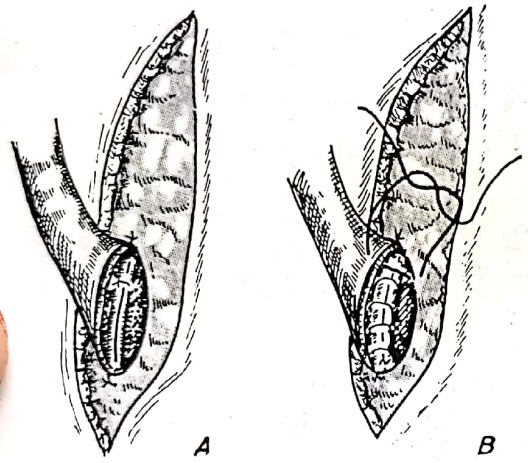

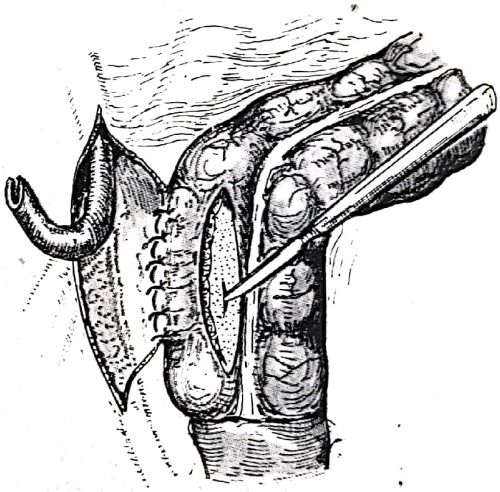

Fig. 6.59. Uretero-colostomie cu păstrarea continuității colice; miotomie extramucoasă longitudinală la nivelul ansei colice; incizia mucoasei.

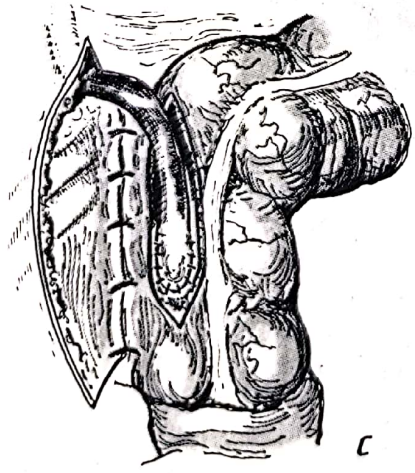

Fig. 6.60. Uretero-colostomie cu păstrarea continuității colice; *A* = excizia unei rondele din mucoasa colonului; *B* = anastomoză uretero-colică; *C* = ureterul terminal plasat în spațiul intermusculo-mucos.

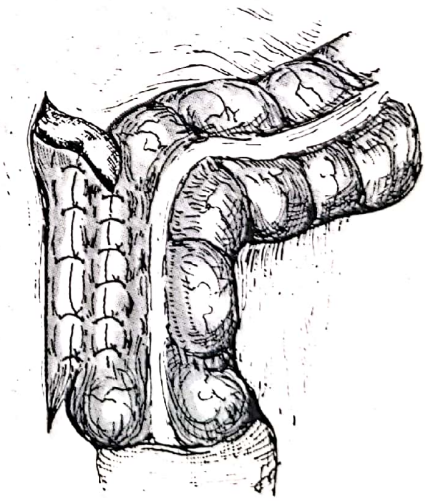

Fig. 6.61. Uretero-colostomie cu păstrarea continuității colice; extraperitonializarea anastomozei uretero-colice.

Scanned with OKEN Scanner

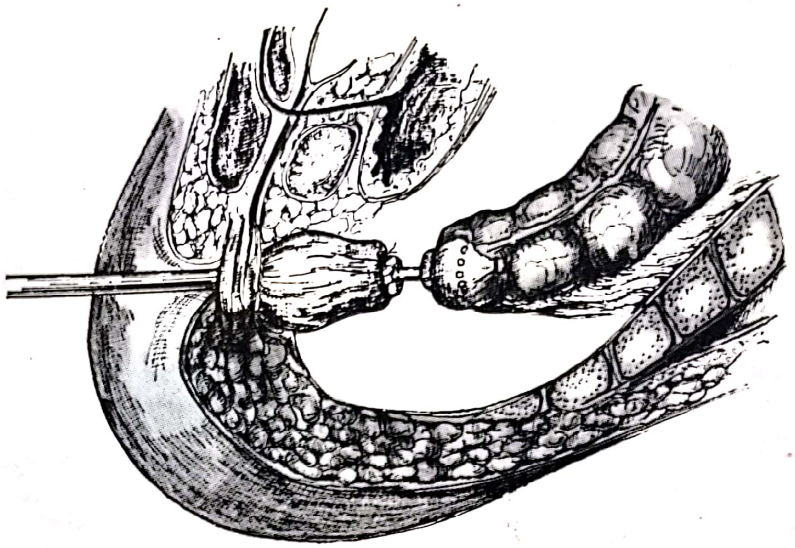

Fig. 6.62. Anastomoză colo-rectală prin sutură mecanică; apropierea extremităţilor intestinale.

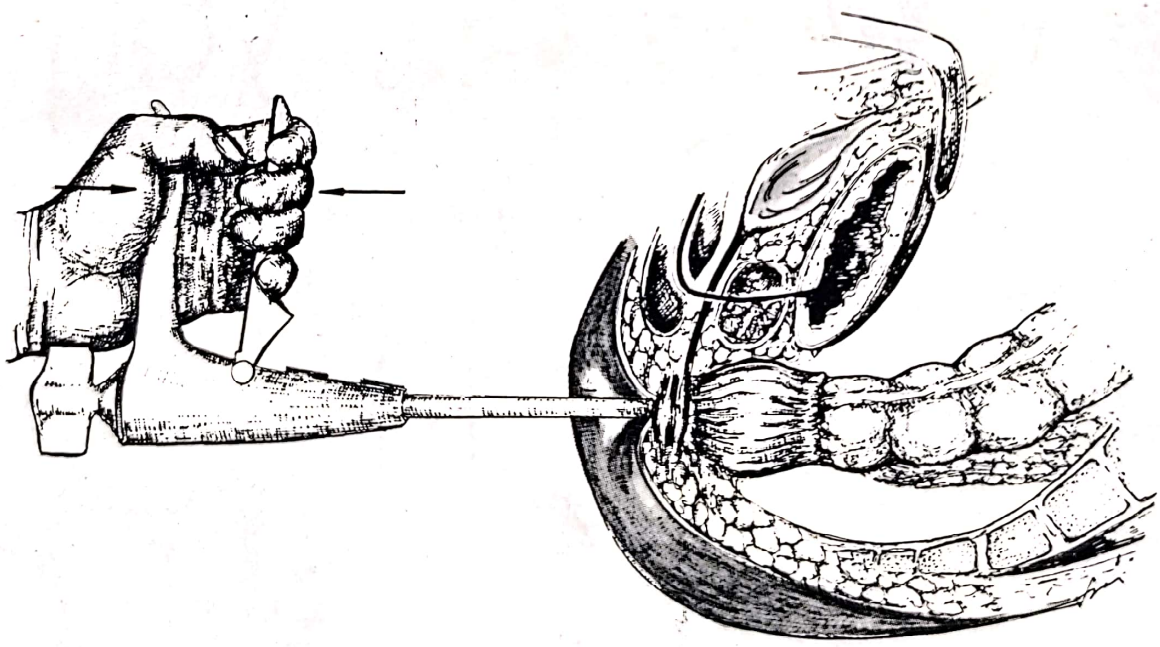

Fig. 6.63. Anastomoză colo-rectală prin sutură mecanică; plasarea agrafelor şi secţionarea ţesutului situat în exces din lumenul intestinal.

Scanned with OKEN Scanner

gatura vaselor din mezou și a celor din tranșa de secțiune. Unii termină intervenția, prin sutura mucoasei colonului la tegumentul din vecinătate.

6.2.1.7. **Colostomia terminală uniorificială.** Această colostomie se indică după rezecții colice la care nu se poate restabili continuitatea colică temporar sau definitiv. În majoritatea cazurilor, ea se confecționează în cadrul unei intervenții ce s-a efectuat printr-o laparotomie largă. Locul de elecție se poate stabili cu ușurință prin control manual pe fața internă a peretelui abdominal. Contraincizia va fi plasată în fosa iliacă stîngă. Musculatura se va disocia cu blîndețe. Bontul intestinal se va acoperi și ligatura după care va fi scos extraabdominal traversînd tunelul musculo-aponevrotic, care nu trebuie să fie prea strîns pentru a nu strangula ansa colică (fig. 6.8.). De asemenea, se va evita torsionarea prea puternică a ansei, deoarece aceasta ar putea duce la comprimarea pediculului vascular cu toate consecințele ce decurg dintr-o asemenea ischemie. Operatorul trebuie totuși să realizeze o ușoară cudare a ansei colice, pentru a putea obține o oarecare continență a anusului. În ceea ce privește lungimea capătului exteriorizat trebuie să se țină seama de tendința sa de retracție spre abdomen. Pentru a putea preveni o retracție prea mare se va evita tensiunea ansei prin decolări parieto-colice sau secționarea bridelor create în mezou. Se recomandă, ca ansa colică și mezoul său să se fixeze la peretele abdominal, suprimînd astfel orificiile în care se pot angaja și volvula anse de intestin subțire.

Ansa exteriorizată se va fixa circular la peritoneul parietal (fig. 6.9.) după care se închide peretele; după situație, anusul se va deschide la sfîrșitul operației sau mai tîrziu, după 48 ore. Cînd este necesară deschiderea imediată, se vor lua măsuri de prevenire a scurgerii conținutului la nivelul plăgii, fapt care ar putea duce la complicații infecțioase.

6.2.1.8. **Colostomia cu punte tegumentară.** Nu totdeauna anusul cu pintene poate asigura evacuarea perfectă a materiilor fecale chiar și atunci cînd se face secțiunea completă a colonului. După un timp oarecare datorită retracției cicatriceale a tegumentelor și tracțiunii mezenterice, cele două capete colice tind să se apropie unul de celălalt ca într-o vindecare spontană cu dispariția pintenului. Ca urmare a acestor modificări ale anusului cu pintene, materiile fecale trec din capătul colic proximal în cel distal. Anusul cu punte scutește bolnavul de asemenea neplăceri.

Primele încercări pentru realizarea unui asemenea anus s-au făcut prin crearea unei breșe în mezocolon prin care se suturează straturile peretelui abdominal, inclusiv tegumentul. După cîteva zile, se rezecă colonul exteriorizat, iar extremitățile colice rămîn distanțate între ele de puntea tegumentară. Mai tîrziu s-au adus ameliorări acestui procedeu, în sensul că incizia liniară a fost înlocuită cu o incizie în omega; se creează un lambou cutanat pătrat, fiecare braț avînd lungimea de 2—3 cm (fig. 6.10.). Planurile subiacente se secționează longitudinal. După reperarea colonului și etalarea sa în cîmpul operator se execută o deschidere largă a mezocolonului, uneori cu sacrificarea unor mici ramuri vasculare. Prin breșa mezoului se suturează peritoneul, mușchii și aponevroza, după care se trece lamboul tegumentar prin același traiect, suturîndu-se

la lamboul de partea cealaltă a mezoului (fig. 6.11.). După 2—3 zile, colonul se secționează, iar cele două capete se avivează la piele. În acest fel, extremitățile colice sînt depărtate, iar derivația materiilor fecale este totală (fig. 6.12.).

Procedee pentru asigurarea continenței colostomiei. O colostomie cu pintene sau cu punte asigură o oarecare continență la care contribuie în principal regimul alimentar și educația intestinală.

În dorința îmbunătățirii acestei continențe s-au imaginat și alte procedee care se bazează în general pe încetinirea tranzitului intestinal. S-au creat astfel traiecte subcutanate sau intramusculare, colonul traversînd dreptul abdominal sau musculatura lată a abdomenului sau chiar mușchii fesieri. Alteori, în același scop, se execută o ușoară volvulare a ansei colice adusă la perete.

6.2.1.9. **Colostomia magnetică.** Continența colostomiei se poate asigura cu ajutorul unui material magnetic (fig. 6.13. și fig. 6.14.). Aparatul imaginat în 1975 de către Feuster și Hennig reprezintă o proteză magnetică compusă din 2 piese: „femela" alcătuită dintr-un inel magnetic în compoziția căruia este un aliaj de samariu, cobalt și titan, în greutate totală de 65 g și avînd un diametru extern de 48 mm, respectiv unul intern de 34,5 mm; — „masculul" format dintr-un capac prevăzut cu un bușon lung de 30 mm și cu diametrul de 10 mm care, prin calibrul său, obturează lumenul inelului, atras fiind de magnetismul acestuia din urmă. Inelul magnetic este montat într-o lojă creată pe fața anterioară a aponevrozei de care urmează a fi fixat. Colonul este trecut (în modul cel mai aseptic cu putință) perpendicular prin inel și fixat la piele printr-o sutură mucocutanată. Capacul se atașează abia după 15 zile, la început intermitent mărindu-se progresiv durata aplicării. Este recomandabilă folosirea doar în timpul zilei (8 pînă la 18 ore). De altfel majoritatea bolnavilor recurg pentru noapte la clasicele pungi colectoare.

Complicația cea mai redutabilă rămîne infecția, consecutivă trecerii septice a colonului prin inel, infecție care, odată instalată, impune îndepărtarea dispozitivului. Același risc de infecție grevează și tentativele de implantare secundară a inelului magnetic, această implantare fiind în fond mai rațională, întrucît s-ar efectua la bolnavii care o solicită (cunoscîndu-i mecanismul) și care se pot adapta la colostomia obișnuită.

Acest sistem are și unele contraindicații:

a. Bolnavii vîrstnici sau diabetici;

b. Bolnavii obezi ce prezintă o grosime mai mare de 3,5 cm a țesutului subcutanat. La acești bolnavi, sistemul de închidere magnetică nu este indicat, deoarece distanța dintre inel și capac este prea mare și diminuă puterea magnetică;

c. Stările cașectice. O grosime a țesutului adipos sub 1 cm mărește puterea magnetică a celor 2 elemente și bolnavul acuză dureri cînd capacul este *in situ*. Deducem, că grosimea ideală a peretelui abdominal pentru colostomie magnetică este între 1 și 3,5 cm;

d. Cazuri depășite. Dacă se apreciază că supraviețuirea postoperatorie va fi de scurtă durată, nu este justificată implantarea sistemului magnetic;

e. Tulburări de cunoștință. Colostomia magnetică presupune colabo-

Scanned with OKEN Scanner

rarea bolnavului care trebuie să știe cum să-și îngrijească și să-și manevreze aparatul. În caz de tulburări de cunoștință se va practica o altă formă de colostomie;

f. Cicatrici abdominale. Zona de colostomie și de implantare a inelului magnetic trebuie să evite cicatricile abdominale care ar putea împiedica protezarea celor 2 piese magnetice.

De asemenea, dacă în timpul operației s-au produs dilacerări ale colonului cu scurgerea de fecale în peretele abdominal sau cavitatea peritoneală, este indicat să se renunțe la aplicarea aparatului, aceasta urmînd să se facă într-un alt act operator.

Pregătirea în vederea colostomiei magnetice

• Informarea bolnavului. Înainte de intervenție se va face un scurt instructaj al bolnavului, căruia i se va arăta aparatul explicîndu-i-se modul de funcționare.

• Prepararea intestinului se va face în mod obișnuit.

• Locul de amplasare al aparatului. Trebuie să se țină seama de o serie de condiții ce trebuie riguros respectate. Suprafața tegumentului va fi plată, netedă, lipsită de falduri, la oarecare distanță de proeminențele osoase. Incizia pentru colostomie trebuie să fie distanțată de incizia de laparotomie. În mod obișnuit, stoma se plasează lateral de dreptul abdominal, nu prea aproape de rebordul costal și nu prea lateral. O altă măsură de securitate în alegerea locului de colostomie este inspecția zonei respective în diferite poziții ale bolnavului (ortostatism, șezînd, aplecat).

Prepararea inelului magnetic. Inelul se sterilizează prin gaz cu ajutorul etilenei. Nu se va face imprudența să se autoclaveze, întrucît la o temperatură de peste 90°C garnitura de plastic a inelului își pierde proprietățile devenind poroasă. Înainte de implantare, inelul va fi scăldat într-o soluție de kanamicină.

• Antibioterapia. Antibioticele vor fi administrate preoperator și cîteva zile postoperator.

Principii de tehnică. La locul destinat colostomiei se va exciza un lambou tegumentar cu un diametru de 2,5 cm, împreună cu țesutul grăsos subcutanat. Prin disecție digitală se va pregăti locul unde va fi poziționat inelul magnetic între țesutul subcutanat și fascia musculară. Se va executa o incizie în cruce a aponevrozei musculare, lungă de 2,5 cm, iar mușchii vor fi secționați cu electrocauterul. Se așază în poziție corectă strict paralel cu tegumentul supraiacent. Inelul este fixat prin sutura țesuturilor învecinate care îl vor acoperi complet. Acest timp operator creează oarecare dificultăți datorită atracției magnetice a portacului și a acului de sutură de către inel.

După ce inelul a fost amplasat și fixat, capătul colic (acoperit și ligaturat) va fi atras prin tunelul din peretele abdominal și exteriorizat prin orificiul extern cutanat. Se suturează peritoneul și incizia de laparotomie, ocolind colonul, la piele, cu cîteva fire neresorbabile.

Dacă bolnavul este purtătorul unei colostomii la care se dorește atașarea garniturii magnetice, se va practica o incizie circulară în jurul stomei pînă la nivelul fasciei. Inelul magnetic este fixat deasupra aponevrozei musculare cu ajutorul țesuturilor dense subcutanate. Plaga operatorie trebuie atent supravegheată timp de 10 zile. Dacă se observă sem-

Scanned with OKEN Scanner

ne de infecție nu se va întîrzia cu scoaterea inelului care, dacă supurația nu poate fi jugulată, va fi oricum rejetat spontan.

Purtătorul unei colostomii magnetice trebuie să fie supus unui instructaj privind modul de îngrijire a acestei colostomii. Regimul dietetic nu comportă nimic deosebit. Pentru evacuarea conținutului se va detașa capacul aparatului, după care se vor îndepărta materiile fecale. Această manoperă se va repeta seara și dimineața sau ori de cîte ori este nevoie.

Pe baza experienței acumulate se poate afirma că rezultatele sînt în general bune. În absența infecției, rareori este nevoie să se îndepărteze aceste inele magnetice. Un dezavantaj îl reprezintă costul ridicat al aparaturii.

6.2.1.10. Îngrijiri și complicații după colostomie.

Îngrijiri. *Pansamentul.* După intervenție și în intervalul pînă cînd anusul începe să funcționeze, se vor face pansamente de preferință cu comprese vaselinate sau impregnate cu diferite pomezi ce conțin antibiotice. Aceste pansamente au însușirea de a nu adera la ansa intestinală exteriorizată. Anusul va fi pansat separat față de plaga operatorie de laparotomie. În timpul pansamentului, se va face și un control al anusului, care uneori are tendința de retractare către abdomen, îndeosebi atunci cînd nu a fost fixat corect la peretele abdominal.

Anusul se deschide după 2 zile de la operație, cu ajutorul electrocauterului. Dacă se consideră că este necesar, buzele colonului secționat se vor sutura la tegument. Tranzitul intestinal se reia în mod obișnuit în a 4-a zi postoperator. În caz de întîrziere se administrează laxative sau se vor face spălături, cu diferite soluții și oleuri, ale bontului proximal colic. Un control digital al anusului poate oferi date asupra calibrului și traiectului. Dacă anusul a fost de tip „pe baghetă", bagheta poate fi suprimată după 10—15 zile. După consolidarea situației, anusul cu pintene trebuie să aibă forma unei fosete eliptice tapetată de mucoasă, iar degetul să se poată angaja fără dificultate în capătul proximal. La scoaterea degetului se simte proeminența pintenului. În jos, se află orificiul de intrare în segmentul distal nefuncțional colic, care are tendință de retractare. În caz de retenție a secrețiilor patologice în capătul distal se pot face spălături.

Regimul alimentar. Întrucît o parte din colon este scos din circuitul digestiv, reabsorbția apei se face deficitar ceea ce are drept consecință eliminarea materiilor fecale sub o formă moale. De asemenea, celuloza nu poate fi supusă în întregime acțiunii florei colice.

Bolnavul trebuie să fie instruit asupra modului în care să-și dirijeze alimentația pentru a avea un scaun consistent, puțin mirositor, la ore regulate, în general două pe zi. Realimentarea bolnavului trebuie să se facă progresiv sub controlul unui cadru specializat în dietetică. Gama regimului trebuie să fie cît mai variată, cu aportul tuturor principiilor alimentari. La început, regimul va fi fără reziduu, iar apoi cu un reziduu redus. Se vor evita legumele verzi, salatele, fructele crude, alimentele bogate în celuloză, sosurile groase, cărnurile bogate în colagen și laptele, care favorizează dezvoltarea florei intestinale și accelerarea tranzitului.

Scanned with OKEN Scanner

Dacă execuția anusului a fost corectă, el fiind bine plasat, trecut printr-un tunel muscular nu prea larg, incontinența va fi minimă și infirmitatea acceptabilă. Unii bolnavi ajung chiar la perceperea senzației de necesitate și prin contractura musculaturii abdominale pot reține într-o oarecare măsură eliminarea scaunului.

În concluzie, putem afirma că cei trei factori care concură la buna funcționalitate a unui anus sînt tehnica operatorie, educația bolnavului și regimul alimentar.

Aparatura. In afara aparatelor de colostomie magnetică, în comerț există o multitudine de alte tipuri de aparate care caută să înlăture inconvenientele anusului artificial.

În esență, ele se compun dintr-o pungă de cauciuc, care are funcția de rezervor și o centură care fixează această pungă la nivelul taliei. Acest tip de aparat are avantajul că nu traumatizează pielea și nici intestinul. Aspirația pe care o exercită asupra ansei colice este extrem de blîndă, ceea ce face ca prolapsul anal să fie foarte rar înregistrat. Iritații ale mucoasei cu mici sîngerări se înregistrează de asemenea rar. Ceea ce se poate imputa acestor aparate este etanșeitatea incompletă, dezinfecția și întreținerea dificilă. Ca urmare, li se aduc permanent îmbunătățiri tehnice. Pentru ameliorarea etanșeității, care reprezintă una din cerințele fundamentale ale acestei aparaturi, s-au conceput aparate aderente la tegument pe care bolnavul le poate îndepărta și înlocui cu altele. Fiind etanșe, ele nu lasă să se degaje miros dezgustător și nici să se scurgă secreții. Toleranța tegumentară este diferită. Mai nou, se caută să se îmbine avantajele celor 2 tipuri de aparate prin folosirea unor dispozitive alcătuite dintr-un inel de cauciuc ce se atașază la tegument în jurul anusului și un rezervor dintr-un material plastic care, la partea inferioară, dispune de un sistem ce permite evacuarea conținutului. Inelul se schimbă la cca 8 zile, ceea ce evită iritarea tegumentelor, iritare ce survine mai frecvent cînd aparatul este schimbat zilnic. Pielea din jurul anusului se spală cu apă și săpun. Cu toate preocupările privind perfecționarea aparaturii trebuie să menționăm că nu sîntem în posesia unui aparat ideal. Unii recomandă chiar ca acest aparat să nu fie folosit în mod permanent, ci numai ocazional, atunci cînd anumite situații mai mult de ordin social îi recomandă utilizarea (voiaj, ceremonii, vizite etc.). Igiena riguroasă locală, acoperirea cu bandaje sau hîrtie impregnată în oleu, fixate cu o centură din material lavabil sînt suficiente pentru întreținerea în condiții acceptabile ale unui anus artificial.

Complicațiile sînt mecanice, hemoragice și infecțioase.

Complicații mecanice.

Retracția bontului inferior la un anus cu pintene este relativ frecventă, rezultînd din lipsa sa de funcționalitate. Acesta constituie un inconvenient cînd executăm cura operatorie a anusului pentru reintegrarea colonului în circuitul normal digestiv. Capătul superior, care este calibrat zilnic, prin trecerea materiilor fecale nu ar trebui să sufere acest proces de retracție.

Retracția poate fi timpurie sau tardivă. Cînd se produce imediat, în majoritatea cazurilor este vorba de o eroare tehnică: o eliberare incom-

Scanned with OKEN Scanner

pletă cu o fixare sub tracțiune a intestinului. Retragerea intraabdominală a colonului, poate fi urmată de complicații infecțioase peritoneale redutabile. Obezitatea poate fi un factor favorizant al acestei complicații. Retracția se poate face însă și progresiv, anusul fiind îngropat în peretele abdominal. Această retracție se acompaniază de o jenă în tranzitul digestiv, de staza și dilatația ansei proximale, ce poate merge pînă la o obstrucție intestinală. Complicația impune reintervenția chirurgicală. Dilatațiile și debridările orificiului cutanat pot rareori redresa situația. De regulă se intervine prin deschiderea largă a cavității peritoneale în zona sănătoasă după care se eliberează ansa colică fixată la perete. Avînd un cîmp operator larg se poate face un bilanț corect al situației, după care se va confecționa un nou anus în condiții confortabile.

Stenoza anusului se poate asocia retracției. Tulburările de evacuare intestinală obligă la corectarea ei. Inciziile radiare periorificiale pot în puține cazuri remedia situația. Atitudinea cea mai adecvată este rezecția inelară cutanată la cca 1,5 cm de orificiul retractat, urmată de eliberarea colonului pe o lungime de cca 5 cm deasupra planului tegumentar. Porțiunea distală a intestinului se va îndepărta împreună cu rondela din piele. Bontul colic se va fixa la aponevroză și la tegument.

Prolapsul. După elementele ce îl formează distingem: prolaps mucos și prolaps total.

Prolapsul mucos este fără gravitate și îl semnalăm adeseori la nivelul capătului distal colic. Excesul de mucoasă va fi rezecat urmat de sutura muco-cutanată circulară.

Prolapsul total este mult mai grav și pune probleme grele de rezolvare. Dacă apare după tiflostomie, el se prezintă ca o masă rotundă neregulată în care putem distinge 3 orificii: unul în sus, ce corespunde cavității colonului ascendent, altul în jos, ce duce spre fundul cecal, și al treilea înăuntru, orificiul ileal, la nivelul căruia se poate observa valvula lui Bauhin.

Cura acestor prolapsuri cecale este dificilă și de cele mai multe ori obligă la hemicolectomie dreaptă.

Dacă apare pe restul cadrului colic, el îmbracă diferite aspecte. Uneori este simplu, aparținînd capătului superior sau inferior colic, cînd va avea un aspect care permite comparația cu un caltaboș, acoperit în întregime de mucoasă și cu un orificiu la nivelul extremității sale libere. Dacă este dublu, el poate să se prezinte sub două forme: în cazul cînd această complicație survine la un anus cu pintene, se disting două segmente ce ies din abdomen și diverg unul față de celălalt; la un anus pe baghetă, la care deschiderea anusului s-a făcut printr-o incizie longitudinală, aspectul este al unei formațiuni dispuse paralel față de peretele abdominal cu un pedicul gros și foarte scurt. Toate aceste tipuri de anusuri pot deveni ireductibile, se pot strangula, ulcera, sfacela sau perfora. Alteori, o ansă de intestin subțire se poate invagina în sacul format de colonul eversat dînd naștere unui hedrocel cu toate complicațiile ce pot surveni în cadrul unei hernii interne. Prolapsul total nu apare decît pe porțiuni mobile ale colonului ce dispun de un mezou. Astfel, dacă avem un anus pe porțiunea superioară a sigmei, prolapsul nu va apare pe capătul superior ci pe capătul inferior al colonului sigmoidian, ce reprezintă segmentul care dispune de mezou.

Scanned with OKEN Scanner

Prolapsul anusului poate fi prevenit respectînd normele tehnice care privesc lărgimea breșei parietale, traversarea culoarului muscular, fixarea la perete etc. Nu trebuie uitat că un alt factor cauzator este aparatura etanșă, care se aplică anusului și care printr-o aspirație continuă favorizează prolabarea colonului.

Tratamentul prolapsului diferă de la caz la caz. În prolapsul mucos, rezecția cu bisturiul electric a excesului de mucoasă urmată de hemostază și de sutură circulară cu fire separate, cutaneo-mucoase duce la vindecarea bolnavului. Alteori, un cerclaj cu sîrmă după metoda Thiersch poate remedia situația prin micșorarea orificiului parietal care este beant. În prolapsurile mari, ireductibile, se impune rezecția anusului prolabat. Se începe cu dezinserția zonei prolabate din aderențele sale cu planurile peretelui abdominal. Se rezecă pînă în zona sănătoasă, după care se confecționează un nou anus terminînd cu sutura muco-cutanată. Plasarea sa se face în același loc sau printr-un nou tunel subperitoneal. Dacă prolabarea s-a produs la un anus lateral, rezecția nu este obligatorie, ansa eliberată putînd fi reintrodusă în abdomen, eventual transformîndu-l într-un anus cu pintene, după care buzele breșei colice se fixează la peretele abdominal.

Eventrația poate fi asociată prolapsului. În acest caz anusul va fi localizat în centrul eventrației. Existența și dimensiunile reale ale eventrației se pot evalua în poziție ortostatică, cînd se observă o tumefiere a peretelui abdominal, care crește în volum la efortul de tuse sau la contractarea musculaturii abdominale. Ansele intestinale și uneori chiar un segment colic sînt herniate prin breșa parietală în jurul anusului.

Intervenția chirurgicală, de altfel obligatorie, este foarte dificilă. După ce se eliberează anusul avînd grijă să nu se lezeze vasele din mezou, se va reconstitui un perete solid lăsînd un traiect adecvat pentru pasajul ansei colice. Lucrîndu-se într-un mediu septic, poate apare supurația locală ce compromite calitatea suturii.

Hemoragia. În timpul deschiderii anusului se poate produce o hemoragie destul de abundentă, consecință a secționării vaselor arteriale. Alteori, hemoragiile sînt datorate aparaturii care produce o aspirație și leziuni ale mucoasei colice, care va sîngera.

Hemostaza prin ligatură sau prin pansament compresiv rezolvă complicația.

Infecții cutanate. Aceste infecții pot apare la diferite perioade de timp, îmbrăcînd o multitudine de forme: flegmoane, abcese simple, abcese stercorale. Unele dintre ele se deschid spontan prin orificii mici sau pot fuza în profunzime de-a lungul bonturilor intestinale pînă la nivelul peritoneului. Punctele perforante de sutură a colonului la perete, precum și retracția anusului par să fie factorii favorizanți ai acestor infecții.

Rezolvarea lor impune incizii, contraincizii, drenaje, ce pot genera ulterior retracții și stenoze ale anusului sau prolaps care compromit buna funcționare.

6.2.1.11. **Închiderea colostomiei.** Anusul temporar se instituie de regulă în 4 circumstanțe: traumatisme grave recto-colice; sindroame ocluzive distale; procese inflamatorii, cînd scurtcircuitul digestiv are drept

scop punerea în repaus a segmentului colic inflamat; anus de protecție după ablații colice care nu sînt executate în condiții de perfectă securitate.

Momentul închiderii anusului este ales în funcție de afecțiunea de bază, care a impus efectuarea stomei, precum și de condițiile locale. În asemenea situații, graba indusă adeseori și de către bolnavi poate duce la rezultate nedorite. Se impune în majoritatea cazurilor o pauză de cîteva săptămîni pentru maturizarea anusului și a tegumentului din vecinătate, precum și pentru dispariția edemului și a iritației colice. De asemenea nu se va tenta închiderea în prezența unei infecții locale.

De regulă se recomandă o așteptare de 2 luni după prima operație, perioadă în care bolnavul va fi externat.

O altă cerință obligatorie este controlul radiologic al capătului distal colic, care trebuie să fie perfect indemn, precum și cel al zonei de sutură. În cazul unei fistule se impune amînarea operației.

Problemele tehnice sînt foarte variate, determinate de gama de situații de la cele foarte simple pînă la cele care obligă la rezecția totală a anusului urmată de o anastomoză colo-colică termino-terminală.

În consecință, în vederea închiderii colostomiei, colonul trebuie preparat după aceleași principii ca în orice exereză colică, deoarece pot apare elemente neprevăzute care să complice actul operator. Închiderea se poate face extra sau intraperitoneal.

Închiderea extraperitoneală. Se va executa o incizie a tegumentelor la o distanță de cca 1 cm de marginile stomei. Pe bontul colic se aplică pense cu ajutorul cărora se va tracționa de intestin facilitînd astfel eliberarea și extirparea sa. Se separă circular stratul musculo-aponevrotic ajungîndu-se pînă la nivelul peritoneului. Se îndepărtează toate țesuturile de la nivelul capătului distal colic pînă în zona sănătoasă, cu eliberarea delicată a mucoasei din zona de fibroză. Se practică apoi sutura breșei colice cu fire inversante.

Se reintroduce ansa colică în cavitatea peritoneală, după care se închide peretele abdominal, recomandîndu-se lăsarea unui tub de dren local pentru cîteva zile.

Închiderea intraperitoneală. Incizia cutanată este asemănătoare cu cea descrisă mai sus, după care este bine să se închidă orificiul de stomie cu cîteva fire de sutură, care vor servi și pentru tracțiune. Se face eliberarea din chinga musculo-aponevrotică cu grijă, și se penetrează în peritoneu, în zona cea mai accesibilă. Apoi se dezinseră colonul din aderențele peritoneo-seroase după care se exteriorizează cu ușurință anusul împreună cu colonul. Hemostaza trebuie să fie foarte îngrijită menajînd vasele din mezou. Se secționează coleretul cutaneo-mucos cu bisturiul electric pînă în zonă sănătoasă. Breșa largă ce rezultă din această extirpare se suturează transversal, cu fire separate neresorbabile. Se preferă sutura într-un singur plan, cu fire neperforante și cu înfundarea corectă a mucoasei (fig. 6.15; fig. 6.16.).

În practică se pot întîlni situații deosebit de grele, în care eliberarea se face cu lezări ale peretelui colic sau sutura colică poate fi stenozantă, fapt ce ne obligă la rezecția colonului pînă în zonă sănătoasă cu restabilirea tranzitului digestiv prin anastomoză colo-colică termino-

Scanned with OKEN Scanner

terminală. Sutura peretelui se face într-un singur plan, din cauza fibrozei ce a urmat primei operații.

În evoluția postoperatorie pot apare infecții ale plăgii sau chiar fistule care de regulă au un debit mic. Se vindecă spontan, rareori necesitînd o nouă intervenție. Bolnavului i se vor administra în mod sistematic antibiotice și se va completa medicația cu un tratament roborant atunci cînd condițiile biologice ale bolnavului sînt precare.

6.2.2. EXTERIORIZAREA

Deși exteriorizarea este o metodă veche, care la ora actuală are indicații foarte restrînse, ea rămîne totuși o resursă prețioasă în unele circumstanțe grave. Intervenția constă în scoaterea din abdomen a unui segment colic pentru un timp oarecare. Ansa colică scoasă din abdomen este izolată de restul cavității peritoneale prin diferite procedee. Nu este vorba numai de o exteriorizare, ci și de o extraperitonealizare, de o izolare etanșă a ansei colice de cavitatea abdominală. Scopul clinic al exteriorizării este în majoritatea cazurilor, acela de a opera pe colonul eviscerat fără riscul de a se prelinge conținut septic în peritoneu. Coalescența între colon și perete se realizează în cîteva zile de la operație după care etanșeitatea cavității peritoneale este completă excluzînd orice posibilitate de scurgere a secrețiilor în abdomen.

Indicațiile exteriorizării sînt rezervate cazurilor extrem de grave cu o alterare profundă a stării generale, în care nu se poate asuma riscul unei rezecții colice. Schematic aceste indicații sînt perforații diastatice, colon cu vitalitate dubioasă și unele forme de ocluzie colică.

În condițiile progreselor făcute de către anestezie și reanimare, exteriorizarea tinde să fie practicată într-un număr tot mai mic de cazuri, mai ales de urgență.

Exteriorizarea este o manoperă ușoară pe segmente mobile ale cadrului colic, dar mai dificilă atunci cînd sîntem nevoiți să facem decolări parieto-colice. Exteriorizarea ansei se poate face la nivelul laparotomiei sau printr-o contraincizie vis-à-vis de ansa care va fi scoasă din abdomen. După ce colonul este exteriorizat se va face fixarea circulară la peritoneul parietal. În condiții de urgență se poate renunța la fixarea cu fire separate introducîndu-se o baghetă prin mezoul ansei. Colonul exteriorizat va fi înconjurat de o coroană de meșe.

6.2.3. DERIVAȚII INTERNE

În acest capitol se includ intervențiile de scurtcircuitare a tractului intestinal prin anastomoza latero-laterală a două segmente colice fără întreruperea continuității intestinale. Prin această derivație internă se ocolesc segmente stenozate, leziuni inflamatorii, obstacole neoplazice, fistule colice etc.

Scanned with OKEN Scanner

Anastomozele, considerate ca operații simple și seducătoare nu întotdeauna își ating scopul terapeutic deoarece conținutul intestinal are tendința de a-și urma circuitul său normal fără a folosi în întregime noua cale creată. Deducem că anastomozele nu derivă total materiile fecale, iar în caz de stenoze se poate forma un fund de sac în care stagnează produse patologice.

În cadrul acestor intervenții se disting: anastomozele ileocolice, anastomozele ceco-colice și anastomozele colo-colice.

6.2.3.1. **Anastomozele ileo-colice** se realizează în funcție de sediul leziunii prin ileotransversostomie sau ileosigmoidostomie. Ileotransversostomia are indicația în tumori inoperabile cecale sau ale ascendentului, procese bacilare ileo-cecale, abcese sau fistule colice, la care hemicolectomia dreaptă nu se poate efectua fie din cauza condițiilor locale, fie datorită stării generale precare a bolnavului. Această derivație internă poate fi temporară sau definitivă. Calea de abord diferă după operator, practicîndu-se incizii para- sau transrectale, mediane sau oblice. După deschiderea cavității peritoneale se face o explorare minuțioasă a acesteia, fără a neglija ficatul (care în caz de leziune neoplazică poate avea metastaze) și se stabilește locul anastomozei (fig. 6.17). Dacă se prevede o hemicolectomie dreaptă ulterioară trebuie să se țină cont de lungimea față de leziune a segmentelor care vor trebui extirpate. Anastomoza trebuie plasată la nivelul bandeletei colice, largă de cca 6—8 cm. Orientarea anselor poate fi izo- sau anizoperistaltică. Deși teoretic s-ar presupune că anastomoza izoperistaltică este mai fiziologică, în practică s-a dovedit că faptul acesta nu contează prea mult, mai ales că în anastomoza izoperistaltică se creează o buclă ileală care ar putea genera unele neplăceri. Închiderea peretelui se realizează în mod obișnuit.

Ileosigmoidostomia reprezintă anastomoza latero-laterală a ultimei anse ileale cu colonul sigmoid (fig. 6.18). Trebuie multă circumspecție în alegerea unui asemenea tip de anastomoză, care scurtcircuitează tot cadrul colic. De altfel, ea se execută foarte rar în practica chirurgicală. Își rezumă indicațiile la bolnavi cu sindroame ocluzive ce survin în evoluția unei carcinomatoze peritoneale cu interesarea colonului, în fistule gastro-jejuno-colice, în unele ocluzii postapendiculare, în sindroame de hiperamoniemie la cirotici cu hemoragii digestive al căror sînge stagnează în intestin.

6.2.3.2. **Cecosigmoidostomia** (fig. 6.19) este considerată ca o intervenție utilă în staza cronică intestinală, deși unii chirurgi mai sceptici o socotesc ineficientă și în consecință nu o practică. Gura de anastomoză fiind plasată „în aval" de valvula lui Bauhin nu este expusă refluxului de conținut colic în ileon, așa cum se întîmplă în cazul anastomozei ileosigmoidiene.

Cecul se anastomozează cu sigmoidul la nivelul teniei sale anterioare. Zonele de anastomozat trebuiesc bine apropiate pentru ca sutura să nu fie sub tensiune.

6.2.3.3. **Anastomoza colo-colică**, operație avînd de asemenea o indicație rară, se practică în cancere inextirpabile ale colonului transvers

sau colonului stîng cînd se execută un scurt circuit prin anastomoza între porțiunile libere ale colonului; transversosigmoidostomia (fig. 6.20) sau colocolostomia între cele două extremități ale colonului transvers scutește bolnavul cu cancer avansat de disconfortul unui anus contra naturii.

6.2.4. EXCLUDERI

Excluderea reprezintă intervenția care are drept scop izolarea unui segment intestinal prin secțiunea sa uni- sau bilaterală. Progresele făcute în chirurgia colică au restrîns foarte mult indicațiile acestei operații. Intră în discuție în punerea în repaus a unui segment colic, ca prim timp a unei exereze ulterioare, excluderea putînd fi uni sau bilaterală.

6.2.4.1. **Excluderea unilaterală.** Se secționează ileonul în vecinătatea unghiului ileocecal (15 cm) după care capătul distal se închide, iar capătul proximal se implantează în colon la nivele diferite. Dacă se dorește excluderea colonului drept, ileonul se va anastomoza cu colonul transvers în porțiunea sa dreaptă, iar dacă se urmărește excluderea totală colică, aceasta se obține prin ileosigmoidoanastomoză (fig. 6.21). Din punct de vedere funcțional, prin această operație nu rezultă o excludere optimă. Observația clinică și studii radiologice au evidențiat refluxul în ansa exclusă prin niște contracții antiperistaltice ale colonului, reflux care poate duce la distensie și durere sau la inflamații. Înlăturarea unui asemenea inconvenient se poate obține, în unele cazuri, prin fixarea la piele a capătului distal ileal în fosa iliacă dreaptă — fistula Thiry —, prin care, datorită valvulei lui Bauhin, se evită orice reflux colic. De asemenea, se poate introduce o sondă de cauciuc în interiorul cecului sau colonului, prin care să se facă spălături, dacă ele au indicație. Există numeroase variante ale excluderii unilaterale în funcție de boala de fond, de condițiile locale sau de prezența unei fistule patologice. Așa bunăoară se poate face excluderea unilaterală a colonului stîng prin secțiunea transversului și implantarea în sigmoid.

6.2.4.2. **Excluderea bilaterală** realizează o izolare reală a segmentului colic respectiv pe care-l scoate din circuitul digestiv. Excluderea bilaterală are valoarea fiziologică a unei rezecții. Această operație comportă o dublă secțiune a colonului și o anastomoză pentru restabilirea tranzitului digestiv. Cele două capete ale colonului exclus sînt fixate la piele, fie la nivelul inciziei operatorii, fie prin contraincizie. Excluderea poate fi segmentară sau totală cu deschiderea la piele a bontului ileal și a celui sigmoidian.

Limitele de secțiune ale colonului vor fi decise în funcție de posibilitatea restabilirii continuității. Ca principiu general se va exclude din circuit un segment cît mai scurt posibil. Ansa exclusă poate fi punctul de plecare al unor complicații acute (perforații) sau cronice (peritonite

Scanned with OKEN Scanner

plastice generatoare de ocluzii). În majoritatea cazurilor, ansa exclusă este obiectivul unei rezecții ulterioare. Deși practic excluderea bilaterală este actualmente abandonată, ea trebuie să figureze în arsenalul chirurgului, care să apeleze la ea în situații în care aceasta ar reprezenta o soluție eficientă.

6.2.5. COLECTOMII

Prin colectomie se înțelege îndepărtarea segmentară, sectorială sau totală a colonului.

În majoritatea cazurilor, colectomiile se practică pentru cancer. Mai rar se execută pentru procese inflamatorii, rupturi traumatice, tumori benigne, polipoză colică, colită ulceroasă, volvulus etc. Natura și extinderea leziunii determină modalitățile tehnice ale operației.

Chirurgia cancerului colic pune unele probleme particulare:

• Măsuri pentru prevenirea diseminării celulelor canceroase în timpul colectomiei. Manipularea tumorii în timpul intervenției poate favoriza detașarea și mobilizarea celulelor tumorale care disemineză pe cale venoasă sau pot determina grefe secundare cu celule neoplazice la nivelul suturii, cavității peritoneale sau a plăgii operatorii. Față de aceste eventualități, trebuie luate unele măsuri de precauție. Pentru prevenirea diseminării venoase s-a preconizat ligatura preliminară a vaselor colice.

Prevenirea migrării celulelor canceroase în lumenul intestinal sau în cavitatea peritoneală prevede ligatura supra-și subiacentă a colonului tumoral la cîțiva centimetri de tumoare, precum și acoperirea cu comprese a zonei respective.

S-a constatat însă că pot exista celule canceroase în lumenul colic și dincolo de ligaturile aplicate. Aceste celule exfoliate sînt în număr mai mare în porțiunea distală a colonului și ele sînt prezente în aceste zone înainte de ligatura intestinului. Faptul a condus la ideea irigației chimice a bonturilor colice de anastomozat. Extremitățile colonului secționat se prind între două pense atraumatice, una la capăt pentru a închide bontul, iar cealaltă la 10—15 cm distanță. În acest segment colic izolat se introduc, prin puncție transparietală, cu un ac de seringă, soluții de diferite compoziții: hipoclorit de sodiu 0,5% și biclorură de mercur 2‰, plus citostatice. Unii fac irigații cu aceleași soluții sau cu apă distilată a bonturilor de anastomozat, făcînd evacuarea mecanică a lumenului colic, ceea ce include și îndepărtarea celulelor canceroase exfoliate.

• Recidivele locale în exerezele colice sînt apreciate în 15% din cazuri. Cauzele care se înscriu în etiologia acestor recidive pot fi înlăturate prin măsuri care se identifică cu obiectivele principale ale profilaxiei:

Exereza largă colică dincolo de limitele de securitate oncologică. Aceste colectomii largi nu numai că nu agravează cu nimic situația, ci din contră, conferă un plus de securitate. Rezecțiile așa-zis economice nu își au justificarea, cu atît mai mult cu cît ele obligă chirurgul la anas-

tomoze periculoase. Rezecțiile sectoriale și segmentare, care sînt bine codificate la ora actuală, permit ablația unui segment colic mare împreună cu stațiile ganglionare, a căror topografie trebuie bine cunoscută. Cura ganglionară este asigurată și de secționarea pediculilor vasculari principali.

Îndepărtarea zonelor colice care sînt invadate de polipi recunoscuți ca avînd mare potențial de malignizare. Dacă dotarea serviciului permite, se va face un examen endoscopic al bonturilor colice de anastomoză. Dacă localizarea la distanță nu permite îndepărtarea lor odată cu segmentul respectiv, ei vor fi abordați în aceeași ședință operatorie prin colotomie suplimentară.

• *Evitarea oricărei tensiuni la nivelul liniei de sutură* printr-o mobilizare colică atît proximal cît și distal de anastomoză.

• *Asigurarea unei circulații* satisfăcătoare a bonturilor de anastomoză pentru prevenirea necrozei și a dehiscenței de sutură. În acest sens, se vor controla cu atenție culoarea colonului, care trebuie să denote o perfectă viabilitate, sîngerarea pe linia de secțiune și pulsațiile arteriale. Mare grijă trebuie acordată orientării secțiunii colonului care trebuie să respecte circulația arterială. Pentru executarea anastomozei se preferă sutura cu fire întrerupte care are șanse mai mari de a evita înterceptarea vaselor.

• *Evitarea incongruenței capetelor de anastomozat.* Aceasta se ivește mai ales la anastomoze ileo-colice termino-terminale ce obligă la artificii tehnice pentru buna dimensionare a tranșelor de anastomoză. Acestea vor fi descrise la expunerea pe larg a anastomozelor.

• *Prevenirea fistulei colice postanastomotice* prin plastia cu epiploon a liniei de anastomoză este discutată în mod diferit, unii considerînd-o ca lipsită de valoare, în vreme ce alții îi acordă valoare incontestabilă. Epiploonul poate fi folosit pediculat sau sub formă de grefă liberă. El poate fi mobilizat în orice parte a abdomenului, chiar și la nivelul anastomozelor joase rectosigmoidiene. Eliberarea sa se face de la nivelul colonului transvers sau de la nivelul marii curburi gastrice, păstrîndu-i ca pedicul vascular artera gastroepiploică dreaptă.

• *Golirea colonului de materii fecale.* În colectomia la rece, chirurgul are la dispoziție timpul necesar pentru pregătirea colonului, care trebuie să fie golit și cît mai puțin septic. Acest deziderat se poate realiza de cele mai multe ori, mai puțin în cazurile de tumori stenozante. În intervențiile de urgență, aceste cerințe sînt greu de asigurat. Se va căuta să se mobilizeze intraoperator chiar și prin compresiune digitală cît mai mult din conținutul colic în zona în care va fi rezecată. S-au imaginat de asemenea, diferite aparate de irigații care, cu ajutorul unei canule de sticlă introdusă printr-o minimă colotomie, reușește să fluidifice și să evacueze o mare parte din materiile fecale.

Cînd nu este posibilă evacuarea colonului, intră în discuție o colostomie în amonte care va permite pregătirea acestuia, urmînd ca rezecția tumorii să fie întîrziată cu 2—3 săptămîni. O situație mai favorabilă rezultă în cazurile de tumori ale colonului drept, deoarece prin hemicolectomia dreaptă se îndepărtează colonul plin cu materii fecale, anastomoza făcîndu-se între ileon și colonul transvers în aval de obstacol, care este astfel golit de materii fecale.

Scanned with OKEN Scanner

6.2.5.1. **Hemicolectomia dreaptă** (fig. 6.22). Calea de abord obișnuită este incizia paramediană dreaptă care dă posibilitatea unui acces atît asupra pelvisului cît și asupra etajului abdominal superior. Incizia transversală supraombilicală oferă avantaje la bolnavii mici și grași, cu condiția să nu fi avut alte laparotomii în antecedente. După preferințe, abordul se mai poate face prin incizia mediană supra- și subombilicală care se poate prelungi, după necesități, cranial sau caudal, sau prin incizie mediană cu branșarea supraombilicală dreaptă. Se explorează situația, apreciind localizarea și extinderea tumorii, propagarea limfatică, starea ficatului și eventuala prezență a altor leziuni asociate. Datele obținute prin această explorare sînt în general suficiente pentru a putea stabili rezecabilitatea tumorii sau nu, precum și tipul de operație ce se pretează situației locale.

În caz de metastaze hepatice, se va aprecia posibilitatea de extirpare a acestora.

După eliberarea tumorii, care uneori este precedată de o decolare a colonului se vor plasa 2 ligaturi: una pe ileonul terminal iar cealaltă pe colon, distal de tumoare. Zona interesată a intestinului gros va fi izolată prin crearea unui manșon de protecție, cu ajutorul unei comprese.

Hemicolectomia va începe cu timpul vascular, pentru a preveni diseminarea celulelor neoplazice pe cale saguină. Se incizează peritoneul pe marginea dreaptă a vaselor mezenterice, după care se va ligatura artera colică dreaptă, razant la emergență (fig. 6.23). Se prelungește caudal incizia peritoneului, după care se va continua disecția și ligatura vaselor ileobicecoapendiculară și colica mijlocie, atunci cînd ea există. Toate ligaturile venoase și arteriale se vor face razant la vasele mezenterice.

Urmează mobilizarea colonului prin eliberarea sa de la dreapta la stînga sau invers. Se obișnuiește să se înceapă cu decolarea coloparietală, prin incizia „liniei albe" a lui Toldt, la locul de reflectare al peritoneului visceral cecocolic pe peretele posterior al abdomenului. Se pătrunde într-un spațiu de clivaj aproape avascular, iar după decolarea colonului și mezoului său se observă pe peretele posterior vasele spermatice, ureterul și genunchiul inferior al duodenului. Se secționează ligamentul gastrocolic în apropierea marii curburi gastrice, ligaturînd artera gastroepiploică dreaptă. Urmează eliberarea unghiului drept al colonului, secționînd ligamentul frenocolic, iar, în partea stîngă, se incizează vertical marele epiploon. Se marchează locul de secțiune al ileonului și colonului transvers, prin fire de ață, fixate de marginea mezenterică și antimezenterică. Se completează secțiunea și ligatura vaselor din mezocolon și mezenter. Între două pense atraumatice se secționează ileonul la cca 15 cm de implantarea în cec (fig. 6.24). Colonul transvers se secționează la unirea 1/3 drepte cu 1/3 mijlocie (fig. 6.25). Ciucurii epiploici din această zonă se ligaturează și se secționează. Înainte de a începe anastomoza se spală cu ser hipertonic lumenul bonturilor intestinale pentru evitarea grefelor de celule neoplazice care ar putea da recidivă la nivelul liniei de anastomoză. Autorii preferă anastomoza ileo-transversă termino-terminală (fig. 6.26) cu fire separate într-un singur plan, care oferă aceeași securitate ca și sutura în 2 planuri, ce își are încă mulți adepți. În caz de incongruență între capetele de anastomoză se execută o incizie pe marginea antimezenterică a ileonului prin care se obține

Scanned with OKEN Scanner

lărgimea dorită (fig. 6.27). Se sutureză apoi mezenterul la mezocolonul restant pentru a închide breșa prin care ar putea migra ansele intestinale. Se drenează spațiul latero-colic drept cu tub de cauciuc, care se scoate printr-o contraincizie, favorizînd astfel scurgerea secrețiilor limfohemoragice, consecutive decolării peritoneale. Peritonizarea nu se poate face decît prin sutura ultimei anse ileale la buza externă a peritoneului parietal. Alții renunță la acest artificiu, afirmînd că lipsa de peritoneu posterior în zona de decolare colică nu creează neplăceri. Se închide peretele abdominal.

Anastomoza termino-terminală este cea mai bună și cea mai fiziologică (fig. 6.28). Sînt însă unii chirurgi care preferă alte modalități de restabilire a tranzitului digestiv, de principiu sau de necesitate.

În anastomoza termino-laterală, timpii operatori sînt aceiași pînă la secțiunea ileonului și a colonului. Bontul colonului transvers se sutureză sau se înfundă în bursă. Se secționează apoi transversul cu bisturiul electric de-a lungul bandeletei anterioare, pornind din apropierea extremității colice proximale pentru a nu da posibilitatea formării unui fund de sac, pe o lungime corespunzătoare calibrului ileal. Sutura se face cu mare ușurință, începîndu-se cu peretele posterior al anastomozei. Acest montaj creează un unghi diedru între mezocolon și mezenter. Sutura lor trebuie executată de așa manieră încît să nu lase nici un orificiu care ar putea facilita ocluzia intestinală. Pentru evitarea distensiei gazoase se introduce o sondă Pezzer în extremitatea transversului pe linia de sutură. Colonul cu sonda Pezzer sînt fixate la peretele abdominal. După îndepărtarea sondei, fistula colică se vindecă spontan.

Anastomoza latero-laterală. Această anastomoză prezintă o serie de inconveniente majore generate mai ales de realizarea fundurilor de sac care generează o patologie proprie. În plus, se descriu și alte complicații ce pot surveni postoperator: perforație, hemoragie, volvulus. Capătul ileal se ligaturează, după care se înfundă în bursă. Capătul colic se închide cu grijă deosebită sau se înfundă, după care se face anastomoza în 1 sau 2 planuri la nivelul bandeletei colice. Bontul ileal, ca să nu rămînă balant se fixează tot la nivelul bandeletei.

Cazuri particulare

• Extinderea procesului canceros impune uneori ablația țesuturilor invadate. Penetrarea la nivelul peretelui abdominal impune excizia peritoneului sau chiar a unor zone mari din musculatura abdomenului. Metastaza hepatică unică se extirpă prin procedeul adecvat, putîndu-se recurge la rezecții reglate. Rezultatele sînt uneori surprinzător de bune și unii completează intervenția cu perfuzie de citostatice, administrate printr-o canulă introdusă în artera hepatică, cistică sau gastroduodenală.

În funcție de propagarea procesului canceros, hemicolectomia dreaptă se mai poate completa cu colecistectomie, rezecție gastrică, duodenopancreatectomie sau nefrectomie, ultima cu condiția ca celălalt rinichi să fie indemn.

• Colectomia după o prealabilă derivație internă. În unele cazuri de ocluzie sau în procese supurative grave și extinse, intervenția chirur-

Scanned with OKEN Scanner

gicală se poate face în 2 timpi: primul timp îl reprezintă ileotransversoanastomoza latero-laterală, iar al doilea timp hemicolectomia dreaptă. Operatorul poate întîmpina dificultăți tehnice în timpul doi, create de aderențe sau de infiltrarea țesuturilor. În acest al doilea timp, după eliberarea anastomozei, se va secționa ansa ileală și colonul transvers cît mai aproape de gura de anastomoză pentru a nu crea funduri de sac. Unii chirurgi păstrează vechea anastomoză, alții o rezecă și creează o anastomoză ileo-transversă termino-terminală sau termino-laterală.

• Hemicolectomia dreaptă pentru procese inflamatorii poate fi uneori grevată de riscuri, așa încît ea poate fi efectuată seriat, în 2 timpi după tehnicile expuse.

• Hemicolectomia dreaptă pentru leziuni traumatice sau fistule decurge în majoritatea cazurilor fără greutăți.

No-Touch Isolation

Posibilitatea de însămînțare a cancerului pe calea fluxului sanguin în timpul manipulărilor chirurgicale a fost discutată încă de la începutul secolului.

Aceste constatări l-au determinat pe Barnet, în 1952, să pledeze pentru ligatura și secționarea pediculilor vasculari în cancerul colic drept înainte de orice manevrare a tumorii canceroase.

Cole, în 1954, a demonstrat de asemenea prezența de celule canceroase în sistemul port în cadrul cancerului colic.

În 1935, Fisher și Turnbull argumentează în mod indubitabil că la 8 din 25 bolnavi rezecați pentru cancer de colon au depistat celule neoplazice în sistemul venos portal.

Observațiile menționate au stat la baza tehnicii „No Touch Isolation" care prevede ca prim act operator, în cancerul colic, ligatura și secționarea pediculilor limfo-vasculari. Ideea are mare aderență printre chirurgi și principiile tehnice prin care se realizează (de altfel prezentate și în descrierile anterioare) sînt în general respectate.

Tehnica operației (Rupert—Turnbull). După deschiderea cavității abdominale se face un bilanț lezional fără palparea tumorii. Se îndepărtează din abdomen întreaga masă a intestinului subțire care va fi învelită într-o compresă care se umectează în permanență cu ser fiziologic călduț. În acest fel, se obține accesul la organele retroperitoneale. Se identifică unghiul duodeno-jejunal, după care se incizează peritoneul parietal posterior de-a lungul D_3 prelungită pînă la baza cecului. În porțiunea superioară a secțiunii peritoneale se insinuează degetul pe marginea laterală a duodenului pînă în vecinătatea pilorului. Această manoperă de disecție digitală eliberează mezenterul de colonul drept și izolează pachetele limfo-vasculare față de duoden.

În acest moment operator, se apreciază gradul de invadare al duodenului. Dacă se constată că acesta este invadat, el trebuie rezecat la începutul intervenției. La finele acestei manopere chirurgul reușește să încarce digital aceste tractusuri limfo-vasculare. El își insinuează apoi degetele prin breșa din baza mezenterului între artera colică dreaptă și ileo-colică. Se ligaturează și se secționează pedicului limfo-vascular

ileo-colic lîngă originea sa din artera și vena mezenterică superioară, după care duodenul se expune clar în plagă. Se ligaturează și se secționează artera colică dreaptă și artera colică mijlocie. După ce s-au ligaturat și secționat principalii pediculi vasculari ai colonului, intervenția se dirijează către ileonul terminal și mezenterul său. Se alege zona de rezecție a ileonului la cca 15 cm de joncțiunea ileo-cecală. Se secționează mezenterul și apoi ileonul între două pense atraumatice. Se continuă cu secțiunea epiploonului gastro-colic la nivelul marii curburi gastrice, pînă la nivelul primei porțiuni a duodenului. Se completează hemostaza prin ligatura vaselor din mezenter și mezocolon. Marele epiploon se secționează în direcția zonei de rezecție a colonului transvers. Se îndepărtează hemicolonul drept împreună cu mezourile, prin reflectarea sa spre dreapta, avîndu-se grijă să nu se lezeze ureterul, vasele spermatice și capsula rinichiului drept. Cînd există suspiciunea unei invadări neoplazice, grăsimea perirenală se extirpă pînă la nivelul capsulei. De asemenea, se îndepărtează peritoneul parietal cu expunerea la vedere a mușchiului psoas cu tendonul său.

Anastomoza ileo-transversă se face termino-terminal, cu incizia pe marginea antimezenterică a ileonului în caz de incongruență a bonturilor de anastomozat. Se obliterează hiatusul mezenteric cu fire separate neresorbabile, urmată de închiderea peretelui.

6.2.5.2. **Rezecția colonului transvers** (fig. 6.29). Colonul transvers face parte din segmentele mobile ale cadrului colic, constituind una dintre zonele de elecție ale rezecției segmentare. Trebuie ținut cont de faptul că transversul se află sub o dublă dependență circulatorie: prin vascularizația arterială a unghiului colic drept de mezenterica superioară, iar prin cea a unghiului splenic de artera mezenterică inferioară. Aceste teritorii vasculare se anastomozează la nivelul arcadei lui Riolan, așa că rezecția colonului transvers interesează ambii pediculi vasculari. Rezecția colonului transvers în caz de cancer se face foarte rar, atunci cînd este vorba de o tumoare mică, situată în porțiunea sa mijlocie, porțiune care trebuie să fie destul de lungă și mobilă. După deschiderea cavității peritoneale se evidențiază tumoarea. Se va examina apoi întreg cadrul colic pentru a exclude și alte localizări. Se mai determină stomacul, propagarea mezocolică, eventuale metastaze hepatice sau peritoneale.

Transversul și cu marele epiploon se etalează în partea superioară a laparotomiei. Se aplică 2 pense atraumatice pe locul unde se prevede secțiunea colonului. Se va elibera marele epiploon prin dezinserția sa de pe marea curbură gastrică cu ligatura celor 2 artere gastro-epiploice. Secțiunea mezocolonului se va face în formă de unghi cu vîrful la nivelul rădăcinii sale. Artera colică medie va fi ligaturată la originea sa. După aceasta se face rezecția transversului urmată de anastomoza termino-terminală între cele două capete colice, iar pentru evitarea tensiunii se va proceda la eliberarea flexurilor sale.

Această rezecție segmentară este criticabilă sub raport oncologic și ea este considerată ca o intervenție paleativă ale cărei indicații trebuie să fie restrînse și justificate de factori locali sau generali.

Scanned with OKEN Scanner

Atunci cînd neoplasmul colic este situat în partea dreaptă a colonului transvers se va proceda la hemicolectomia dreaptă. În extinderile spre stînga se preferă hemicolectomia stîngă, deși unii sînt adepții unei colectomii segmentare așa cum se procedează în cancerele flexurii splenice (fig. 6.30).

Se pot întîlni situații în care invazia tumorală este foarte extinsă forțînd mîna chirurgului la sacrificii mari colice, care pot merge pînă la colectomii subtotale finalizate cu ileo-sigmoido-anastomoze.

O altă variantă tehnică în cazul cancerelor localizate pe transvers o reprezintă „colectomia intermediară a lui Toupet" care constă într-o hemicolectomie stîngă cu păstrarea sigmoidului și o hemicolectomie dreaptă cu conservarea cecului și a unei mici porțiuni din ascendent (fig. 6.31). Această intervenție lasă un rezervor colic care ar suplini parțial funcția colică.

Operația începe cu ligatura pediculului unghiului colic drept la originea sa din artera mezenterică superioară. Se procedează apoi la descoperirea venei mezenterice inferioare (la marginea inferioară a pancreasului), care se ligaturează și se secționează. Se continuă cu artera colică stîngă care se leagă razant la emergența din mezenterica inferioară. Urmează eliberarea unghiurilor colice stîng și drept cu incizia peritoneului parieto-colic, ce ușurează mobilizarea colonului descendent și ascendent. Ligaturarea și secționarea epiploonului gastro-colic se efectuează pe marea curbură gastrică. Urmează apoi ligatura și secționarea mezocolonului transvers de la dreapta la stînga, de-a lungul peretelui posterior, cu ligatura arterei colice medii razant la mezenterica superioară. Se secționează colonul ascendent, cam la mijlocul său, iar descendentul la nivelul joncțiunii colo-sigmoidiene (fig. 6.32). Artera ileobicecoapendiculară este păstrată. Pentru detensionarea anastomozei colo-sigmoidiene termino-terminale, cecul va fi basculat spre stînga, iar sigmoidul spre dreapta, prin decolări sau prin secțiunea la bază a foițelor mezocolonului sigmoidian. Toupet a descris un artificiu tehnic pentru a evita tracțiunea la nivelul liniei de sutură, traversînd bonturile de anastomozat transmezenteric, în zona avasculară situată între artera mezenterică superioară și artera ileobicecoapendiculară.

În cazuri cu totul excepționale se poate practica colectomia de tip Bloch-Mikulicz. Ea constă în exteriorizarea ansei colice afectate și fixarea ei la peretele abdominal. După cîteva zile se face colectomia segmentară, rezultînd în final un anus biorificial, care va trebui rezolvat într-un al treilea timp operator. Intervenția are mai mult un interes istoric, ea fiind rezervată cazurilor în extremis.

În concluzie, putem afirma că rezecția segmentară a colonului transvers își are indicații îndeosebi în leziuni necanceroase și mai rar în neoplasme, deoarece nu întrunește pe deplin rigorile chirurgiei lărgite oncologice.

În cancer, rezecția segmentară de transvers are după unii numai caracter de rezecție paleativă. Cancerele transversului dezvoltate spre dreapta se rezolvă prin hemicolectomie dreaptă lărgită, iar cele dezvoltate spre stînga, prin hemicolectomie stîngă.

6.2.5.3. **Hemicolectomia stîngă** a fost concepută inițial ca o soluție tehnică pentru rezolvarea unor leziuni ale colonului descendent care

ridicau chirurgului greutăți în refacerea tranzitului digestiv (fig. 6.33). Astfel, s-a renunțat la rezecțiile economice în favoarea unor extirpări largi ale colonului, urmate de anastomoze confortabile între două segmente mobile ale colonului, acoperite circular de către peritoneu.

În chirurgia oncologică, colectomia stîngă satisface dezideratele carcinologice, îndepărtînd ganglionii aferenți sistemului arterial mezenteric inferior, care sînt adeseori interesați în cancerul colonului stîng.

Intervenția este bine codificată și are indicația în localizările neoplazice ale colonului transvers dezvoltate spre stînga, flexura splenică, descendent și bucla sigmoidiană. Căile de abord diferă după preferință și statusul bolnavului: mediană xifo-ombilicală, transversală, oblică (paralelă cu fibrele marelui oblic plecînd de la marginea externă a dreptului abdominal la extremitatea anterioară a coastei X și XI), mediană, cu prelungire din porțiunea sa supraombilicală către coasta IX, semicurbă, pornind de la rebordul costal pînă la simfiza pubiană.

După laparotomie urmează explorarea metodică și minuțioasă a cavității abdominale. Se va evalua tumoarea, sub aspectul localizării, extinderii, propagării la organele vecine, și se vor decela, eventual localizări multiple. O atenție deosebită trebuie acordată inspecției stațiilor ganglionare și îndeosebi ale celor aflate de-a lungul axului arterei mezenterice inferioare și a regiunii peripancreatice. La controlul ficatului, se pot depista metastaze care dacă sînt unice sau plasate favorabil pot fi extirpate odată cu hemicolectomia. În asemenea situație, este bine să se perfuzeze citostatice intraarterial în timpul operației.

Ansele intestinului subțire se eviscerează și se izolează într-o compresă care se umectează pe parcursul intervenției. Segmentul tumoral colic se izolează într-un manșon de politen sau într-o compresă muiată în ser iodat (fig. 6.34). Dacă neoplasmul este situat pe o zonă imobilă a intestinului, această ultimă manoperă se face după decolarea colonului. Se ligaturează apoi cu ață supra- și subtumoral, pentru a evita grefarea celulelor neoplazice în lumenul intestinal sau la nivelul liniei de sutură. Unii completează aceste măsuri de precauție cu injectarea de citostatice în intestinul izolat. Urmează, în ordine, timpul vascular. Pentru descoperirea venei mezenterice inferioare, se secționează peritoneul parietal posterior pe marginea inferioară a pancreasului. După deschidere și izolare, aceasta se leagă în vecinătatea flancului stîng al unghiului duodeno-jejunal, la marginea inferioară a venei splenice. În felul acesta, tumoarea este scoasă din circulația venoasă, fiind închisă calea principală a emboliei canceroase. Trebuie avut în vedere ureterul stîng, care poate fi strîns în ligatură sau lezat.

Se practică apoi o incizie verticală a peritoneului parietal posterior de sus în jos, urmînd axul aortei (fig. 6.35). Decolînd foița seroasă se identifică artera mezenterică inferioară, care se află la 3 cm deasupra bifurcației aortice, pe marginea inferioară a lui D_3. Artera se ligaturează și se secționează razant la emergența din aortă. Secțiunea peritoneului se prelungește caudal spre dreapta pînă deasupra promontoriului, apoi pe marginea dreaptă a rectului (fig. 6.36). Se creează astfel un cîmp larg ce facilitează chiurajul ganglionar cu exereza lamei celulo-limfatice de sus în jos pînă la nivelul bifurcației aortice. Vasele mici venoase sau arteriale din țesuturile învecinate se electrocauterizează. Îndepărtînd țesutul limfo-

Scanned with OKEN Scanner

grăsos dintre aortă și cavă, se îndepărtează un lanț limfatic, format din 3—5 ganglioni. Se vor ligatura toate vasele la acest nivel, căci în această zonă există pericolul scurgerii de chil. Se secționează apoi peritoneul colo-parietal stîng și se execută decolarea digital sau cu ajutorul unui tampon, îndepărtînd colonul și mezoul său de planul parietal posterior, unde se evidențiază ureterul, vasele spermatice sau utero-ovariene și polul inferior al rinichiului. În jos, incizia peritoneului parietal se face pînă la flancul stîng al rectului, așa cum s-a procedat și de partea dreaptă. Se etalează marele epiploon și se face decolarea colo-epiploică. Se secționează epiploonul gastro-colic, de-a lungul marii curburi, pînă la nivelul viitoarei secțiuni a colonului (fig. 6.37). Urmează eliberarea flexurii splenice, uneori cu oarecari dificultăți tehnice, datorită profunzimii sale. Ținînd sub tensiune colonul transvers și descendentul, se evidențiază formațiunile ligamentare care fixează unghiul colic stîng de peretele posterior, de diafragm și de polul inferior al splinei (fig. 6.38). Deși acest ligament suspensor este slab vascularizat, este bine totuși să fie secționat între ligaturi, căci de regulă el este traversat de o serie de vase mici. Manoperele asupra splinei trebuie să fie blînde, întrucît o leziune a splinei obligă uneori la splenectomie. Se secționează apoi arcada lui Riolan și mezocolonul transvers, pînă la nivelul planului posterior. Se secționează colonul transvers la unirea 1/3 mijlocii cu 1/3 stîngă (fig. 6.39). În jos, se ligaturează artera hemoroidală superioară și mezoul sigmoidian la nivelul rădăcinii sale. Colonul sigmoidian se va secționa la nivelul joncțiunii rectosigmoidiene sau ceva mai jos, după ce în prealabil s-a făcut o decolare retrorectală.

Restabilirea continuității se face prin anastomoză termino-terminală (fig. 6.40). Cînd colonul transvers este lung, această intervenție se face confortabil și fără tracțiuni la nivelul liniei de anastomoză. În caz de colon transvers scurt, va trebui să se recurgă la o serie de artificii pentru a detensiona anastomoza care este predispusă dehiscenței: mobilizarea flexurii hepatice, secționarea de vase accesorii ale mezoului. Înainte de a efectua sutura, se va controla vascularizația bonturilor colice și corecta lor orientare pentru a evita torsiunea. Se preferă sutura într-un singur plan cu fire neresorbabile trecute extramucos. În hemicolectomia stîngă, peritonizarea este dificilă, de aceea unii nu o practică fără a semnala incidente. În partea dreaptă, ea se realizează mai ușor, suturînd transa mezocolonului transvers la peritoneul parietal de-a lungul aortei cu fire separate din material neresorbabil. La stînga, s-a sacrificat multă seroasă peritoneală, așa că peritonizarea se face după posibilități și scheme proprii (fig. 6.41). Se poate folosi restul din marele epiploon, care se etalează în zona deperitonizată. Se va avea grijă să nu se creeze culoare sau orificii prin care să se poată inclava o ansă de intestin subțire ce se va strangula.

Drenajul suscită de asemenea discuții. O intervenție care a decurs în condiții optime poate fi terminată fără drenaj. Unii mai prudenți fac un drenaj simplu sau aspirativ de tip Redon al spațiului subperitoneal, evitînd plasarea tuburilor în contact cu anastomoza unde ar putea produce o leziune de decubit. Alți autori drenează latero-colic cavitatea abdominală cu tuburi pe care, de preferință, le scot printr-o contraincizie.

Scanned with OKEN Scanner

Variante de tehnică

• După ligaturile vasculare, decolarea se poate face de la dreapta la stînga, terminîndu-se cu decolarea parieto-colică.

• Hemicolectomia stîngă simplă nu se practică în leziuni canceroase, dar are indicație în alte procese morbide. Tehnica este asemănătoare, cu excepția timpului vascular care este diferit, în sensul că artera mezenterică inferioară nu se va ligatura la nivelul emergenței din aortă. Se vor secționa numai ramurile arterei mezenterice de sus în jos.

• Hemicolectomia stîngă, după o prealabilă derivație, se practică în situațiile în care obstacolul tumoral sau de altă natură nu poate oferi condițiile necesare de pregătire a colonului, situație care ar expune la o serie de complicații postoperatorii. Forțați de aceasta, se poate face ca prim timp operator un anus, dar nu prea departe de leziune pentru a putea fi îndepărtat împreună cu colonul stîng.

• Un anus de protecție poate fi instituit uneori și după colectomie, atunci cînd calitatea bonturilor de anastomozat, sutura în sine sau pregătirea mecanică a colonului sînt nesatisfăcătoare.

• Există multiple variante în ceea ce privește secțiunea inferioară a colonului. Dacă linia de rezecție superioară nu are mare importanță în desfășurarea actului operator, cea inferioară implică o serie de probleme de ordin tehnic, mai ales cînd ea depășește în jos linia de reflecție a peritoneului la nivelul fundului de sac al lui Douglas. La acest nivel, rectul este înconjurat de un strat grăsos bine vascularizat și aderent, ceea ce îngreunează prepararea sa în vederea anastomozei. În plus, după secțiunea rectului, transa posterioară are tendința de a se retracta și coborî în pelvis, de aceea este bine ca bontul intestinal să fie ancorat cu fire de ață ce vor ajuta la confecționarea gurii de anastomoză.

• În caz de procese inflamatorii, nefiind necesară evidarea ganglionară, se va face o rezecție mai economică a mezocolonului, care poate fi secționat lîngă intestin. Uneori grosimea mezoului maschează vasele, ceea ce impune decolări ale colonului pentru a face ligaturile vasculare în zona sănătoasă.

• Limfadenectomia aorto-iliacă (Garnet-Ault-Bacon) este indicată îndeosebi în cancerele jos situate, în care de regulă sînt prinși nu numai ganglionii regionali, ci și ganglionii din țesutul grăsos pericolic. Această disecție extensivă aorto-cavă prelungește actul operator și este un element de șoc operator în plus, așa că trebuie apreciată rezistența bolnavului pentru această manoperă a cărei rezultat este discutabil.

După eviscerarea intestinului subțire și a colonului se începe disecția de la nivelul unghiului duodeno-jejunal, printr-o incizie transversală de-a lungul D_3, mergînd pînă la nivelul venei mezenterice care apoi este izolată pe o mare zonă. În porțiunea sa caudală, aceasta este ligaturată și secționată la nivelul joncțiunii cu vena splenică, îndepărtînd totodată nodulii limfatici depistați. S-a blocat astfel principala cale venoasă de embolizare a celulelor canceroase. Se execută apoi o incizie a peritoneului de-a lungul marginii drepte a venei cave pînă în pelvis.

Scanned with OKEN Scanner

Printr-o disecție minuțioasă se excizează toată fascia limfo-celulară retroperitoneală delimitată sus de duoden, lateral, de cele 2 uretere și întinsă în jos pînă la nivelul pelvisului. În drum, se leagă artera mezenterică inferioară la origine și, la nevoie, vasele spermatice sau ovariene. În piesa îndepărtată se află ganglionii preaortici, limfaticele aorto-cave și mezoul cu conținutul său. Această largă disecție a fasciei retroperitoneale ușurează și mobilizarea colonului, întrucît foița anterioară a perdelei limfo-celulare este reprezentată de către peritoneu. Această evidare monobloc și foarte extinsă constituie un factor important de securitate oncologică și de profilaxie a însămînțării intraoperatorii cu celule neoplazice. În continuare, operația decurge după procedeul descris anterior. După autorii care au conceput-o, această largă excizie retroperitoneală ar îmbunătăți rezultatele la distanță.

Variante privind restabilirea continuității

• Anastomoza latero-terminală. Ori de cîte ori este posibil, restabilirea tranzitului digestiv se face prin sutura cap la cap a bonturilor colice. Dacă se apreciază însă că există o incongruență remarcabilă între cele 2 extremități se preferă anastomoza latero-terminală.

Se închide extremitatea proximală a transversului prin sutură sau bursă, după care se apropie de capătul distal colic. Secțiunea colonului transvers trebuie să fie aproximativ egală cu diametrul colonului distal pentru a nu se crea un fund de sac. Este bine să se facă deschiderea transversului de-a lungul bandeletei colice.

• Hemicolectomii stîngi lărgite. Invazia procesului canceros impune uneori mari sacrificii viscerale, prin care facem ablația organului la nivelul căruia s-a propagat tumoarea, cît și a rețelei limfatice regionale. În cancerele unghiului splenic, se poate extirpa o parte din pancreas cu splina. În cancerele colonului descendent, este uneori necesară nefrectomia stîngă, după ce s-a confirmat perfecta funcționalitate a rinichiului contralateral. În localizările joase, poate fi necesară asocierea histerectomiei la colectomie.

În asemenea operații lărgite, abordul abdominal poate fi insuficient, uneori fiind necesară o toracofrenolaparotomie.

6.2.5.4. **Colectomia segmentară a sigmei** nu se practică în leziuni canceroase decît în situația în care ea are caracter de curățire. În rest, orice proces cariochinetic la acest nivel se tratează după principiile oncologice ale colectomiei stîngi. Operația se adresează leziunilor sigmei care nu au caracter neoplazic. Laparotomia poate fi oblică în fosa iliacă stîngă, para- sau transrectală. Ligaturile vasculare se fac prin transparență cînd este vorba de un subiect mai slab. Mezoul sigmoidian va fi secționat în formă triunghiulară, cu vîrful în jos. Secțiunea mezoului se face progresiv, pe măsura descoperirii vaselor. O grijă deosebită trebuie acordată arcadei marginale care trebuie respectată pînă la zona de secțiune a intestinului. Se vor ligatura și secționa ciucurii epiploici, care pot eventual jena efectuarea anastomozei. Se rezecă sigma care a fost clampată de 4 pense coprostatice. Se controlează vitalitatea bonturilor ce urmează să fie anastomozate, după care se face

Scanned with OKEN Scanner

colorafia termino-terminală. Închiderea breșei din mezosigmă se va face cu fire separate de ață, evitînd orice lezare a vaselor care ar putea compromite rezultatul operației. Drenajul este facultativ și adaptat la situație. În final, se închide peretele.

6.2.5.5. **Operația Hartmann.** Acest tip de operație are indicație în cancerul sigmoidian perforat, la bolnavi cu risc crescut, la obezi și în caz de viabilitate dubioasă a bontului distal. Toate aceste situații recomandă intervenția care, în esență, se rezumă la închiderea bontului inferior și executarea unui anus terminal la capătul colic proximal.

Timpii operatori se confundă pînă la un moment dat, cu cei ai hemicolectomiei stîngi. Pentru realizarea colostomiei se va face o incizie asemănătoare celei a lui Mac Burney, ceva mai sus și mai posterior. Alții fac o excizie tegumentară sub forma unei rondele cu diametrul de 2 cm. Se introduce indexul mîinii stîngi prin abdomen insinuîndu-l și împingîndu-l în zona exciziei tegumentare, ceea ce face să proemine la acest nivel stratul musculo-aponevrotic. Se secționează pe vîrful degetului planul musculo-aponevrotic și peritoneul. După retragerea degetului, se va lărgi și calibra traiectul parietal pe unde va fi exteriorizat capătul colic. Se secționează colonul la nivelul său superior, după care se va trage fără a fi torsionat prin tunelul muscular al peretelui abdominal (fig. 6.42). Se vor fixa ansa și mezoul la peretele abdominal, aplicînd prin abdomen cîteva fire de sutură neresorbabile, căutînd să se suprime orice orificiu sau culoar între ansă și perete, unde s-ar putea angaja vreo ansă de intestin subțire. Alte fire de sutură vor solidariza tegumentul la sero-musculoasa colonului. Secțiunea inferioară se va face cît mai jos, chiar pe rect, între 2 pense curbe. Bontul colic se va sutura pe pensă, iar după scoaterea acesteia se va încerca înfundarea lui prin alt strat de sutură. Capătul inferior poate fi drenat transanal. Peritonizarea se poate face cu fire separate sau printr-o bursă. Se întîmpină uneori greutăți în partea posterioară, unde se poate folosi în sutură mezoul ansei colice superioare.

În evoluția unui bolnav, căruia i s-a aplicat o operație Hartmann, se disting 3 eventualități:

- Bolnavul nu va mai fi supus unei alte intervenții chirurgicale;
- Bolnavului i se va face ablația bontului colic inferior, eventualitate motivată de aprecierea că nu s-a respectat limita de securitate oncologică și aceasta nu înseamnă altceva decît transformarea unei rezecții în amputație;
- Bolnavului i se va face restabilirea secundară a tranzitului digestiv. Perioada de timp ce distanțează cele 2 intervenții este de 3—6 luni.

Înaintea intervenției de restabilire secundară a continuității trebuie făcut un bilanț exact prin care se vor aprecia: lungimea bontului distal, lungimea colonului sacrificat la prima operație, dimensiunile sigmoidului restant, morfologia restului de colon. Aceste date sînt furnizate de tușeul rectal, clisme baritate, rectoscopie. Înainte de intervenție se pot face spălături ale ampulei rectale sau chiar dilatații repetate, pentru a întreține elasticitatea sfincterului anal. Un fund de sac ampu-

Scanned with OKEN Scanner

lar lung constituie o premisă favorabilă, care va facilita foarte mult intervenția. De asemenea, o buclă sigmoidiană lungă va fi ușor de mobilizat și anastomozat. Un colon transvers lung poate să înlăture handicapul unui sigmoid inutilizabil.

Chirurgul mai poate întîmpina greutăți tehnice la eliberarea bontului caudal, care poate fi prins într-o puternică chingă de aderențe.

Operația începe cu dezinserția colostomiei. Se face o incizie circulară a tegumentelor la joncțiunea cu mucoasa colică completată la nevoie cu o mică incizie în sus sau în jos care va ajuta la eliberarea colonului din diferitele planuri parietale, inclusiv din peritoneu. Se practică apoi laparotomia care va avea drept punct de plecare superior zona de colostomie, iar în jos va fi prelungită pînă la simfiza pubiană. Se explorează întreg perineul, căutînd să se identifice ampula rectală. La nevoie se poate recurge la hegare sau alte instrumente care, împinse cu blîndețe în sus, fac să proemine intestinul, care se va detașa pe o lungime suficientă pentru a putea fi anastomozat confortabil. Înainte de anastomoză se va face o rezecție economicoasă a bonturilor pentru ca linia de sutură să fie situată în țesuturi sănătoase. Se preferă sutura într-un singur plan cu fire separate neresorbabile, începîndu-se cu peretele posterior. Se va închide breșa mezocolonului transvers, fixîndu-l la peretele posterior cu cîteva fire. Anusul de protecție este o problemă discutabilă. Locul de amplasare îl reprezintă de preferință colonul transvers care va fi exteriorizat pe o baghetă.

Bontul rectal scurt pune chirurgul în fața unor probleme grele de ordin tactic și tehnic. În general, se apelează la 2 soluții: coborîrea colonului transvers și ileo-colo-rectoplastia.

Prima este condiționată de lungimea colonului transvers. Aprecierea se face după dispoziția acestuia, care trebuie să fie în ghirlandă și nu rectilinie, și după ușurința cu care punctul decliv al ghirlandei se apropie de ampula rectală.

Se stabilește locul unde se va face secțiunea colonului transvers, după care se va face îndepărtarea restului de colon stîng. Thomeret a făcut anastomoza transverso-rectală termino-terminală lăsînd pe loc colonul bilateral exclus pe care-l scoate după cîteva săptămîni sau luni.

În cazul în care s-a decis o ileo-colo-rectoplastie se va prepara un transplant ileal de o lungime adecvată, respectîndu-se cu strictețe vascularizația. Tipul de anastomoză între grefonul ileal și bonturile colice depinde de congruența lor, el putînd fi termino-terminal sau termino-lateral (fig. 6.43).

Deducem din cele descrise că restabilirea secundară a continuității digestive după operația Hartmann nu este întotdeauna o intervenție simplă. Aceste considerente au făcut pe mulți să o practice numai atunci cînd se renunță la această restabilire.

6.2.5.6. **Colectomia totală** (fig. 6.44). Prin colectomie totală se înțelege extirparea în întregime a colonului. Delimitarea chirurgicală însă nu se suprapune cu cea anatomică, care stabilește ca limită superioară valvula lui Bauhin, iar distal joncțiunea recto-sigmoidiană care corespunde vertebrei S_3.

Scanned with OKEN Scanner

În colectomia totală se sacrifică însă și o porțiune a ileonului terminal (15—20 cm), după cum în jos linia de secțiune colică poate fi deasupra sau dedesubtul joncțiunii rectosigmoidiene.

În funcție de nivelul secțiunii transversale distale vorbim de: colectomia totală adevărată, cînd se păstrează un mic segment sigmoidian; rectocolectomia, cînd se ridică și rectul pînă la canalul anal; rectoproctectomia totală, cînd se extirpă și canalul anal.

Colectomia totală a înregistrat o perioadă de vogă în jurul anilor 1920 cînd Taylor și Lane o recomandă ca operație de electie în staza intestinală cronică și în orice localizare a cancerului colic. La ora actuală în urma multiplelor discuții pe această temă, s-a ajuns la o codificare judicioasă a colectomiei totale:

• Cancere colice multiple sau succesive precum și cancere extinse ale colonului transvers care nu se pretează nici la hemicolectomia dreaptă, nici la cea stîngă. Tehnicile colectomiei totale pentru cancer reprezintă sumarea tehnicii hemicolectomiei stîngi și a celei drepte cu respectarea tuturor principiilor oncologice. Restabilirea tranzitului digestiv nu pune în general probleme.

• Colita ulceroasă este una din indicațiile majore ale colectomiei totale. Extinderea leziunilor impune o largă extirpare distală, uneori chiar cu sacrificarea rectului. În cazul în care se apreciază că bontul rectal nu este apt pentru a rezista la o anastomoză ileo-rectală, operația se poate termina cu o ileostomie. În același cadru intră și cazurile complicate cu fistule, abcese sau incontinență anală. Este o intervenție de mare anvergură care necesită o pregătire preoperatorie de remontare, precum și un tratament intensiv postoperator.

Experiența clinică a arătat că există cazuri în care leziunile rectale sînt reversibile după ce rectul este scos din circuitul digestiv, așa că repunerea sa ulterioară în tranzit este uneori posibilă.

Alegerea tipului de operație pentru colita ulceroasă se face după o judicioasă apreciere a leziunilor prin multiple modalități de examinare (rectoscopie, clismă baritată, biopsie etc.).

• Polipoza colică. În cazul în care polipoza este difuză, colectomia totală este operația de electie. Restabilirea continuității este uneori discutabilă. În cazul în care și rectul este prins în procesul de poliadenomatoză, el trebuie ridicat împreună cu colonul deoarece există riscul degenerării maligne la nivelul polipilor ampulari.

• Tuberculoza. Cazurile sînt rare și zona obișnuită de localizare a procesului bacilar o reprezintă cecul și ascendentul. Colectomia totală intră în discuție cînd extinderea leziunilor se face pe transvers și colonul stîng sau cînd este vorba de localizări multiple de-a lungul cadrului colic.

• Megadolicocolonul. Colectomia totală în megadolicocolon este subiect de controversă.

Pentru unii, *calea de abord* este laparotomia supra- și subombilicală, prelungită la nevoie cu o incizie oblică ce pornește din polul superior al laparotomiei către extremitatea anterioară a coastei a VIII-a stîngi. Alții preferă incizii paramediane încurbate în porțiunea lor inferioară spre simfiza pubiană. După deschiderea abdomenului se face o explorare nu numai a colonului ci și a întregii cavități.

Scanned with OKEN Scanner

Tehnică operatorie

Primul timp al operației este diferit descris: unii încep cu decolarea colo-epiploică, alții cu eliberarea unghiului splenic care este momentul cel mai delicat al operației, îndeosebi în leziuni grave ale colonului, deoarece se poate rupe în timpul manevrelor de tracțiune. Incizia oblică spre rebordul costal ușurează mult această degajare. Dacă eventual splina a fost fisurată, este bine să se practice și ablația ei. Pentru decolarea colonului drept se face o incizie a peritoneului parietal în unghiul diedru parieto-colic drept, după care manual sau cu un tampon reușim să intrăm într-o zonă de clivaj ce permite mobilizarea colonului împreună cu mezoul său. Singurele elemente ce trebuiesc menajate sînt duodenul și ureterul drept. Eliberarea unghiului hepatic se face cu ușurință. Urmează decolarea colo-epiploică, care se poate face cu păstrarea lamei mezo-gastrice, fie prin ligatura și secționarea epiploonului gastro-colic, ceea ce permite coborîrea colonului transvers împreună cu marele epiploon.

Se continuă intervenția cu decolarea colonului stîng după ce s-a incizat peritoneul în unghiul diedru parieto-colic stîng. În jos, decolarea colonului se face pînă în regiunea recto-sigmoidiană, iar înăuntru spre linia mediană. În felul acesta s-a eliberat tot cadrul colic. Urmează secțiunea mezocolonului de la dreapta la stînga, uneori începîndu-se chiar de la nivelul mezenterului, din zona în care se va face secțiunea ileonului. Secționăm intestinul subțire la cca 20 cm de joncțiunea ileocecală. Secțiunea colonului se face la limita recto-sigmoidiană, însă această secțiune poate fi practicată la diferite nivele în funcție de leziune sau de modul în care se va finaliza această colectomie. Uneori se lasă un bont sigmoidian ceva mai lung în vederea fixării sale la perete. Alteori, secțiunea se face mult mai jos, pentru a îndepărta leziunea respectivă. În funcție de felul în care se dirijează intervenția se pot întîlni 3 situații: ileostomia, restabilirea imediată a continuității și restabilirea secundară a continuității.

Ileostomia definitivă (fig. 6.45) este un veritabil anus ileal. Ileostomia terminală realizează o derivație totală a intestinului subțire și este privită ca o operație de necesitate. Trebuie avut în vedere faptul că această ileostomie derivă materiile fecale iritante pentru tegumentele din jur.

Ileonul este exteriorizat printr-un orificiu lateral, niciodată la nivelul laparotomiei mediane. Locul de elecție este între spina iliacă antero-superioară și laparotomia mediană. Se excizează o rondelă tegumentară cu diametrul de 2 cm; în planul musculo-aponevrotic se creează un tunel prin care va fi exteriorizat ileonul terminal fără a fi torsionat. Se va fixa mezenterul la nivelul peritoneului anterior, ceea ce va evita angajarea unei anse intestinale precum și prolapsul ansei exteriorizate. Ileostomia nu se fixează la nici unul din straturile peretelui abdominal, căci există pericolul complicării cu o fistulă intestinală.

Dacă ileostomia precede colectomia (care va fi executată într-un timp ulterior), ea va fi bitubulară; ileostomia funcțională este localizată în fosa iliacă dreaptă, iar segmentul distal nefuncțional la nivelul cica-

Scanned with OKEN Scanner

tricii mediane. Acest bont ileal nu necesită îngrijiri speciale întrucît prin el se elimină o cantitate mică de secreții.

Există multiple variante de ileostomie (fig. 6.46; 6.47) care au drept scop să aducă ameliorări funcționale sau să faciliteze aplicarea aparaturii. Unii confecționează un manșon tegumentar care înconjoară ileonul avînd forma unei trompe ce poate fi ușor introdusă într-o pungă în care se strîng secrețiile, evitînd astfel iritația pielii. Alții caută să-i confere o oarecare continență prin crearea unui rezervor intraabdominal.

Golligher a imaginat o ileostomie extraperitoneală care previne orice ocluzie mecanică, ce ar putea complica evoluția ulterioară (fig. 6.48; 6.49; 6.50; 6.51).

De regulă, ileostomia se indică la bolnavi cu stare generală precară, ceea ce presupune o pregătire adecvată. În primele zile după intervenție aportul alimentar oral va fi completat cu cel pe cale intravenoasă. Se va indica un regim alimentar lipsit de fibre vegetale. Local se va evita orice traumatizare a intestinului și se va proteja pielea prin aplicarea unui sac din material plastic.

În ceea ce privește aparatura de protezare a ileostomiei, menționăm că s-au imaginat o multitudine de tipuri. Condițiile pe care trebuie să le îndeplinească un asemenea aparat sînt de a fi etanș, inofensiv pentru tegument, ușor de aplicat și de îndepărtat. Unele pungi se aplică direct pe piele, altele prin intermediul unor sisteme de colaj.

Un rol foarte important îl joacă educația și instruirea bolnavului.

În evoluția unui ileostomizat pot surveni o serie de complicații. Ocluzia prin obstrucția stomei poate surveni între zilele 8—10, manifestîndu-se prin colici, vărsături și scurgeri de secreții patologice fetide prin orificiul de ileostomie. Mucoasa ileală este foarte tumefiată, iar orificiul stomei este nepenetrabil.

Starea generală se prăbușește în continuare, iar tabloul umoral este asemănător cu cel din șocul ocluziv. Se va aplica de urgență o aspirație gastroduodenală și se va încerca introducerea unui cateter prin ileostomie care să evacueze lichidul de stază intestinală.

În afară de acest tip particular de ocluzie se mai poate semnala apariția unei ocluzii postoperatorii ce poate complica o intervenție chirurgicală. Prognosticul depinde de starea biologică a bolnavului, care va trebui supus unei noi intervenții chirurgicale.

Perforația ileonului consecutivă unei staze, manevrelor intempestive sau unei troficități deficitare duce la o peritonită cu prognostic sumbru.

Aceleași cauze pot da naștere unor fistule localizate la baza ileostomiei cu formarea de abcese, ce pot să se dezvolte intraparietal sau pot difuza în cavitatea peritoneală.

Mai tîrziu, pot surveni stenoze care se datoresc mai mult unei retracții cutanate. Ele se rezolvă prin rezecarea vechii stome și crearea unei noi ileostomii printr-un orificiu mai larg.

O altă complicație tardivă este prolapsul ileal, care necesită de asemenea confecționarea unei noi stome.

Profilaxia acestor complicații presupune o tehnică impecabilă, o îngrijire riguroasă și o aparatură adecvată.

Scanned with OKEN Scanner

Întrucît ileostomia este considerată ca o mutilare digestivă, ea trebuie rezervată situațiilor în care nu se poate recurge la altă soluție. Bontul rectal restant se înfundă etanș în 1—2 planuri.

Restabilirea imediată a continuității tranzitului digestiv presupune un bont distal de bună calitate și fără leziuni. Restabilirea continuității se face prin ileosigmoidoanastomoză sau ileorectoanastomoză.

Preferabilă este ileosigmoidoanastomoza, mai ușor de executat tehnic, mai funcțională și care păstrează un rezervor pentru materiile fecale. Anastomoza este de regulă termino-terminală și se practică comod pe 2 bonturi intestinale ce pot fi exteriorizate în plagă. Dacă există o incongruență marcată între cele 2 capete, se poate face o anastomoză latero-laterală.

În cazul în care se decide o anastomoză ileorectală, ea trebuie precedată de un examen atent și minuțios prin rectoscopie și de o examinare directă a bontului rectal pentru a ne asigura de integritatea sa. Rectul va fi curățat cu ser fiziologic, cu diferite dezinfectante prin dilatarea orificiului anal cu ajutorul unui anuscop.

Cînd se execută anastomoza se vor orienta segmentele intestinale de așa manieră încît marginea mezenterică a ileonului să fie suturată la rădăcina mediană a sigmoidului, ceea ce împiedică orice cudură a capetelor. În caz de incongruență se poate lărgi orificiul ileal printr-o secțiune pe marginea sa liberă. Alteori aceleași motive impun efectuarea unei anastomoze latero-laterale după sutura sau înfundarea capătului ileal distal. Se ivesc situații cînd se preferă o anastomoză termino-laterală implantîndu-se intestinul pe fața anterioară a rectului care a fost suturat înainte de efectuarea anastomozei. Cele mai bune rezultate se obțin cînd anastomoza s-a făcut pe rectul peritonizat care conferă mult mai multă securitate suturii digestive. Protecția anastomozei ileorectale printr-o ileostomie proximală este o problemă discutabilă.

Aylett protejează anastomoza ileosigmoidiană termino-laterală prin scoaterea la perete a bontului sigmoidian sau o ileostomie laterală după o ileorectoanastomoză. Corbett face o anastomoză latero-terminală ileorectală și o ileostomie cu capătul ileal terminal.

Aceste supape de protecție rămîn însă insuficiente.

Ileostomia de degajare trebuie să fie închisă într-un timp ulterior ținînd cont de unele elemente. Această închidere nu trebuie făcută nici prea devreme pentru a oferi timpul necesar vindecării leziunilor rectale și consolidării anastomozei, dar nici prea tîrziu pentru a nu risca o retracție a rectului nefuncțional. Înainte de operație se va controla rectul prin examen rectoscopic, iar printr-o clismă baritată se va verifica permeabilitatea anastomozei și lipsa fistulei la nivelul liniei de sutură.

Restabilirea secundară a continuității se face după un timp ce variază de la cîteva săptămîni pînă la 4—6 luni de la colectomie.

Timpii operatori sînt stabiliți după cum ileostomia ce trebuie închisă este laterală sau terminală. După eliberarea ileonului se va face o rezecție economicoasă a acestuia urmată de restabilirea continuității digestive.

Scanned with OKEN Scanner

Calea de abord cea mai folosită este laparotomia mediană. Prezența unor aderențe bine organizate poate să îngreuneze actul operator. Dacă sigma a fost fixată la perete, operația decurge mai ușor, iar dacă rectul a fost abandonat în micul bazin se pot ivi dificultăți la repararea și izolarea bontului rectal. Anastomoza se face cu fire neresorbabile în 1 sau 2 planuri, termino-terminal sau latero-terminal.

Rectocolectomia totală (fig. 6.52). Această operație lărgită lasă pe loc canalul anal și anusul. Operația se poate executa de către două echipe operatorii. În cadrul timpului abdominal se face colectomia după tehnica descrisă precum și eliberarea rectului, anterior față de organele genito-urinare, posterior pînă la coccige și lateral de teaca rectală. În cadrul acestui timp operator se ligaturează vasele hemoroidale superioare, hemoroidale mijlocii și ramurile lor.

De preferință timpul perineal se execută de către o altă echipă operatorie, bolnavul fiind în poziție ginecologică. Secțiunea rectului se face deasupra sfincterului anal. Calea de acces poate fi transanală, coccigiană sau preanală, continuînd eliberarea rectului, pe care a demarat-o cealaltă echipă operatorie.

Operația poate fi executată și de către o singură echipă care va împinge la maximum disecția rectului în timpul abdominal. Operația se poate termina cu sau fără restabilirea continuității:

- *Fără restabilirea continuității.* Această intervenție nu este motivată decît de o alterare bruscă a stării generale a bolnavului care obligă la o ileostomie.
- *Cu restabilirea continuității.* Ileostomia definitivă este o gravă mutilare a bolnavului, de aceea trebuie făcut efortul de a crea condițiile unei anastomoze ileo-anale primare. Pentru a corespunde din punct de vedere funcțional, această anastomoză trebuie să fie continentă și să asigure un stocaj al materiilor fecale, ceea ce evită scaunele frecvente. Adeseori continența este precară, cauzată de o serie de elemente ce țin de alterarea mucoasei anale sau de leziunile nervoase sau musculare ale aparatului sfincterian. Anastomoza ileo-anală este greu de executat tehnic în fundul bazinului. Timpul acesta poate fi însă efectuat de echipă pe cale perineală, între canalul anal răzbuzat în afară și ileonul terminal tras prin canalul anal.

După terminarea suturii, intestinul este introdus deasupra sfincterului.

Alții execută o intubație ileo-ano-rectală după detașarea mucoasei de la nivelul canalului anal prin care este scoasă ansa ileală care se fixează la tegument. Această anastomoză poate să se complice cu necroza ansei sau stenoze ce merg pînă la stări ocluzive.

Pentru înlăturarea inconvenientelor ileostomiei s-au conceput numeroase modificări tehnice, cu scopul creării unui rezervor intestinal sau ameliorării continenței. Astfel, unii au creat o buclă ileală în formă circulară cu anastomoza ileo-anală în partea joasă a rezervorului, sau ileo-ileo-anastomoză cu ileostomie de degajare.

Pentru păstrarea continenței se îndepărtează manșonul mucos ano-rectal după care se telescopează ileonul prin canalul muscular fixîndu-se sus la transa de secțiune rectală, iar în jos la linia ano-cutanată.

Scanned with OKEN Scanner

Toate aceste artificii tehnice nu pot asigura o continență perfectă și bolnavul rămîne un suferind cronic.

Proctocolectomia. Această operație suprimă definitiv aparatul sfincterian și bolnavul rămîne cu o ileostomie definitivă (fig. 6.53). Operația comportă 2 timpi operatori, abdominal și perineal, executați în aceeași ședință operatorie sau în două ședințe.

Colectomia totală poate fi urmată de o serie de complicații: infecțioase (abcese pelviene, subfrenice, celulită peritoneală); venoase (tromboză); dehiscența suturii ileo-anale ce impune executarea unei ileostomii definitive; ocluzii intestinale prin volvulus, fistule; leziuni cutanate; tulburări hidroelectrolitice.

6.2.5.7. **Rezecția recto-sigmoidiană.** Majoritatea chirurgilor sînt de acord că în tumorile rectului și chiar în cele ale joncțiunii recto-sigmoidiene amputația executată pe calea abdomino-perineală dă cele mai mari șanse de supraviețuire. Invaliditatea cu care se termină operația — colostomia iliacă definitivă — determină uneori pe chirurg să găsească soluții chiar forțate pentru păstrarea sfincterului anal. Îmbunătățirea tehnicilor de rezecție recto-sigmoidiene în cadrul cărora se practică excizii largi vasculo-limfatice, atît cranial cît și lateral, au ameliorat substanțial prognosticul acestor cazuri cu supraviețuiri apropiate de cele ale amputațiilor.

În luarea deciziei de efectuare a acestei intervenții pe lîngă localizarea tumorii trebuie să se ia în considerare și alte elemente printre care: gradul de strîmtare al pelvisului, gradul de obezitate, starea prostatei și gradul de diferențiere histologică a tumorii (nediferențiate sau anaplazice). În toate aceste situații intră în discuție amputația.

Operația de elecție în tumorile rectosigmoidiene este „**rezecția anterioară**“ care este astăzi unanim acceptată de către chirurgi. Ea se execută pe cale abdominală cu restabilirea imediată a continuității în condiții tehnice optime, deoarece limita inferioară a acestor tumori se află de regulă la cel puțin 12 cm deasupra sfincterului anal.

Pregătirile preoperatorii vizează ca și cele pe alte segmente ale colonului, golirea și dezinfectarea tubului digestiv. Înainte de a veni în sala de operație se va aplica o sondă uretrală. Poziția bolnavului este de ușor Trendelenburg.

Incizia de preferat este mediană subombilicală. Unii preferă incizia paramediană sau arciformă în flancul stîng ce pornește de la rebordul costal spațiul IX, pînă la linia mediană deasupra spinei pubiene.

După deschiderea abdomenului se apreciază localizarea și extinderea tumorii, precum și prezența sau absența metastazelor hepatice. Sigmoidul este ligaturat proximal de tumoare. Se secționează peritoneul presacrat și prin explorarea digitală se apreciază contactul tumoral cu planul posterior. Anterior, invadarea aparatului urinar la bărbat constituie o contraindicație chirurgicală în vreme ce la femeie se pot extirpa în bloc uterul și vaginul împreună cu tumoarea colică.

Primii timpi operatori sînt asemănători cu cei din hemicolectomia stîngă.

Se incizează peritoneul parietal posterior la dreapta promontoriului, corespunzător arterei iliace primitive, după care incizia urcă de-a

lungul rădăcinii mezenterului, încrucișează vena cavă inferioară pentru a se termina orizontal la baza mezocolonului transvers pe marginea stîngă a D_4. Prin decolarea cu grijă, de la dreapta la stînga, a țesutului retroperitoneal celulo-limfatic, se evidențiază fața anterioară a aortei și a venei cave inferioare. Se prepară și se leagă artera mezenterică inferioară la originea sa din aortă și vena mezenterică inferioară la marginea inferioară a pancreasului. Acest timp operator permite o bună decolare retroperitoneală cu ablația de sus în jos a releelor ganglionare. Se scoate apoi sigmoidul în afara abdomenului și se deplasează spre dreapta, după care se secționează peritoneul parietocolic de la rădăcina mezosigmei, pînă la nivelul unghiului stîng al colonului. Această manoperă permite decolarea de la stînga la dreapta, cu menajarea și evidențierea ureterului stîng și a vaselor spermatice.

Urmează decolarea colo-epiploică, care se face de la dreapta la stînga în porțiunea mijlocie și stîngă a colonului transvers.

Timpul abdominal superior se termină cu eliberarea colonului stîng. Menționăm, că decolarea coloepiploică și decolarea unghiului stîng colic nu este necesară dacă se face o rezecție mai limitată a colonului.

Al doilea timp operator important al intervenției îl reprezintă prepararea și mobilizarea rectului. În funcție de localizarea tumorii și extinderea rezecției se disting două varietăți ale rezecției anterioare:

Rezecția anterioară joasă care se adresează în special tumorilor localizate în 1/3 mijlocie și superioară a rectului și care obligă la o eliberare a acestuia din concavitatea sacrată cu secțiunea sa distală în zona extraperitoneală. Restabilirea tranzitului se va face între colonul stîng și rectul lipsit de foița peritoneală.

Rezecția anterioară înaltă practicată în cazul tumorilor rectosigmoidiene sau ale capătului distal sigmoidian. În această localizare rectul nu este dislocat din patul său sacrat, iar anastomoza se face între două bonturi ce se află deasupra peritoneului pelvin. Adeseori în practică se face însă un compromis între aceste două varietăți tehnice cu mobilizarea rectului și eliberarea sa de pe sacru, dar cu păstrarea elementelor sale sacrate.

Pentru mobilizarea rectului se practică o incizie transversală a peritoneului pelvin retro-vezical, dedesubtul proeminențelor ureterale, prin care se unesc cele două incizii ale peritoneului parietal posterior de o parte și de alta a promontoriului. Deplasînd sigmoidul anterior, se poate executa cu ușurință eliberarea feței posterioare a rectului de aponevroza presacrată. După ce s-au identificat ureterele pe traiectul lor lateropelvin se face decolarea latero-rectală, coborînd de-a lungul pereților pelvini pînă la porțiunea superioară a aripioarelor sacrate.

În rezecția anterioară înaltă se poate opri decolarea la acest nivel în timp ce în rezecția anterioară joasă se va continua cu ligatura porțiunii superioare și mijlocii a aripioarelor rectului care include ramuri din artera hemoroidală mijlocie. Trunchiul arterial fiind mai jos situat, nu există pericolul devitalizării bontului rectal. Dealtfel o singură arteră este suficientă pentru irigarea rectului restant.

Anterior, eliberarea se face față de partea posterioară a vezicii urinare și a veziculelor seminale pînă la marginea superioară a prostatei. Hemostaza se asigură prin secțiunea mezorectului care se află

Scanned with OKEN Scanner

pe fața posterioară a ampulei rectale. Mezorectul fiind gros și cu un bogat țesut grăsos în jurul său, necesită 2—3 ligaturi pentru interceptarea tuturor ramurilor arteriale. Se suspendă rectul prin două fire de ață aplicate lateral, urmată sau nu de aplicarea unei pense atraumatice. Unii chirurgi practică în acest timp operator irigații ale bontului rectal distal pentru curățire mecanică urmată de irigații cu citostatice în intenția de a distruge celulele canceroase exfoliate în timpul manevrelor chirurgicale.

Se practică secțiunea rectului la cca 6 cm depărtare de polul inferior al tumorii. Se secționează colonul și mezocolonul stîng la un nivel care să permită o coborîre fără tracțiune și o exereză largă a mezourilor vasculo-limfatice. O grijă deosebită trebuie acordată arcadelor vasculare bordante, care au menirea să asigure vascularizația colonului coborît. Unii introduc neomicină în bontul colic superior pentru aseptizarea zonei anastomotice.

Anastomoza colo-rectală termino-terminală se face cu fire neresorbabile separate, în 1 sau 2 planuri. Se va începe cu planul posterior, iar firele se vor înnoda în lumenul rectal. Diferența de frecvență a fistulelor anastomotice după cele două tipuri de sutură este nesemnificativă. Unele studii constată o mai mică incidență a dehiscențelor la anastomozele într-un singur strat la rezecțiile anterioare joase și nici o diferență la cele înalte. Progresele din ultimii ani în confecționarea aparatelor de sutură mecanică fac posibilă aplicarea lor la anastomoza colo-rectală prin introducerea pe cale anală. Ele sînt detaliate într-un capitol aparte.

Lucrări elaborate de servicii, ce și-au cîștigat experiență cu această sutură mecanică, arată că limita rezecției anterioare joase a putut fi coborîtă și mai mult, pînă la 4,5—5 cm de orificiul anal ceea ce nu poate fi practic realizat prin sutură normală. Controlul postoperator cu Gastrografin a depistat un număr scăzut de dehiscențe, iar ușoarele sîngerări ce pot surveni s-au oprit spontan. În eventualitatea unor stenoze se pot face dilatări cu rezultate satisfăcătoare.

Peritonizarea se execută acolo unde există material suficient și în nici un caz nu va fi forțată, întrucît poate favoriza hernii interne.

În pelvis se poate fixa peritoneul vezicii urinare la nivelul colonului lăsînd anastomoza sub peritoneu. În stînga, marginea peritoneului se fixează la colon.

O altă obiecție adusă peritonizării este aceea că sub peritoneu se pot acumula secreții sero-sanguinolente care se pot infecta sau deschide la nivelul anastomozei. Unii nu peritonizează din principiu.

Drenajul suscită de asemenea discuții. Marea majoritate a chirurgilor îl consideră necesar, pentru evacuarea scurgerilor de limfă și sînge. Se folosesc diferite tipuri de dren și cu diferite localizări. Unii preferă drenajul aspirativ de tip Redon, cu ajutorul a două tuburi de cauciuc sau material plastic care sînt plasate extraperitoneal și care se scot suprapubian sau în fosele iliace. În plus, se poate drena și zona de decolare coloparietală printr-o contraincizie lombară. Închiderea peretelui se face în mod obișnuit. La sfîrșitul operației, unii practică o dilatație anală timp de 2—3 minute argumentînd că acest gest complementar ar evita acumularea de materii fecale și gaze.

Scanned with OKEN Scanner

Rezecția anterioară la femeie comportă unele particularități tehnice. Timpul pelvian se execută cu mai mare ușurință decît la bărbați datorită conformației bazinului care este mai larg și mai deschis. Peritoneul pelvin este incizat lateral apoi transversal pe fața posterioară a vaginului, după care se practică cu ușurință decolarea recto-vaginală.

Rectocolectomia se poate asocia cu o histerectomie totală sau subtotală, pentru a ușura intervenția chirurgicală deoarece histerectomia creează un cîmp larg operator. Din considerente oncologice întrucît s-au constatat metastaze ovariene Krukenberg la bolnave cu cancere colice, se preconizează și histerectomia totală cu anexectomia bilaterală.

Invazia tumorală obligă uneori chirurgul la rectocolectomii cu histerocolpectomii de necesitate. Ablația se face monobloc pentru a evita diseminarea de celule canceroase.

Variante ale rezecției anterioare:

• *Anastomoza latero-terminală colo-rectală.* Această anastomoză se preferă mai ales în cazurile de incongruență între bontul rectal și cel colic sau în situația în care mezoul colic exercită oarecare tracțiune asupra capătului distal colic încurbîndu-l ușor și aducîndu-l chiar în poziția anastomozei latero-rectale. Această anastomoză are și avantajul că asigură un tranzit digestiv bun și nu permite formarea unui fund de sac ce ar favoriza retenția de materii fecale cu toate consecințele ce decurg din aceasta.

• *Exereze limitate.* Starea generală precară a bolnavului, vîrsta prea înaintată sau prezența unor metastaze hepatice sau ganglionare obligă uneori la limitarea exerezei. Se va secționa mezosigma pînă la fața anterioară a sacrului, după care se disociază țesutul subperitoneal evidențiind și lăsînd pe loc ureterul stîng și vasele genitale. Se vor face ligaturile vasculare prin transiluminație păstrîndu-se artera sigmoidiană superioară care va iriga bontul sigmoidian. Ligatura pediculului hemoroidal superior se va face sub trunchiul arterelor sigmoidiene. În rest, operația va decurge după tehnica descrisă.

• *Rectocolectomii lărgite.* Invazia canceroasă locală nu trebuie să dezarmeze chirurgul și dacă starea generală permite, trebuie încercate rezecții largi prin care se îndepărtează nu numai tumoarea ci și zonele de invazie neoplazică din vecinătate. Dacă este prinsă vezica urinară, aceasta se va secționa transversal după care se vor verifica meaturile urinare și se va aprecia distanța dintre trigonul vezicii și zona de propagare neoplazică. Se va rezeca zona infiltrată după care se va executa cistorafia într-un singur plan cu catgut cromat urmată de aplicarea unei sonde vezicale „à demeure".

• *Rectocolectomia cu enterectomie monobloc* se efectuează cînd intestinul subțire este prins în blocul tumoral.

• *Rectocolectomia cu rezecție ureterală.* Prinderea ureterului stîng este o excepție în cadrul evoluției unui cancer recto-sigmoidian. În asemenea situație, tumoarea se extirpă împreună cu ureterul. Restabilirea continuității se face prin implantare uretero-vezicală, pontaj uretero-vezical cu grefon de intestin subțire interpus între ureter și vezică sau cu ajutorul unui lambou vezical tubular.

Scanned with OKEN Scanner

Există partizani ai colostomiei de protecție, după rezecția anterioară. Utilitatea sa este discutabilă. În cazul în care sînt întrunite toate condițiile unei anastomoze perfecte (colon bine preparat, bonturi bine vascularizate, lipsă de tensiune pe tranșă), colostomia nu are indicație. De asemenea, o colostomie nu poate suplini imperfecțiunea unei anastomoze colo-rectale. Cu toate acestea anusul de protecție are mulți adepți chiar și în cazul unei operații executate în condiții optime.

Complicații postoperatorii ale rezecției anterioare. Îngrijirea postoperatorie este comună celorlalte operații pe tubul digestiv. Bolnavului i se aplică o sondă de aspirație gastrică care se scoate după reinstalarea tranzitului digestiv care, de regulă, se reia în ziua 3—4. Drenajul se suprimă progresiv atunci cînd prin tuburi nu se mai scurg secreții patologice din cavitatea peritoneală. O perioadă de timp scaunele pot fi mai moi dar în decursul a cîteva săptămîni sau luni își reiau consistența.

Nu totdeauna lucrurile decurg satisfăcător și în evoluția operatului pot apare o serie de complicații:

Dehiscența de sutură. Adeseori bolnavii vin în stadii avansate ale bolii cu interesarea stării generale sau la vîrste înaintate cu tare organice, situații în care procesul de vindecare nu se poate face în condiții optime. Pe lîngă acești factori de ordin general mai sînt și unii factori locali care concură la dezunirea gurii de anastomoză.

Unul din elementele importante în prevenirea dehiscenței este pregătirea colonului, întrucît nerespectarea regulilor acesteia poate predispune la dezunire. Bolnavii pot veni și în stadiu de complicații îndeosebi în stare ocluzivă cînd nu se reușește golirea perfectă a lumenului colic și aseptizarea sa.

Vascularizația bonturilor trebuie să fie bună și în caz de dubiu este bine să se rezece din nou capetele distale ale colonului pînă ce ele sîngerează vizibil.

Tehnica operatorie trebuie să fie perfectă evitînd tensiunea la nivelul anastomozei și tracțiunile asupra mezourilor care diminuă debitul sanguin. Profilaxia acestor deficiențe se face prin decolări și mobilizări ale zonelor fixe ale colonului. Sutura bonturilor trebuie executată de așa manieră încît să nu creeze funduri de sac care pot duce la stază de materii fecale și infecții ce pot compromite sutura.

Gradul de dehiscență este variabil. Unele studii radiologice postoperatorii demonstrează că frecvența fistulei anastomotice este mai mare decît este apreciată clinic. Cifrele sînt variate după diferiți autori, oscilînd între 10%—51% (Golligher). Apariția fistulei este precedată de un sindrom febril, durere locală, diaree sau scurgeri patologice prin rect. La început s-ar putea crede că este vorba de o supurație a plăgii care este puternic infiltrată. Ulterior se constată încă eliminarea de materii fecale după care fenomenele generale se ameliorează.

Conținutul stercoral se poate scurge uneori spre profunzime și atunci apar fenomenele unei peritonite localizate cu sindrom febril, distensie abdominală, dureri în micul bazin. Colecția purulentă se poate deschide în organele din vecinătate sau se poate exterioriza mai tîrziu.

Cînd organismul nu poate bloca infecția, se dezvoltă chiar o peritonită generalizată. Tabloul clinic se instalează după 4—5 zile de la

operație sub forma unei stări septice cu alterarea stării generale și semne de iritație peritoneală. Gravitatea acestor peritonite generalizate stercorale prin dehiscență de sutură este extremă.

Conduita terapeutică diferă de la caz la caz. În fistulele stercorale minime se obține în majoritatea cazurilor un rezultat satisfăcător printr-un tratament conservativ. Se va desface larg plaga operatorie pentru a favoriza scurgerea în afară a materiilor fecale și se va face o irigație locală cu antiseptice și antibiotice. Fistula se va închide în 2—3 săptămîni.

Dacă este vorba de o peritonită generalizată se va interveni de urgență sub scutul unei reanimări complexe. Se va face toaleta marii cavități peritoneale printr-un lavaj larg peritoneal. Dacă dehiscența suturii este totală, capătul proximal se va aduce la perete sub forma unei colostomii, iar capătul inferior se va înfunda făcînd totodată un drenaj larg local. În cazul unei dezuniri parțiale se va face un anus temporar pe transvers, urmînd ca după rezolvarea peritonitei și vindecarea leziunii să se suprime anusul după un prealabil control radiologic.

Trebuie menționat că respectarea cu strictețe a principiilor de bază ale chirurgiei colice va putea reduce foarte mult incidența acestor complicații postoperatorii.

6.2.6. COLOPLASTII

6.2.6.1. **Esofagoplastii colice.** Colonul, fiind un organ tubular și mobilizabil, poate servi ca material pentru o serie de intervenții plastice. Esofagoplastiile cu colon sînt condiționate de o serie de factori de ordin morfologic și vascular. Variațiile anatomice privind lungimea cadrului colic precum și cele vasculare sînt multiple și pot oferi situații favorabile sau defavorabile esofagoplastiilor colice.

Timpii operatori diferă după segmentul colic folosit pentru plastie și după afecțiunea de bază pentru care se face intervenția (cancer esofagian, stricturi).

Transplantul colic se poate realiza cu:

- Ileocolon și colon drept, segmentul izolat fiind irigat de artera colică medie;
- Colonul transvers, cînd se sacrifică artera colică medie, nutriția vasculară realizîndu-se prin artera colică superioară. În asemenea situație, colonul poate fi ascensionat pînă la nivelul regiunii cervicale iar colonul descendent secționat se poate anastomoza la stomac sau prima ansă jejunală;
- Colonul transvers stîng, flexura splenică și colonul descendent irigat de artera colică stîngă.

Pregătirea preoperatorie se adresează stării generale a bolnavilor, care în majoritatea cazurilor sînt denutriți și cu tare biologice, și preparării colonului după principiile în uz.

Plastia cu ileo-colon drept. Intervenția poate fi executată de către două echipe operatorii: una pentru timpul esofagian, cealaltă pentru izolarea colonului. Plastia cu ileo-colon drept prezintă o serie de avan-

taje: segment colic lung, bine vascularizat; montaj izo-peristaltic; congruența între segmentele de anastomozat (ileon-esofag); valvula ileo-cecală a lui Bauhin previne refluxul colic.

Incizia preferată de majoritatea chirurgilor este mediană, supra- și subombilicală. După deschiderea cavității abdominale se explorează îndeosebi dispoziția vasculară a segmentului de prelevat și lungimea sa. Se execută o decolare colo-parietală dreaptă după care se face un clampaj temporar al arterei ileo-biceco-apendiculare și al arterei bordante a ileonului terminal. Prin această manoperă se stabilește valoarea sistemului vascular anastomotic.

Se rezecă marele epiploon de partea dreaptă. Se secționează epiploonul gastrocolic și se decolează mezocolonul ascendent pînă la nivelul liniei mediane. Se ligaturează artera ileo-biceco-apendiculară la 8 cm de joncțiunea ileo-cecală, urmată de secțiunea ileonului la cca 12—15 cm de cec.

Transplantul ileo-colic se mobilizează în sus, trecînd printr-un culoar retrogastric și prin zona avasculară a mezoului gastro-hepatic. De la acest nivel segmentul colic poate fi ascensionat la nivelul regiunii cervicale pre sau retrosternal, prin tunelizarea subtegumentară, iar retrosternal prin rezecția apendicelui xifoid, acordînd o grijă deosebită decolării pleurale în regiunea retrosternală. De asemenea, trebuie mare atenție să nu se torsioneze colonul și pedicului său vascular, în timpul migrării spre regiunea cervicală.

În cazul în care există dubii asupra viabilității transplantului, timpul esofagian se poate executa ulterior. Dacă esofagoplastia se execută într-un singur timp, se descoperă esofagul printr-o incizie sterno-mastoidiană stîngă, urmată de anastomoză eso-ileală. Pentru facilitarea acestui timp operator, unii rezecă o porțiune din osul hioid sau lobul tiroidian stîng.

Se descriu mai multe variante ale anastomozei esoileale. După închiderea bontului ileal, unii fac o anastomoză latero-laterală, alții secționează esofagul, înfundă capătul distal iar capătul proximal îl anastomozează termino-lateral cu ileonul. Odată terminată anastomoza se drenează local cu tub, după care se apreciază locul de secțiune a transversului. Continuitatea digestivă se restabilește prin anastomoză ileo-transversă termino-terminală sau termino-laterală, iar capătul inferior al tranplantului colic se implantează termino-terminal în stomac sau în jejun. Se drenează cu tuburi zonele decolate după care se închide peretele.

Se execută întîi timpul abdominal, apoi se practică anastomoza eso-ileală. În cazul în care apendicele este prezent se va face în mod obligatoriu apendicectomie.

Esofagoplastia cu colon transvers. Colonul transvers se folosește rareori drept material plastic, deoarece esofagoplastia este mai dificilă și mai nesigură. Montajul poate fi izo- sau anizoperistaltic.

În cazul plastiei izoperistaltice se secționează artera unghiului colic drept, făcîndu-se posibilă mobilizarea colonului. Pilierul vascular al transplantului este constituit de vascularizația arterială a unghiului stîng. După laparotomia supra- și subombilicală, se examinează morfologia transversului luîndu-se în considerare lungimea sa, adipozitatea me-

Scanned with OKEN Scanner

zoului, dispoziția și calibrul vaselor nutritive. Se eliberează colonul prin decolare coloepiploică și secționarea epiploonului gastrocolic. Se secționează elementele de fixare la nivelul unghiului splenic și hepatic, apoi se decolează colo-parietal la nivelul colonului ascendent și descendent. Prin clampaje repetate ale arterelor (artera unghiului colic drept, colica medie și bordanta colonului ascendent) se pot aprecia posibilitățile de supleere ale vascularizației transplantului. Se trece la ligaturile vasculare după care se secționează mezocolonul ce va elibera transversul care va rămîne suspendat numai de pedicului vascular. Grefonul colic se ascensionează pre- sau retrogastric, după care i se creează un tunel retrosternal sau subcutanat pentru a-l mobiliza în regiunea cervicală.

Anastomoza eso-colică poate fi termino-terminală (fig. 6.54) sau termino-laterală. Bontul colic inferior se implantează termino-lateral pe fața anterioară a antrului sau jejun (fig. 6.55). Restabilirea tranzitului digestiv se face prin anastomoză colo-colică termino-terminală (fig. 6.56).

Rudler preferă anastomoza ileo-sigmoidiană cu ablația ceculuí și ascendentului.

Se face drenaj peritoneal, după care se închide peretele abdominal. În cazul montajului anizoperistaltic nutriția transplantului se face prin artera colică dreaptă. Se face clampajul vascular de siguranță, urmat de ligaturile vasculare și secționarea mezocolonului. Colonul stîng va fi secționat sub flexura lienală, iar cel drept sub unghiul hepatic.

Anastomoza eso-colică se va face cu capătul distal al grefonului, iar cea colo-gastrică cu bontul proximal.

Esofagoplastia cu colon stîng și transvers. Aceste esofagoplastii folosesc un grefon pediculat de arteră colică stîngă. Procedeele operatorii se bazează în general pe tehnica lui Belsey. Transplantul colic stîng poate fi scurt sau lung, priza distală mergînd pînă la nivelul sigmoidului (fig. 6.57).

Complicații postoperatorii. Se descriu tulburări de deglutiție, în primele zile după reluarea alimentației. În majoritatea cazurilor acestea au un caracter temporar și dispar chiar și fără tratament, dar s-au descris și situații în care aceste tulburări au atras după sine complicații pulmonare.

În afara acestor incidente care sînt comune oricăror intervenții pe abdomen, plastiile colice pot duce la unele complicații proprii acestei chirurgii:

• Pneumotoracele. Această complicație survine în esofagoplastiile la care ascensiunea transplantului s-a făcut retrosternal. Una sau ambele pleure se pot rupe în timpul creării tunelului retrosternal. Datorită modificărilor de presiune intratoracică, ansa colică poate fi atrasă spre cavitatea pleurală, fapt ce are drept consecință instalarea unor tulburări în pasajul alimentar sau chiar compromiterea vascularizației grefonului. Incidentul trebuie recunoscut deoarece mai ales în pneumotoracele bilateral va trebui asigurată exuflația pleurală uneori chiar prin drenaj aspirativ.

• Necroza grefonului. Devitalizarea colonului este ușor de recunoscut în cazul coloplastiilor presternale cînd la simpla inspecție a intesti-

nului expus la vedere prin scoaterea cîtorva fire de la tegument, se observă transplantul mortificat. Mai dificil este cazul esofagoplastiilor retrosternale cînd complicația se anunță prin semne generale (scăderea tensiunii arteriale și accelerarea pulsului) ce trebuie să ne atragă atenția asupra acestei eventualități.

Singura atitudine în astfel de situații este îndepărtarea grefonului.

• Hemoragii mediastinale. Acestea survin de asemenea în timpul confecționării traiectului retrosternal.

• Torsionarea grefonului. Chirurgul trebuie să acorde mare atenție modului de orientare a colonului în timpul ascensionării la nivelul regiunii cervicale. O rotare a transplantului atrage după sine strangularea tubului digestiv și compromiterea nutriției pînă la necroza grefonului.

• Fistula. În majoritatea cazurilor, fistulele sînt la nivelul anastomozei eso-colice. Ele au un debit mic și un caracter tranzitoriu. Aceste fistule benigne se vindecă spontan în zile sau săptămîni. În cazul esofagoplastiilor retrosternale există pericolul prelingerii secrețiilor patologice în mediastin urmată de inocularea microbiană la acest nivel, constituind o eventualitate foarte gravă.

Într-un procentaj mic se descriu și fistule majore, generate uneori de dehiscența totală a anastomozei eso-colice sau de necroza bontului colic. Acestea pun probleme serioase de rezolvare fiind necesară rezecarea zonei sfacelate și ulterior asigurarea restabilirii tranzitului digestiv folosind uneori și plastii cutanate.

• Staza în transplantul colic. Aceasta recunoaște drept cauză unele tulburări în circulația digestivă sau existența unei ușoare torsionări a grefonului.

• Dilatația grefonului. În cazul esofagoplastiilor subcutanate, în afara disconfortului digestiv, dilatația dă și un aspect dizgrațios. La cele retrosternale pot apare în plus fenomene de compresiune mediastinală.

• Stenoza gurii de anastomoză este în majoritatea cazurilor apanajul fistulelor postoperatorii. În funcție de gradul ei și calitatea țesuturilor din vecinătate, se poate rezolva prin dilatații endoscopice sau în caz de nereușită prin intervenții chirurgicale care să asigure lărgirea comunicării eso-colice sau confecționarea unei noi guri de anastomoză.

6.2.6.2. **Coloplastia după gastrectomie totală.** Utilizarea transplantului colic în chirurgia gastrică se face rareori. El va avea funcția de rezervor și va asigura restabilirea tranzitului digestiv prin păstrarea duodenului în circuit. Unii au descris chiar și folosirea grefonului colic în gastrectomii subtotale pentru evitarea sindromului de microgastrie după rezecții largi, interpunînd o mică porțiune din colonul transvers între stomac și duoden.

În cazul gastrectomiilor totale se preferă de asemenea plastiile cu colon transvers, iar cînd acesta a fost invadat de procesul neoplazic se folosește drept proteză ileo-colonul drept, montat izoperistaltic.

Transplantul de ileo-colon se izolează prin secțiunea ileonului la cca 15 cm de valvula ileo-cecală, iar a transversului la cca 15 cm de flexura hepatică după tehnica descrisă la esofagoplastii.

Scanned with OKEN Scanner

Ileonul se anastomozează termino-terminal cu esofagul, capetele fiind perfect congruente, iar transversul cu duodenul (fig. 6.58). Continuitatea digestivă se restabilește prin ileo-transverso-anastomoză.

Cînd se folosește transversul, se practică decolarea marelui epiploon și se va asigura o bună vascularizație a transplantului prin menajarea arcadei colice.

6.2.6.3. **Colonul în chirurgia urologică.** În chirurgia urologică, colonul este folosit pentru: *derivații urinare* și *transplant pentru colocistoplastii.* Toate aceste operații sînt precedate de o riguroasă pregătire colică și urinară.

Derivația urinară se poate realiza prin: ureterostomie cutanată transcolică și ureterocolostomie, cu păstrarea continuității colice.

Ureterostomia cutanată transcolică folosește un grefon sigmoidian de cca 15 cm care s-a dovedit a fi un bun material de pontaj între ureter și piele. Principiul operației constă în implantarea ureterelor în grefonul colic, care la capătul său proximal se închide, iar capătul distal va traversa peretele abdominal fiind exteriorizat sub forma unei colostomii într-o zonă plată a peretelui, lipsită de cicatrici și aptă pentru aplicarea aparaturii de colectare a urinii. În ceea ce privește tactica chirurgicală, ea diferă după preferința chirurgilor. Unii optează pentru grefon și colostomie, după care implantează ureterele. Alții implantează ureterele în grefonul sigmoidian, după care execută exteriorizarea colonului.

În prima variantă, implantarea uretero-colică termino-laterală se face pe cale exocolică. În locul de implantare al ureterului se excizează din peretele sigmoidian o mică zonă sero-musculară pînă la nivelul mucoasei. Se execută apoi un clivaj între mucoasă și tunica musculară. Se apropie ureterul a cărui adventice se fixează cu fire resorbabile la musculoasa colică. Urmează sutura tranșei de secțiune ureterală la orificiul creat în mucoasa colică.

În cea de a doua variantă, se practică o deschidere longitudinală a grefonului de-a lungul bandeletei. Se perforează dinăuntru în afară peretele colic prin care se trage în lumenul intestinal firul reper al ureterului, care va descinde în ansă.

Se execută cu catgut pe sonda tutore sutura uretero-colică. Se închide colectomia după care se creează tunelul parietal prin care se va fixa la perete capătul distal al grefonului. Se face drenajul subperitoneal prin contraincizie, urmat de sutura peretelui.

Uretero-colostomia cu păstrarea continuității colice cunoaște multe variante. Acest tip de operații sînt urmate de amestecul urinii cu materiile fecale, fapt ce atrage după sine o serie de consecințe:

- Refluxul contracurent al conținutului colic (fecale, gaze, urină, floră microbiană) spre rinichi, fenomen mai frecvent în cazul ureterelor largi și beante. Acest neajuns poate avea ecou asupra funcției renale.
- Sfincterul anal trebuie să asigure dubla continență, atît urinară cît și a materiilor fecale. Un tonus scăzut sfincterian, este urmat de scurgerea materiilor lichide, ceea ce înseamnă un grad de infirmitate pentru această categorie de bolnavi.

Scanned with OKEN Scanner

• Mucoasa colică favorizează pe de o parte reabsorbția ureei, iar pe de altă parte duce la pierderea de potasiu și bicarbonați, fapt ce provoacă tulburări electrolitice și acido-bazice.

Operația se execută prin laparotomie hipogastrică. După ce se îndepărtează ansele intestinale se descoperă și se reperează ureterele cu fire de ață. Implantarea ureterelor se poate face termino-lateral pe cale exo-colică, cu sau fără montaj antireflux. Se practică miotomie extramucoasă longitudinală pe 2—3 cm, decolare musculo-mucoasă pe o zonă de 1 cm (fig. 6.59). În punctul decliv, se practică excizia unui orificiu mucos urmată de anastomoză uretero-colică pe sondă tutore (fig. 6.60). Ureterul terminal se plasează în spațiul inter-musculo-mucos și este acoperit prin sutura stratului sero-muscular. Prin sutura cu fire neresorbabile a seroasei colice la peritoneul parietal se asigură extraperitonealizarea anastomozei uretero-colice (fig. 6.61).

Ureterele pot fi implantate și transcolic cu anastomoză directă fără montaj antireflux sau cu anastomoză antireflux prin crearea unui tunel submucos.

Sondele tutore ureterale care au fost exteriorizate transanal se scot în zilele 15—21. După 6—8 săptămîni de la operație se indică o urografie intravenoasă de control, care va fi repetată. De asemenea, se vor face explorări biologice care se adresează funcției renale și echilibrului electrolitic.

Complicații digestive: ileus biliar prelungit uneori datorită insuficienței renale, ocluzii mecanice, fistule intestinale; *urologice:* fistule urinare, stenoze, reflux uretero-renal.

Colocistoplastiile se execută în scopul măririi capacității vezicale sau pentru crearea unei neovezici în caz de cistectomie totală.

Tehnicile de înlocuire segmentară a vezicii urinare ultilizează intestin subțire sau colon sigmoidian. Grefonul colic se va anastomoza la nivelul vezicii restante ce cuprinde regiunea trigonului vezical.

Indicațiile acestei intervenții sînt îndeosebi procesele bacilare și fistulele vezico-vaginale postradioterapeutice. Se pare că plastia cu colon prezintă unele avantaje față de cea ileală, avantaje ce constau în capacitatea de rezervor mai mare și într-un peristaltism mai puternic ce asigură evacuarea urinară cu mai mare ușurință. Preoperator, bolnavului i se montează o sondă uretrală. Calea de abord poate fi mediană, subombilicală sau transversală suprapubiană. Se izolează un segment din colonul sigmoidian de cca 15—20 cm, asigurîndu-i o vascularizație perfectă.

Restabilirea continuității colice se face la stînga colonului prin anastomoză termino-terminală.

Colocistoplastia terminală presupune sutura capătului superior al grefonului și anastomoza bontului inferior termino-terminal.

Coloplastia transversală necesită sutura celor două capete ale grefonului și incizia longitudinală a acestuia urmată de sutura colo-vezicală latero-terminală.

În cazurile în care din diferite considerente colonul sigmoidian nu poate fi utilizat se folosește drept grefon ileo-colonul drept. Ileonul se secționează în vecinătatea joncțiunii ileo-cecale și capătul distal se înfundă. În cel proximal, se face o anastomoză ileo-colică pentru resta-

Scanned with OKEN Scanner

bilirea circuitului digestiv. Transplantul este constituit din ampula cecală și un segment din ascendent, care va fi suturat după secțiune. Se secționează cecul și se face o anastomoză ceco-vezicală. Se face drenaj aspirativ retropubian și se montează sondă ureterală.

Înlocuirea integrală a vezicii se realizează prin ileocistoplastie, sigmoido-cistoplastie sau ceco-cistoplastie. După cistectomia totală, grefa colică trebuie fixată la uretră, fapt ce obligă la implantarea ureterelor în grefon și o sutură profundă pînă la orificiul ureteral. Grefonul sigmoidian trebuie să aibă un mezou suficient de lung care să-i permită o ușoară mobilizare. Anastomoza colo-ureterală se face latero-terminal, după închiderea ambelor capete ale transplantului sau termino-terminal, suturînd bontul superior al intestinului. Sondele ureterale tutore se scot prin uretră.

În caz de procese maligne extinse sau complicații postradioterapeutice, cînd este compromisă și uretra, după pelvectomie totală lărgită, circuitul urinar se va asigura printr-un transplant de derivație. Grefonul folosit este cel ileo-cecal, utilizînd ultimii 15—20 cm de ileon, cecul și un segment din ascendent. Bontul colic se închide, iar ileonul se fixează la piele în fosa iliacă dreaptă după ce ureterele au fost implantate în cec. Ileo-coloanastomoza se execută pentru a asigura continuitatea digestivă.

Îngrijirea postoperatorie a acestor bolnavi, adeseori cu grave deficite biologice, necesită o schemă complexă de tratament. Sondele ureterale se scot după 20 zile, iar cea uretrală după 25—30 zile.

6.2.6.4. **Vaginoplastia sigmoidiană.** Tratamentul absenței congenitale a vaginului a preocupat de multă vreme pe chirurgi. Pentru majoritatea autorilor momentul intervenției este perioada ce precede căsătoria atunci cînd pacienta este matură fizic și psihic și cînd dorește să ducă o viață sexuală activă. Tehnicile sînt multiple, unele sîngerînde, altele nesîngerînde. Printre metodele sîngerînde cu deschiderea cavității peritoneale figurează și vaginoplastia cu ansă sigmoidiană.

Pregătirea preoperatorie comportă golirea mecanică și dezinfecția colonului. Operația se practică de către două echipe operatorii.

Bolnavei, în decubit dorsal, în poziție ginecologică i se fixează o sondă uretrală.

Primul timp al operației este clivajul perineal, care se execută cu ajutorul unei incizii transversale înapoia meatului ureteral. Cu ajutorul foarfecelor și al valvelor se creează o cavitate între vezica urinară și rect. Decolarea se face pînă la peritoneul pelvin.

Se practică o laparotomie mediană subombilicală, după care se face o explorare a cavității abdominale și îndeosebi a pelvisului, unde se află organele genitale interne.

Ansa sigmoidiană trebuie să aibă un mezou lung, pentru ca grefonul să poată fi ușor mobilizat pînă la nivelul perineului. Se studiază dispoziția vasculară, după care se secționează ansa distal, la nivelul jonctiunii recto-sigmoidiene, iar cranial la cca 20 cm. Bontul inferior al ansei izolate se închide. Se reface tranzitul digestiv prin anastomoză termino-terminală și se închide breșa din mezoul sigmoidian. Se creează o breșă în peritoneul din fundul de sac Douglas, prin care se trece ca-

Scanned with OKEN Scanner

pătul superior al grefonului care va pivota în jurul pediculului său vascular. Capătul coborît se va fixa circular la nivelul perineului unde s-a început clivajul .Grefonul împreună cu mezoul său vor fi fixate la peritoneul fundului de sac Douglas, prin care a descins ansa colică. Drenajul spațiului de clivaj și al neovaginului se execută pentru a facilita eliminarea secreției.

În afara acestui montaj longitudinal anizoperistaltic (Champeau) s-au mai conceput procedee longitudinale izoperistaltice (Ruje-Hejduc) sau în „V" (Alexandrov).

6.2.7. SUTURA MECANICĂ ÎN CHIRURGIA COLONULUI

Utilizarea suturii mecanice a fost reactualizată în ultimele două decenii, existînd numeroase echipe chirurgicale care, fructificînd îmbunătățirile aduse instrumentarului și perfecționînd tehnica, au obținut rezultate încurajatoare. Chirurgia colonului beneficiază de avantajele acestei suturi prin gradul de etanșeitate pe care îl conferă prin scurtarea duratei intervenției precum și prin posibilitatea utilizării ei în teritorii altfel mai greu de abordat.

Ținînd seama de numărul mai redus de referințe din literatură, considerăm oportună prezentarea cîtorva date legate de momentele principale în promovarea suturii mecanice, precum și în legătură cu gama instrumentelor utilizate, a principiilor care o guvernează, a indicațiilor și riscurilor ei.

Cel dintîi instrument de sutură mecanică a fost propus de Hültl, în 1908, care preconiza utilizarea lui în chirurgia gastrică pentru rezecția tumorilor antrale. Aparatul său era însă voluminos, cîntărea 3,5 kg iar asamblarea lui, extrem de greoaie, dura două ore. Wily Meyer extinde utilizarea aparatului la confecționarea tubului gastric după procedeul Beck-Jianu și la esofagoplastiile subcutanate. În 1921, unul dintre elevii lui Hültl, Von Petz imaginează o pensă de sutură mecanică mai simplă, cu greutate mai mică și mai ușor de manipulat decît aparatul lui Hültl. Funcționarea sa se finaliza prin aplicarea a două rînduri de agrafe metalice, după comprimarea prealabilă a țesuturilor. Încărcarea cu agrafe se făcea cu mai multă ușurință, fiind posibilă utilizarea pensei de mai multe ori în cursul aceleiași ședințe operatorii.

Friedrich, Sandor și Tomoda au adus la rîndul lor îmbunătățiri aparatului lui Von Petz fără a reuși însă înlăturarea unuia dintre neajunsurile majore și anume necroza ischemică a țesuturilor în urma comprimării lor excesive de către agrafe.

Un progres substanțial a fost înregistrat în deceniul 1950—1960, cînd sovieticii Gudov, Androsov, Amosov, împreună cu o serie de ingineri, au pus la punct o gamă de instrumente capabile să realizeze facil o sutură digestivă. Această sutură se executa tot cu două rînduri de agrafe, în condiții de irigare satisfăcătoare, evitînd ischemierea țesuturilor. Aparatele, compuse din multiple subansamble, se întreținеau greu iar pentru reîncărcare era necesară dezasamblarea lor intraoperatorie. Manipularea, în scopul efectuării suturii, rămînea de asemenea mai dificilă. Cu toate acestea, utilizarea lor capătă extensie și în 1966 Grits-

Scanned with OKEN Scanner

man publică o statistică reunind experiența mai multor centre chirurgicale asupra rezecțiilor gastrice efectuate cu aceste aparate, comunicînd o mortalitate de 2%.

După 1965, aparatele au fost perfecționate de chirurgii americani care au utilizat și aparate de concepție proprie. Ameliorările aduse constau în micșorarea greutății, suplețe sporită și posibilități de a încărca același aparat cu agrafe de diferite dimensiuni de mai multe ori în cursul actului operator, nefiind necesară dezasamblarea aparatului. Experiențe convingătoare cu aceste aparate, comunicate la început de Ravich și Steichen, sînt actualmente tot mai bogate, atît sub raportul cazuisticii cît și a rezultatelor.

Sutura mecanică presupune recursul la trei principii și anume: utilizarea unor agrafe metalice; executarea cu ajutorul unor aparate anume destinate; în mai multe situații, realizarea unei suturi eversante.

Toate aparatele presupun funcționarea în doi timpi: comprimarea țesuturilor atît cît să ajungă în poziția ideală pentru sutură, urmată de aplicarea agrafelor. Instrumentele sînt astfel concepute încît să evite triturarea și astfel devitalizarea țesuturilor, permițînd dozarea compresiei realizate asupra acestora, iar suturile obținute sînt neischemiante. După modificările aduse, agrafele (avînd inițial forma literei U) capătă forma literei B, formă care permite trecerea vaselor nutritive.

Trebuie consemnat faptul că deși în unele situații sutura mecanică încalcă principiul ortodox al suturii inversante, în lumina datelor actuale se pot executa cu bune rezultate și suturi eversante, cu apoziția mucoasei la mucoasă.

Sutura mecanică nu abrogă legile chirurgicale ale suturii. În condițiile în care nu sînt întrunite cerințele de viabilitate ale unei anastomoze, sutura mecanică nu poate reuși. Ea nu se substituie nici lipsei de experiență, nici celei de manualitate a chirurgului, care trebuie să răspundă acelorași exigențe ca în cazul suturii manuale.

Există numeroase aparate de sutură mecanică aflate în uz. Ele pot fi însă grupate în 4 mari tipuri care vor fi prezentate în nomenclatura anglo-saxonă.

6.2.7.1. **Instrumentele T.A.** (thoraco abdominal) formate în principal din două brațe în formă de L care alunecă unul pe celălalt. Una din ramurile orizontale conține cartușul cu agrafe, iar cealaltă reprezintă suprafața pe care se realizează îndoirea agrafelor. Prin apăsarea mînerului are loc introducerea agrafelor, apoi îndoirea lor. Se aplică 2 rînduri de agrafe care astfel asigură etanșeitatea suturii. Cartușele cu agrafe pot avea lungimea de 30, de 55 sau de 90 mm. Înălțimea agrafelor folosite este de 3,8 sau de 4,5 mm. Aceste instrumente sînt utilizate mai ales pentru închiderea bonturilor, partea distală de linia de sutură putînd fi îndepărtată cu ajutorul unui bisturiu. Pot servi la închiderea bontului unui anus iliac în vederea exteriorizării, prevenindu-se astfel iritarea tegumentelor. Se mai folosește pentru închiderea breșelor după folosirea aparatului G.I.A.

6.2.7.2. **G.I.A.** (gastrointestinal anastomosis) se compune din două subansamble, unul care conține cartușul cu agrafe, celălalt suprafața

de îndoire. Aparatul, așa cum îi arată și numele, poate servi la executarea unor anastomoze gastrointestinale, efectuînd concomitent sutura posterioară și anterioară și realizează simultan, cu ajutorul unei lame tăioase aflate în construcția sa, secțiunea între cele două suturi. Pentru introducerea celor două subansamble se practică cîte o breșă în stomac, respectiv intestin, breșe ce pot fi ulterior închise cu aparatul T.A. Instrumentul mai prezintă utilitate și în realizarea anastomozei ileo-colice, de asemenea în transecția intestinală prin aplicarea din afară, creînd două bonturi intestinale închise cu o dublă coroană de agrafe. Se mai recomandă în sutura varicelor esofagiene.

6.2.7.3. **E.E.A.** (end to end anastomosis) este un instrument cilindric destinat anastomozelor intestinale T-T, aparatul fiind introdus intraluminal. Are indicații în rezecții anterioare rectocolice, în esogastrostomii în esojejunostomii și în caz de varice esofagiene cînd se practică atît rezecția cît și anastomoza joncțiunii esogastrice. În cazul rezecției anterioare de rect, instrumentul este introdus prin anus. Pentru anastomoza esogastrică se folosește o breșă realizată în stomac.

6.2.7.4. **L.D.S.** (ligating and dividing stapler) aplică monoplan două agrafe, secționînd țesutul dintre ele. Poate fi utilizat la scheletizarea stomacului.

6.2.7.5. **S.F.M.** (skin and fascia) permite sutura aponevrozelor și tegumentului.

Folosirea aparatelor de sutură mecanică oferă o serie de avantaje cum sînt: precizia, scăderea riscului de infecție, diminuarea riscului hemoragic, evitarea traumatizării viscerelor și desigur o mai mare rapiditate în execuție. Ele se pot utiliza în realizarea integrală a unor intervenții sau numai a unor timpi operatori. Instrumentele de sutură mecanică actuală asigură o sutură care răspunde multora din exigențele suturii ideale. În plus, prin perfecționările constructive au devenit mai ușor de sterilizat și de manevrat.

Subliniem încă o dată faptul că de avantajele suturii mecanice nu poate beneficia decît un chirurg cu experiență și manualitate, care știe să prevină incidentele ce pot surveni în legătură cu practicarea ei, incidente legate de: defecte de funcționare mecanică, de folosirea în situații neindicate, de anumite limite inerente ale acestei suturi.

Orice chirurg decis să folosească sutura mecanică trebuie să-și dedice un anumit timp pentru însușirea tehnicii de manevrare a instrumentelor, care manipulate neadecvat pot duce la dilacerarea țesuturilor sau la suturi neetanșe. Chirurgul trebuie să știe de asemenea că folosirea fiecăruia din aparatele descrise este grevată de un anumit număr de incidente de funcționare. Astfel, utilizarea aparatului T.A. expune la incidente legate de asamblarea incorectă sau incompletă, de folosirea unor cartușe goale etc. Uneori, din neatenție se poate omite apăsarea mînerului declanșator sau se poate secționa viscerul proximal de sutură. Cu aparatul GIA se pot comite greșeli în îmbinarea celor două subansamble sau în manipularea lor. După un timp, aparatele se pot uza, fiind necesar un control tehnic periodic.

Scanned with OKEN Scanner

Trebuie evitată folosirea suturii mecanice, atunci cînd țesuturile nu pot fi apropiate decît cu riscul unei mari tracțiuni, care predispune la dehiscențe de sutură.

Neîndeplinirea anumitor criterii de preparare a țesuturilor de anastomozat cum ar fi îndepărtarea țesutului grăsos sau prinderea vaselor mezenterice în linia de secțiune pot duce la dehiscențe de sutură, respectiv la sîngerare. În situațiile în care este necesară introducerea unor părți ale instrumentelor în lumen este util să se verifice acest lucru evitîndu-se astfel riscul introducerii sub mucoasă.

Limitele inerente ale suturii mecanice sînt legate de realizarea unor suturi eversante a căror siguranță nu este unanim acceptată.

Cu ajutorul aparatelor de sutură mecanică s-au realizat în ultima vreme o serie de intervenții pe intestinul gros. Între acestea un avantaj net îl conferă folosirea aparatului EEA în rezecțiile anterioare de rect, intervenții ce pun adesea grele probleme de realizare a anastomozei manuale. Aparatul EEA, care în mare seamănă cu un sigmoidoscop, se compune dintr-o tijă lungă, avînd la vîrf un dispozitiv ce conține cartușul cu agrafe și un cuțit circular și porțiunea terminală colică, care poate fi îndepărtată sau apropiată de cartuș și cuțit. La celălalt capăt există un sistem de manipulare și declanșare.

În vederea realizării anastomozei rectosigmoidiene este necesară efectuarea unei burse la nivelul extremităților ce urmează a fi anastomozate. Uneori, însăși efectuarea bursei este dificilă; ea trebuie plasată în așa fel încît să nu introducă prea mult țesut în aparat după cum la fel de periculoasă poate fi necuprinderea întregii circumferințe. După ce ambele burse au fost efectuate se introduce aparatul pe calea orificiului anal în lumen pînă cînd vîrful conic depășește bursa de pe rect. Apoi se îndepărtează vîrful conic de dispozitivul conținînd cartușul în jurul căruia se strînge bursa rectală. Se introduce vîrful conic în sigmoid și se strînge în jurul său bursa sigmoidiană (fig. 6.62). Se apropie apoi, prin înșurubare, cele două extremități intestinale pînă la gradul de compresiune dorit și se declanșează aparatul care introduce două rînduri circulare de agrafe iar cuțitul secționează țesutul situat înăuntrul suturii astfel realizate (fig. 6.63). După aceasta se retrage aparatul din lumen. Prin această tehnică se poate obține o anastomoză suplă, cu un înalt grad de etanșeitate.

Cu ajutorul instrumentelor LDS, GIA și TA se poate practica o hemicolectomie dreaptă urmată de o anastomoză ileo-colică. După ce cu ajutorul aparatului LDS au fost legate vasele mezenterice, cu ajutorul aparatului GIA se secționează ileonul terminal după prealabila închidere a extremității ileale, proximal de linia de secțiune, cît și distal de aceasta. De asemenea, se secționează colonul transvers, îndepărtîndu-se astfel colonul stîng. După aceasta se introduc prin cîte o breșă cele două brațe ale aparatului GIA în lumenul segmentelor de anastomozat, pe marginea antimezostenică. Se asamblează aparatul și se practică o anastomoză ileocolică. După ce s-a verificat anastomoza, se închid breșele cu aparatul TA, iar țesutul excedentar este excizat.

6.2.7.6. **Rezultatele suturii mecanice.** Aprecierea eficacității suturii mecanice trebuie făcută dincolo de avantajele teoretice pe care le pre-

zintă și din perspectivele rezultatelor obținute și comparate cu cele după sutura manuală. Într-un astfel de studiu întreprins de Jameson și colab., rezultatele se prezintă astfel:

	Nr. de cazuri	Complicații	
		corelate	posibil de corelat
Anastomoză ileocolică			
— sutură manuală	57	3 (5%)	2 (4%)
— sutură mecanică	85	3 (4%)	2 (2%)
Anastomoză colocolică			
— sutură manuală	71	0	1 (1%)
— sutură mecanică	61	0	0
Închiderea colostomiei			
— sutură manuală	33	0	0
— sutură mecanică	33	2 (6%)	0
Rezecția anterioară			0
— sutură manuală	38	3 (8%)	
— sutură mecanică	2	0	0

Rezultatele prezentate, ca și multe altele asemănătoare, sînt încurajatoare pentru promovarea suturii mecanice, cu condiția competenței.

BIBLIOGRAFIE

1. Adloff, M., Armand, J. P., Mido, S., *Les tumeurs villeuses du rectum et leur traitement chirurgical,* Journ. Med. de Strasbourg, 1977, 1, 39—44.
2. Adloff, M., *Le médicin practicien face à une colostomie,* Journ. Med. de Strasbourg, 1973, 11, 749—572.
3. Adloff, M., Ollier, J. C., *Rehabilitation d'un sujet porteur d'une colostomie ou d'une ileostomie,* Bordeaux Med., 1980, 20, 1031—1042.
4. Adloff, M., Turbelin, J. M., *Hemicolectomie droite avec anastomose colo-iléale „première",* Le Nouvelle Presse Medicale, 1982, 14, 1075—1077.
5. Altemeier, A. W., Culbertson, R. W., Alexander, W. J., Sutorius D., Bossert, J., *Primary closure and healing of the perineal wound in abdominoperineal resection of the rectum for carcinoma,* Am. J. Surg., 1974, 2, 215—219.
6. Amendola, H. F., *Use of a indwelling rectal tube in colonic anastomoses,* Am. J. Surg., 1973, 6, 789—790.
7. Andreoiu, C., Milicescu, S., *Colectomia segmentară ideală în tratamentul chirurgical al volvulusului sigmei.* Chirurgia, 1963, 3, 433—438.
8. Andreoiu, C., Bădulescu, T., Milicescu, S., Andreoiu, C.C., *Considerații în legătură cu tratamentul chirurgical al rectocolitei hemoragice purulente ulceroase,* Chirurgia, 1965, 1, 33—44.
9. Aylett, So., *300 cas de rectocolites hemoragiques traitees par colectomies totales avec anastomoses iléo-*

171 de cazuri), Chirurgia, 1975, 3, 181—187.

139. Soare, M., Popovici, G., *Aspecte ale tratamentului chirurgical al cancerului colic obstructiv*, Chirurgia, 1980, 1, 17—24.
140. Stoiță, S., Steclaci, A., *Laparoscopia și rectosigmoidoscopia televizate*, Viața Medicală, 1964, 1, 57—61.
141. Șuteu, I., Cîmpeanu, I., *Tendințe actuale în tratamentul chirurgical al cancerului recto-colic necomplicat*, Viața Medicală, 1977, 7, 291—294.
142. Teodorescu, D., Aleonte, M., Caraiani, N., Popa-Dumitru, N., *Tratamentul prolapsului rectal total prin procedeul Lahand.*, Chirurgia, 1965, 2, 105—111.
143. Thomeret, C., Aubert, C., *La colectomie ideale dans le cancers complique du colon*, Mém. Ac. Chir., 1961, 87, 846—849.
144. Tomlinson, R. J. R., Newman, M. B., Schafreld, E. P., *Is colostomy closure a hazardous procedure? A comparison of elemental diet and routine bowel preparation*, Br. J. Surg., 1976, 10, 799—800.
145. Tuchel, V., Macarie, R., *Tumori maligne multiple ale colonului. Colectomie totală*, Chirurgia, 1961, 1, 109—113.
146. Turai, I., Papahagi, E., Troianescu, O., Ștefănescu, V., Soare, M., Pompilian, V., *Considerații asupra tratamentului chirurgical al prolapsului rectal total la adult*, Chirurgia, 1959, 5, 657—665.
147. Valerio, D., Jones, F. P., *Imediate resection in the treatment of large bowel emergencies*, Br. J. Surg., 1978, 10, 712—716.
148. Vereanu, D., Pesamosca, A., *Probleme de diagnostic și tratament chirurgical în megacolonul congenital*, Chirurgia, 1969, 10, 865—877.
149. Wemeau, L., Mazeman, E., *Le problème de l'adenomectomie prostatique associée au traitement chirurgical du cancer du rectum*, Ann. Chir., 1965, 25—26, 1685—1686.
150. Wilkins, W. E., jr., Burke, F. J., *Colon Esophageal By pass*, Am. J. Surg., 1975, 4, 394—400.

7. COMPLICAȚII ALE CHIRURGIEI COLICE

Varietatea extrem de largă a particularităților chirurgiei colice (vezi cap. 4), fac această chirurgie susceptibilă la numeroase complicații.

Chirurgia colică poate fi urmată de oricare din complicațiile și sechelele chirurgiei abdominale majore: șoc, atelectazie pulmonară, bronșite, pneumonii, tromboze venoase, embolie pulmonară, tromboze coronariene, accidente vasculare cerebrale, retenție și infecție urinară, complicațiile procedurilor diagnostice, complicațiile colostomiei, hemoragia, ocluzia, peritonita gravă, fistula fecală, dehiscența anastomotică etc.

Unele din complicații sînt comune întregii chirurgii abdominale, iar altele sînt tratate pe larg la capitolul care se ocupă de afecțiunea sau intervenția chirurgicală responsabilă de producerea lor.

Vom sintetiza în acest capitol cîteva dintre aspectele specifice ale unor complicații care survin în chirurgia colică.

7.1. ȘOCUL

Hipotensiunea arterială care se produce în primele 24—48 de ore postoperator, se datorește de obicei înlocuirii inadecvate a sîngelui pierdut prin decolări parieto-colice. Chiar dacă intraoperator suprafețele decolate apar „uscate", nu este neobișnuit ca o cantitate de sînge să se mai piardă prin hemoragie „în pînză" în primele 2—3 zile postoperator, uneori putînd avea loc chiar o hemoragie de mai mari proporții. Este dificil să se aprecieze amploarea acestei hemoragii, deoarece dacă se aplică drenaj aspirativ, acesta nu este totdeauna de eficiență totală, iar dacă drenajul este deschis, cantitatea de sînge din pansamente este de obicei subestimată; pentru aceste motive apare tendința de a transfuza insuficient astfel de cazuri.

Monitorizarea presiunii venoase centrale este una din modalitățile cele mai concludente pentru estimarea și supravegherea operatului colic (Gilmour, Goligher). Linia venoasă centrală instituită preoperator este indicat să se mențină 48 de ore postoperator pentru corecta reechilibrare hemodinamică pe toată această perioadă.

Dacă și după administrarea cantităților de sînge adecvate situației reale, hemoragia continuă, zona operatorie trebuie reexplorată. Uneori hipotensiunea din perioada imediat postoperatorie este provocată de alte cauze decît hemoragia și anume: insuficiență respiratorie, infarct mio-

Scanned with OKEN Scanner

cardic sau, mai rar, analgeticele administrate mai ales bolnavilor în vîrstă. Evaluarea acestor cazuri mai dificile trebuie să includă examinări radiologice, electrocardiografice și a gazelor sanguine.

Șocul tardiv se poate datora unei hemoragii secundare printr-un proces septic dezvoltat în cavitatea peritoneală. Acest accident poate produce exsanguinarea rapidă și de aceea necesită măsuri energice de reechilibrare hemodinamică și imediata explorare a regiunii operate.

De multe ori însă, șocul grav instalat tardiv se datorește cauzelor cardio-respiratorii sau stării septice severe. Cel mai frecvent, șocul toxico-septic își găsește cauza în peritonitele fulminante, caracteristice dehiscențelor anastomotice.

7.2. HEMORAGIA

Perfecționarea posibilităților de combatere și stăpînire a hemoragiilor este una din marile avantaje ale chirurgiei contemporane. Cu toate acestea, în chirurgia colică, fiecare chirurg mai este confruntat cu situații în care complicațiile hemoragice pre-, intra- și postoperatorii reprezintă probleme greu de rezolvat.

7.2.1. HEMORAGIA PREOPERATORIE

Hemoragiile care apar în cadrul colitei ulceroase, a diverticulozei sau polipozei colice nu sînt propriu-zis complicații chirurgicale, dar ele atrag atenția asupra eventualelor deficite de coagulare, care, dacă nu sînt recunoscute și corectate preoperator, pot lua o amploare dramatică în timpul intervenției chirurgicale sau postoperator.

7.2.2. HEMORAGIA INTRAOPERATORIE

Dilacerarea accidentală sau ruptura unui vas major în chirurgia colică este o eventualitate rară. Ea se poate totuși produce uneori dacă planurile de clivaj nu sînt suficient de clare și se tentează o rezecție extinsă. În aceste cazuri, pensarea profundă, fără control, este periculoasă, în locul ei fiind indicate procedeele chirurgiei vasculare. În hemoragia venoasă, compresiunea temporară cu tampoane este de preferat în locul tentativelor de sutură vasculară. În general, încercările prea insistente de identificare și suturare a sediului exact al hemoragiei sînt dăunătoare. Sîngerarea difuză este complicația hemoragică des întîlnită după marile decolări colice în tratamentul radical al cancerului. Dacă complicația nu este rezultatul unei discrazii sanguine, adesea pensarea și ligatura sau cauterizarea punctelor hemoragice poate stăpîni o hemoragie care, la prima impresie, apare ca o descurajantă sîngerare majoră în „pînză".

Scanned with OKEN Scanner

7.2.3. HEMORAGIA POSTOPERATORIE

O hemoragie intraabdominală de o anumită intensitate apare după orice colectomie așa încît exteriorizarea ei nu implică neapărat reintervenția. Dacă hemoragia persistă și crește în amploare și dacă reechilibrarea hemodinamică corectă nu amendează evenimentul, se impune căutarea și rezolvarea cauzei hemoragiei.

Hemoragia se poate trăda prin sistemul de drenaj sau plaga operatorie, prin distensie abdominală și/sau prin deteriorarea funcțiilor vitale. Seroasa peritoneală este capabilă să înlăture cantități foarte mari de sînge fără complicații, cu excepția existenței infecției intraperitoneale. Pentru acest considerent, reintervenția în hemoragia consecutivă operațiilor pe colon se practică doar atunci cînd se deteriorează funcțiile vitale, cînd este necesară oprirea unei hemoragii persistente și evitarea hematoamelor infectate.

La reintervenție, o primă evaluare a posibilului sediu al hemoragiei se poate face prin rememorizarea timpilor și a tipului de operație practicată. Tehnica hemostazei nu diferă de cea aplicată intraoperator. Se caută cu meticulozitate punctul sau punctele hemoragice și se sancționează prin ligatură sau diatermocoagulare.

Dacă sursa hemoragiei a fost descoperită și rezolvată, plaga se închide după plasarea unui tub de dren. Dacă hemoragia pare să fie produsă de mai multe puncte sau în „pînză", este mai indicat să se aplice mese compresive care urmează să se suprime după 2—3 zile, timp în care hemoragia are toate condițiile să se oprească.

Dacă hemoragia s-a datorat terapiei anticoagulante de profilaxie a accidentelor trombotice, ea se va amenda după instituirea transfuziilor cu sînge proaspăt și a tratamentului cu antidotul corespunzător.

Reintervenția pentru controlul și stăpînirea unei hemoragii postoperatorii în chirurgia colică nu implică neapărat o evoluție mai nefavorabilă a cazului, motiv pentru care conservatorismul în luarea deciziei operatorii este nejustificat. Mult mai nefavorabilă va fi evoluția unui bolnav la care, din cauză că se întîrzie reintervenția pentru hemoragie (chiar dacă aceasta clinic s-a oprit), se instalează ocluzia postoperatorie precoce prin aglutinare de anse sau peritonita, prin infectarea hematomului.

7.3. OCLUZIA

Chirurgia colică și recto-colică oferă cele mai numeroase condiții pentru producerea ocluziilor postoperatorii, comparativ cu toate celelalte operații abdominale. Predispoziția particulară pentru ocluzie este creată, pe lîngă riscul obișnuit, de fibrinoformare peritoneală, de către următoarele particularități ale chirurgiei colice:

- Zonele întinse deperitonizate care rămîn după decolările colice;
- Aderența unei anse ileale la linia de sutură a peritoneului, mai ales în pelvis;

Scanned with OKEN Scanner

• Aderența unei anse jejuno-ileale la perete în vecinătatea unei colostomii;

• Posibilitatea strangulării unei anse intestinale în firida parieto-colică sau lateral de o colostomie;

Ultima ansă ileală poate fi tracționată de o cută peritoneală creată în timpul suturii peritoneului parietal etc.

• Dacă recunoașterea ocluziei intestinale, care apare tardiv după operațiile pe colon, este ușoară, diagnosticarea ocluziei postoperatorii precoce și mai ales deosebirea ocluziei paralitice de cea mecanică ridică probleme deosebite.

Diferențierea clinică a ileusului paralitic de ocluzia mecanică postoperatorie precoce este dificilă deoarece durerea, grețurile, vărsăturile, distensia abdominală, lipsa emisiei de gaze și lipsa peristaltismului intestinal sînt sechele normale ale chirurgiei abdominale.

Aceleași semne și simptome pot fi, în același timp și în egală măsură, datorate ocluziei paralitice sau celei mecanice (Quotromoni). În afară de acest lucru, grețurile și vărsăturile nu mai sînt semne uzuale ale ocluziei postoperatorii de cînd aspirația nasogastrică se aplică de rutină la toți bolnavii operați pe tubul digestiv.

Un criteriu fidel de diferențiere a ocluziei paralitice de ocluzia mecanică postoperatorie precoce a fost considerat „intervalul liber" care reprezintă o repriză de tranzit între intervenția inițială și sindromul ocluziv postoperator. Acest interval liber a fost considerat clasic prezent în ocluzia mecanică și absent în cea paralitică. Numeroase constatări clinice confirmate și de noi, atestă infidelitatea și a acestui element între posibilitățile de diferențiere a celor două forme de ocluzii. Interpretarea competentă a semiologiei radiologice, în examinări repetate, pe gol sau cu index opac, reprezintă un ajutor de neprețuit în tranșarea dilemei.

Deși distincția netă între cele două forme de ocluzie nu este întotdeauna posibilă, în suspiciunea de ileus paralitic, tratamentul se instituie cu metode conservative — aspirație gastrică și aport hidroelectrolitic intravenos — pînă la luarea deciziei definitive. În cazul în care această decizie este în favoarea ocluziei mecanice, calea de rezolvare este indicația operatorie de reintervenție.

Deschiderea abdomenului se face de preferință pe vechea incizie operatorie. Intraabdominal se secționează aderențele, se reduc herniile interne sau se corectează tracțiunile. În cazul în care ocluzia s-a produs prin strangulare, lateral de o colostomie, este uneori necesar, pentru desființarea inelului de strangulare, să se secționeze între pense colonul, cît mai aproape de peritoneul parietal, și să se refacă colostomia.

7.4. PERITONITA

Cauza majoră a peritonitei postoperatorii localizate sau generalizate este dehiscența suturii colice. Adesea însă, această complicație se produce fără ca să existe soluție de continuitate la nivelul anastomozei. În astfel de cazuri, peritonita este, probabil, consecința contaminării in-

Scanned with OKEN Scanner

traoperatorii în timpul rezecției și al construirii anastomozei. Este subiect de controversă, în ce măsură numărul mare de dehiscențe anastomotice, întinse sau minime, descoperite la relaparotomii sau necropsii este cauza sau rezultatul peritonitelor grave postoperatorii în chirurgia colică.

Desigur că uneori există intraoperator circumstanțe care să explice producerea dehiscenței, cum ar fi: irigație deficitară, tensiune excesivă la nivelul anastomozei, tehnică defectuoasă etc., dar aceasta poate apare și după operații efectuate în condiții ideale.

7.4.1. PERITONITA LOCALIZATĂ

De obicei, după reluarea tranzitului intestinal, postoperator, bolnavul începe să acuze dureri abdominale, temperatura crește și apare o tumoare inflamatorie în vecinătatea plăgii operatorii. Starea generală a bolnavului este relativ bună, dar treptat se reinstalează ileusul paralitic. Evacuarea de puroi sau conținut colic prin tubul de dren ameliorează întregul tablou clinic și aduce revelația de diagnostic. Atunci însă cînd această exteriorizare întîrzie, diagnosticul peritonitei localizate este dificil.

7.4.2. PERITONITA DIFUZĂ

Apanajul peritonitelor postoperatorii în chirurgia colonului este o peritonită de tip hiperseptic care diferă de alte peritonite prin intensitatea și persistența stării de șoc datorate inundației stercorale.

Peritonitele declanșate de o efracțiune la nivelul colonului stîng evoluează supraacut; la vîrstnici sau la bolnavii la care afecțiunea pentru care s-a intervenit inițial a alterat profund starea generală, peritonita va îmbrăca forma astenică.

Complicația peritonitică în chirurgia colică se poate dezvolta de maniere diferite. În unele cazuri, la un bolnav la care inițial s-a presupus o peritonită localizată, prin creșterea distensiei abdominale, se instalează, în grade variabile, apărarea musculară, suprimarea tranzitului intestinal și creșterea febrei și a frecvenței pulsului.

În alte cazuri, debutul poate fi insidios, cu semne de ileus paralitic, dar fără semnalarea contracturii musculare și cu păstrarea relativ bună, la început, a stării generale. Uneori, apar brusc semne de șoc, cu scăderea pronunțată a tensiunii arteriale și cu semne de insuficiență circulatorie periferică, toate evoluînd cu o rapiditate dramatică spre deces.

Examenul radiologic evidențiază distensia gazoasă a intestinului, uneori cu nivele hidroaerice și, rar, prezența de lichid liber în cavitatea peritoneală.

Diagnosticul peritonitei postoperatorii în chirurgia colică poate fi foarte dificil, dar trebuie suspectată totdeauna ca fiind o cauză posibilă

Scanned with OKEN Scanner

a ocluziei intestinale sau a alterării stării generale a bolnavilor supuși unei operații colice.

Instalarea peritonitelor generalizate severe necesită reexplorarea imediată a cavității peritoneale.

La bolnavii cu starea generală foarte alterată, pregătirea serioasă, intensivă este obligatorie. Abordarea abdomenului trebuie să fie largă, de preferință prin vechea incizie operatorie. O incizie limitată, de exemplu numai în fosa iliacă, în speranța că instituirea unui drenaj va fi suficientă, se poate dovedi nesatisfăcătoare pentru explorarea largă pe care situația intraperitoneală ar putea-o solicita.

Dacă există peritonită, dar dehiscența anastomotică este minoră, drenarea corectă a zonei anastomotice poate fi suficientă. Construirea unei gastrostomii temporare de evacuare, scutește bolnavul de neplăcerile produse de necesitatea menținerii îndelungate a sondei nasogastrice.

Dacă sutura sau anastomoza colică este serios compromisă, încercarea de a o reconstrui prin sutură este categoric neavenită deoarece ea se va desface inevitabil în zilele următoare. Capetele anastomotice se vor diseca și izola, după care se vor exterioriza la piele sub forma unei colostomii terminale.

Dacă rezecția a interesat colonul stîng, reintervenția se va finaliza cu una din următoarele posibilități: crearea unei colostomii pe transvers, combinată cu un drenaj larg în fosa iliacă stîngă, la nivelul anastomozei dehiscente; separarea capetelor anastomotice pentru a transforma bontul proximal într-o colostomie terminală pe cînd cel distal, fie că se exteriorizează, fie că se suturează și se aplică un drenaj distal de el.

Un timp operator de o deosebită semnificație în toate peritonitele, dar în mod particular în cele produse prin revărsarea conținutului fecal în cavitatea peritoneală este toaleta și lavajul minuțios și energic al peritoneului (vezi cap. 4.8.). Tratamentul sistemic prompt și viguros cu antibiotice și metronidazol trebuie să înceapă chiar din momentul descoperirii acestei redutabile complicații.

În cazul peritonitelor localizate sau cînd semnele peritonitice sînt mai puțin dramatice și circumscrise, starea bolnavului este acceptabilă, distensia abdominală este redusă iar tranzitul intestinal este prezent, se poate institui tratamentul conservativ în „expectativă armată". Produsele recoltate din drenaj se analizează bacteriologic și se instituie terapia energică și susținută cu antibiotice cu spectru larg. Creșterea bruscă a debitului produsului evacuat prin drenaj promite un prognostic favorabil.

Dacă pe lîngă semnele de peritonită localizată apar și semne discrete de ileus paralitic, instituirea aspirației nasogastrice și a reechilibrării hidroelectrolitice sînt obligatorii, alături de urmărirea atentă a evoluției minut cu minut.

Decizia care trebuie luată în fața peritonitei localizate are două alternative: procesul inflamator perianastomotic este bine delimitat și se mai poate aștepta sau este necesară reintervenția. În această a doua eventualitate, gesturile și conduita intraabdominală sînt identice cu cele ce se aplică în forma generalizată a complicației.

Scanned with OKEN Scanner

7.5. FISTULA COLICĂ

Fistula colică poate apare spontan în evoluția unei afecțiuni colice cum este boala Crohn sau consecutiv unei lezări accidentale a colonului, dar cel mai frecvent ea este complicația rezecției și anastomozei colice. Prin intermediul ei, se creează o comunicare între colon și exterior, sub forma fistulei fecale (sau stercorale) externe, sau între colon și un alt viscer, sub forma unei fistule interne. După opinia unor autori, fistulele reprezintă o complicație obișnuită a chirurgiei colice, survenind în 3—5%. (Welch, Goligher) din intervenții, în proporție egală după operații pe colonul stîng și drept, cu toate că se cunoaște periculozitatea crescută a operațiilor pe colonul stîng.

Părerile asupra etiologiei fistulelor precum și a relației cauzale dehiscentă anastomotică — abces sau invers, sînt împărțite. Unii consideră fistulele ca abcese cu drenaj la piele, într-o direcție, și la colon, în cealaltă. În orice caz, anastomozele colice realizate în prezența unei neoplazii, proces inflamator sau obstrucție parțială distală sînt factori favorizanți.

Simplul drenaj al unui abces intraabdominal în legătură cu boala Crohn aproape totdeauna se va solda cu o fistulă stercorală externă, iar o rezecție practicată pentru această afecțiune, va fi urmată de fistulă, dacă nu se extirpă leziunea complet și linia de sutură traversează țesut bolnav.

Neluarea în seamă a numeroaselor particularități ale chirurgiei colice sînt tot atîția factori care pot duce la fistula fecală postoperatorie. Rolul potențial traumatizant al drenajului și implicarea lui în etiologia fistulelor a fost și continuă să fie subiect de controversă. În orice caz, o fistulă stercorală externă care drenează bine este preferabilă unui abces peritoneal sau unei peritonite fecaloide consecutive unei dehiscențe anastomotice care nu poate fistuliza extern sau intern.

Din fericire, dezechilibrele hidrice și electrolitice în fistulele colice sînt neobișnuite, iar iritația tegumentelor este neînsemnată în comparație cu fistulele segmentelor proximale ale tubului digestiv. Incidența infecțiilor este însă deosebit de mare și cuprinde peritonita fecaloidă, abcesul intraperitoneal și infecția plăgilor. Incertitudinea de diagnostic se rezolvă prin fistulografie cu substanță de contrast extrafluidă care va indica sediul exact al fistulei sau prin administrarea perorală de albastru de metilen care se va exterioriza la nivelul orificiului fistulos, dacă acesta comunică cu lumenul colic.

7.5.1. TRATAMENT CONSERVATIV

Vindecarea spontană a fistulelor colice este mai degrabă o regulă decît o excepție. Fistula colică odată descoperită, este necesară evaluarea atentă pentru a aprecia extinderea ei și severitatea infecției asociate.

Tratamentul conservativ dacă este eficient, este, în general, indicat 4—6 săptămîni pentru a permite liniștirea procesului inflamator. Multe

fistule colice se închid spontan după această perioadă. Totuși, unii autori (Schwartz) recomandă colostomii proximale, sau derivații interne pentru reducerea potențialului de complicare al fistulelor, prin scurtcircuitare.

7.5.2. TRATAMENTUL CHIRURGICAL

Tratamentul chirurgical este indicat în fistulele care se însoțesc de apariția peritonitei generalizate sau în fistulele a căror evoluție nu progresează favorabil după șase săptămîni.

Dacă fistula se complică cu peritonită generalizată, se impune intervenția chirurgicală de urgență. Tentativa de închidere a fistulei este sortită eșecului dacă nu este însoțită de o colostomie proximală și drenaj.

Intervenția minimă (cea mai indicată), în cazurile grave, constă în ameliorarea drenajului și defuncționalizarea prin colostomie proximală.

Colostomia proximală este indicată și în cazurile mai puțin grave, aceasta pregătind colonul pentru operația reparatoare definitivă.

Tratamentul definitiv constă în rezecția segmentului interesat, însoțită de o colostomie temporară de protecție sau un bypass. Se pare că cele mai multe șanse de vindecare definitivă sînt asigurate de rezecția în bloc a segmentului colic defuncționalizat împreună cu fistula și construirea unei noi anastomoze.

7.6. COMPLICAȚII ANASTOMOTICE

Linia de sutură prezintă un potențial de complicație pentru oricare din anastomozele practicate pe tubul digestiv. În general, în chirurgia digestivă factorii etiologici ai acestui tip de complicație sînt reprezentați de tehnica chirurgicală deficitară, obstrucție distală și decompresiunea proximală neadecvată.

În chirurgia colică, acești factori sînt mai numeroși și sînt strîns corelați cu particularitățile chirurgiei colice, ceea ce face ca marea majoritate a complicațiilor acestei chirurgii să fie mai mult sau mai puțin dependente de complicațiile anastomotice.

7.6.1. OBSTRUCȚIA

Obstrucția lumenului prin edem, în primele zile, se produce numai atunci cînd lumenul este considerabil îngustat prin inversare excesivă a țesuturilor în timpul construirii anastomozelor.

Obstrucția mai poate fi produsă printr-o infecție adiacentă anastomozei, ca rezultat al lipsei de etanșeitate a anastomozei sau contaminare intraoperatorie.

Scanned with OKEN Scanner

7.6.2. HEMORAGIA

Sîngerarea din marginile secționate ale intestinului este rară dacă vasele submucoasei sînt ligaturate sau cauterizate sau dacă se utilizează o tehnică de sutură anastomotică hemostatică.

7.6.3. DEHISCENȚA ANASTOMOTICĂ

Dehiscența este cea mai frecventă și mai serioasă complicație a anastomozelor colice. Strictura fibroasă tardivă este de obicei o consecință a compromiterii anastomozei. Dehiscențe semnificative clinic survin la aproximativ 3—5% din bolnavii cu operații pe colon, dar incidența reală a dehiscențelor parțiale este probabil mult mai mare. Într-un studiu raportat în 1970 (Goligher) se afirmă că 2/3 din anastomozele pe rect și colon au mici soluții de continuitate la examinări baritate de rutină, efectuate postoperator.

Numeroși factori contribuie la producerea dehiscenței anastomotice și ei se pot grupa în trei categorii: factori tehnici, factori locali și factori sistemici.

7.6.3.1. **Factori tehnici.** Este doar puțin exagerată afirmația că există atîtea tehnici de anastomoză a colonului cîți chirurgi. Oricare ar fi tehnica de sutură practicată, următoarele cerințe sînt absolut necesare pentru o bună vindecare: irigație sanguină excelentă; lipsa tensiunii la nivelul liniei de sutură; apoziție absolut etanșă; manipularea delicată a țesuturilor.

Orice violare a acestor principii poate duce la dehiscență. Compromiterea irigației este numitorul comun al majorității erorilor tehnice, fiind produsă de următorii factori: prea multe suturi, suturi realizate prea strîns, hematoame intramurale de-a lungul liniei de sutură și ligatura vaselor mezenterice în zone critice.

Metodele adjuvante de facilitare a vindecării suturii includ utilizarea drenajului și plasarea unei colostomii proximale. Valoarea acestor adjuvante este însă controversată.

Se presupune că drenajul previne colectarea de serozități, sînge și secreții purulente în vecinătatea anastomozei.

Oponenții drenajului profilactic consideră drenul ca material străin care, pe lîngă faptul că se interferează în procesul de apărare peritoneală, este obstruat precoce de către intestin sau epiploon, astfel încît de fapt nu drenează zona în care este plasat (Crowson). Din acest motiv, unii chirurgi utilizează drenajul în anastomozele colice numai atunci cînd aceste anastomoze sînt situate sub reflecția pelviană a peritoneului, unde obiecțiile de mai sus nu sînt valabile.

Colostomia proximală se afirmă că nu previne dehiscența anastomotică, ci reduce complicațiile care rezultă din compromiterea parțială sau totală a suturii.

Scanned with OKEN Scanner

Sînt puncte de vedere ce nu trebuiesc luate în considerare fără discernămînt. Atitudinea eclectică, adaptată fiecărui caz în parte, secondată de experiența chirurgului, este cea mai înțeleaptă.

7.6.3.2. **Factori locali.** Prezența sau absența infecției este un factor major în evoluția și soarta unei anastomoze colice. Dacă infecția se produce sau este prezentă în momentul efectuării operației sau dacă ea se dezvoltă postoperator, anastomoza va fi slăbită prin destrucția enzimatică a colagenului datorită inflamației și prin tromboza vaselor sanguine mici ale peretelui colic.

Mici soluții de continuitate se produc frecvent la nivelul unor zone colice adiacente liniei de sutură, chiar mai frecvent decît la nivelul suturii propriu-zise.

Infecția este mecanismul prin intermediul căruia numeroși factori locali contribuie la producerea dehiscenței anastomotice:

- Abcesul sau peritonita pot fi adesea prezente în momentul operației;
- Contaminarea fecală poate fi minimalizată în operațiile „la rece" prin pregătirea preoperatorie a colonului (Bowel Prep) care evacuează conținutul colic și subpresează (de fapt nu suprimă) flora bacteriană. Dacă colonul este inadecvat pregătit, contaminarea intraoperatorie poate favoriza infecția și compromiterea anastomozei;
- Traumatisme locale sau la distanță produse în timpul disecției creează zone favorabile pentru propagarea infecției. Dacă anastomoza se găsește chiar pe zona traumatizată, șansa compromiterii suturii este mult mai mare.
- Anastomozele extraperitoneale sînt susceptibile la dehiscență, infecția fiind cauza principală. Peritoneul rezolvă numărul mic de germeni care invariabil se găsesc în vecinătatea anastomozei colice. Orice factor care împiedică contactul peritoneului cu zona anastomotică se interferează cu procesul de apărare, putînd compromite sutura.
- Sîngele prezent în cavitatea peritoneală, în vecinătatea suturii poate potența virulența microbiană;
- Alte leziuni colice pot constitui factori care duc la dehiscențe: colonul edemațiat, obstruat, inflamat, ischemic sau iradiat, se vindecă dificil; celulele canceroase prezente la nivelul anastomozei, acționează defavorabil asupra vindecării anastomozei;
- Presiunea intraluminală, cauzată de obstrucția distală sau prin contracția spastică a musculaturii colice pot contribui și ele la dezunirea suturilor colice.

7.6.3.3. **Factori sistemici.** Vindecarea normală a unei suturi colice necesită o sinteză normală a colagenului. Orice factor sistemic care inhibă sinteza proteică va contribui la producerea dehiscenței anastomotice, prin perturbarea metabolismului colagenului (vezi cap. 4).

7.6.3.3.1. *Malnutriția.* Bolnavii denutriți, consecutiv afecțiunii colice sau altor cauze, reprezintă un potențial pentru dehiscența anastomotică prin tulburarea sintezei colagenului. Dacă operația se efectuează „la rece", este necesară reechilibrarea corectă a statusului nutrițional la acești bolnavi.

Scanned with OKEN Scanner

7.6.3.3.2. *Oxigenare deficitară.* Perfuzia tisulară ineficientă, datorată hipovolemiei, hipotensiunii sau hipoxiei, se interferează cu sinteza colagenului scăzînd totodată rezistența la infecție. O anemie cu un hematocrit de 20% nu împietează asupra vindecării anastomozei colice dacă nu este asociată și cu un grad de malnutriție și hipovolemie (Henghan).

7.6.3.3.3. *Droguri.* Medicamente de tipul corticosteroizilor în doze mari inhibă acumularea de fibroblaste și depozitarea colagenului.

Diferite substanțe chimioterapeutice, ca 5-fluoro-uracil de exemplu, sînt inhibitori ai proliferării fibroblastice și sintezei proteice.

7.6.3.3.4. *Vîrsta.* La vîrstă înaintată, vindecarea plăgilor în general și a suturilor colice, în particular, este încetinită, ceea ce crește riscul de producere al dehiscențelor anastomotice.

7.6.3.3.5. *Alți factori sistemici.* Numeroși alți factori sistemici pot interveni concomitent sau izolat în influențarea vindecării normale a suturilor colice. Dintre aceștia cei mai de seamă sînt obezitatea, diabetul zaharat, afecțiunile cardio-pulmonare, insuficiența renală cronică etc.

7.6.3.3.6. *Traumatismele.* Vindecarea normală la bolnavii traumatizați este dificilă, mai probabil datorită deficitului de perfuzie tisulară. Cu cît traumatismul este mai sever, cu atît pierderea de sînge este mai mare, posibilitatea de contaminare este mai mare și deci și riscul de dehiscență anastomotică este mai crescut.

În aceste situații, leziunile colonului stîng vor fi suturate primitiv numai dacă sînt minime și niciodată în cazul politraumatismelor.

7.6.4. TRATAMENT

Tratamentul complicațiilor anastomotice este tratamentul efectului pe care dehiscența colică îl are asupra cavității peritoneale și a stării generale a bolnavului. Atitudinea față de dehiscența anastomozei colice este sintetizată în fig. 7.1.

În tratamentul unei dehiscențe anastomotice colice, atitudinea neapărat activă nu este o regulă. Este surprinzător de foarte multe ori cît de inofensivă este această complicație. Dacă fistula colică este prezentă, ea se poate închide spontan în 4—6 săptămîni atunci cînd debitul este redus. Dacă însă evacuarea prin drenaj este abundentă sau dacă soluția de continuitate colică este largă, se impune colostomia proximală (în cazul în care aceasta nu a fost practicată concomitent cu intervenția inițială). După asigurarea derivării conținutului fecal, tratamentul se reduce la irigarea zilnică a segmentului intestinal dintre colostomie și anus. Închiderea colostomiei de protecție se va face după minimum 4—6 săptămîni, în funcție de evoluția situației locale.

Dehiscențele anastomotice, care necesită intervenție chirurgicală radicală, se rezolvă prin înlăturarea zonei dehiscente din cavitatea peritoneală. Tentativele de a sutura sau „petici" o anastomoză colică compromisă sînt sortite eșecului.

Scanned with OKEN Scanner

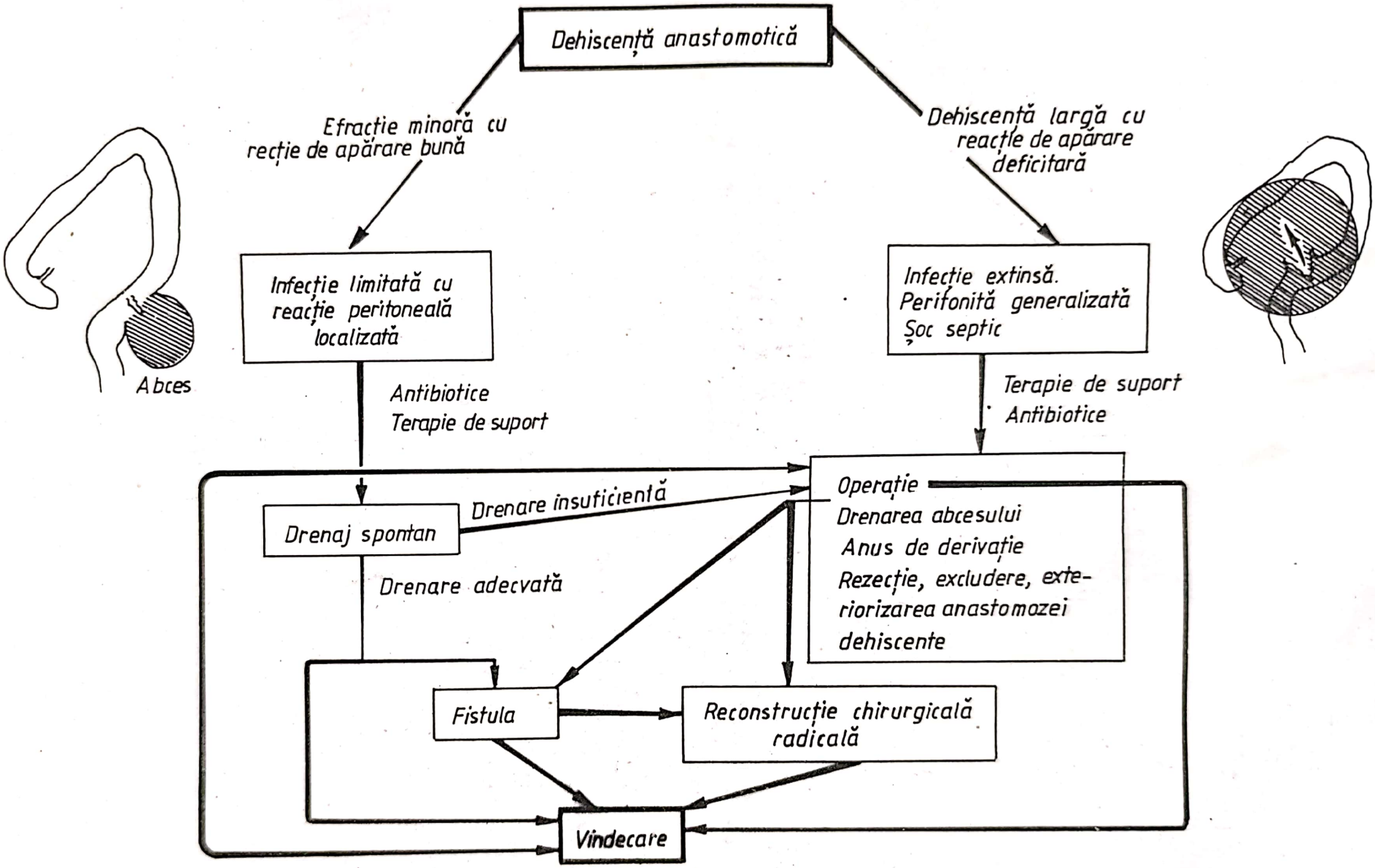

Fig. 7.1. Schemă de conduită în dehiscența anastomotică.

Scanned with OKEN Scanner

Fig. 8.1. Irigoscopie. Dolicomegacolon. Se evidențiază bine haustrele de pe transvers. (Col. Cl. Chirurgicale I, Dr.. T. Belteag).

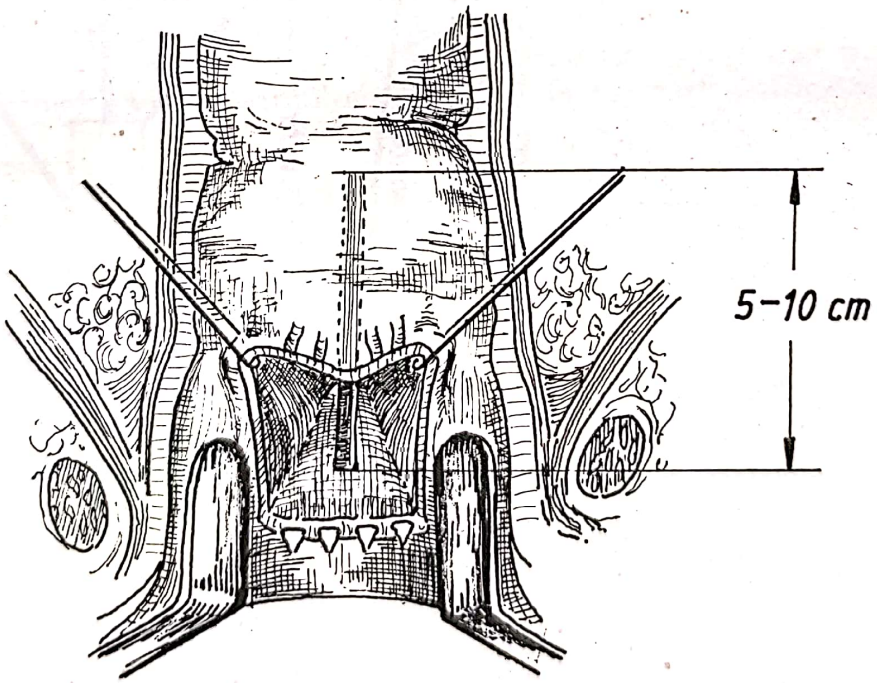

Fig. 8.2. Procedeul de miectomie anală Lynn.

Scanned with OKEN Scanner

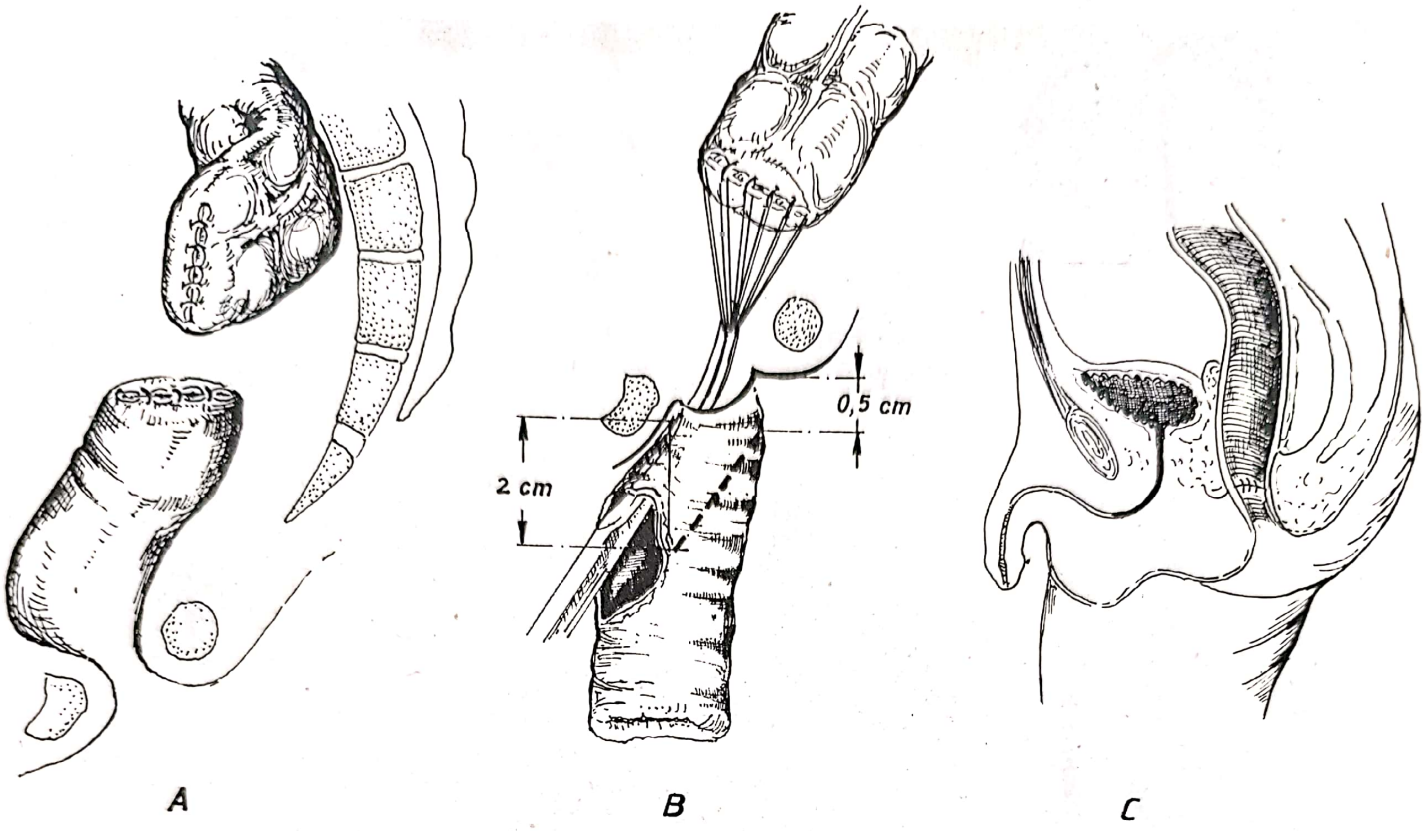

Fig. 8.3. Operația Swenson; *A*. Închiderea capătului colic și rectal după rezecția zonei aganglionare: *B*. Răsfrîngerea rectului prin orificiul anal și coborîrea colonului prin breșa peretelui rectal anterior; *C*. Anastomoza colo-rectală reintegrată intraanal.

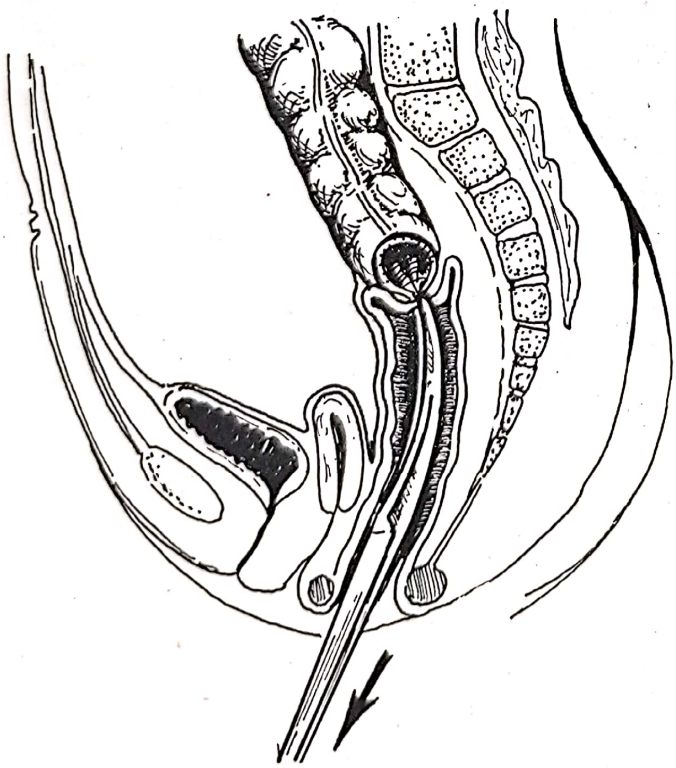

Fig. 8.4. Operația Swenson modificată de Pellerin.

Fig. 8.5. Operația Duhamel.

Scanned with OKEN Scanner



Fig. 8.6. Procedeul Martin adaptat pentru formele colice totale (cu anastomoză ileo-colo-rectală).

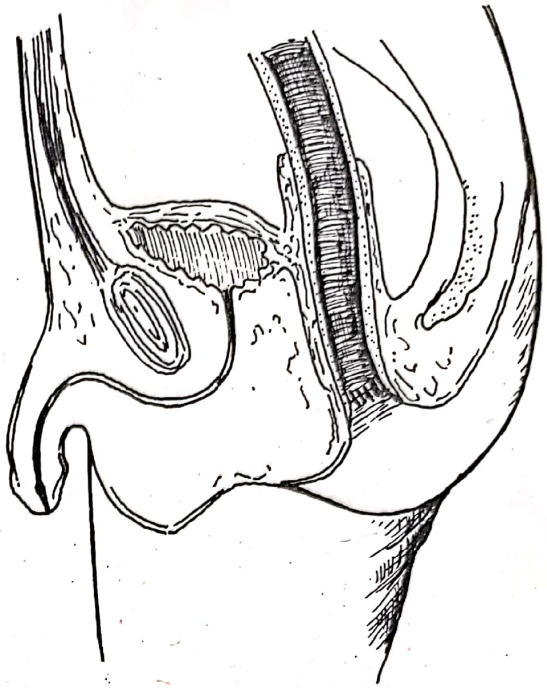

Fig. 8.7. Operația Soave.

Scanned with OKEN Scanner

7.6.5. PROGNOSTIC

Rata mortalității la bolnavii cu dehiscențe anastomotice este de aproximativ 33% în comparație cu mortalitatea de 2,6% (Schrock) a bolnavilor a căror anastomoză colică rămîne intactă.

BIBLIOGRAFIE

1. Crowson, W. N., Wilson, C. S., *An experimental study of the effect of drains on colon anastomoses*, Ann. Surg., 1973, 39, 597.
2. Gilmour, D. G. et al., *The effect of hypovolemia on colonic blood flow in the dog*, Br. J. Surg., 1980, 67, 82—84.
3. Goligher, J. C., *Surgery of the Anus, Rectum and Colon*, London, 4-th ed., Baillière Tindall, 1980.
4. Goligher, J. C., Graham, N. G., DeDombal, F. T., *Anastomotic dehiscence after anterior resection of rectum and sigmoid*, Br. J. Surg. 1970, 57, 109.
5. Henghan, C., Grislis, G., Hunt, T. K., *The effect of anemia on wound healing*, Ann. Surg., 1974, 179, 163.
6. Hunt, K. T., Schrock, R. în *Rhoad's Textbook of Surgery*, 5-th ed., Philadelphia, J. B. Lippincott, 1977, 1238—1241.
7. Lagache, G., Proye, C., *Signes, diagnostic et traitement des péritonites par perforation du grêle et du côlon*, Rev. Prat, 1969, 10, 467—484.
8. Lagache, G., Proye, C., Lemaitre, G., *Occlusions post-operatoires precoces*, J. Chir., 1975, 109, 341—355.
9. Lazăr, A., Belteag, T., Popescu, S., Ionescu, N. G., *Ocluziile postoperatorii precoce*, A XI-a Reuniune a chirurgilor din Moldova, Piatra-Neamț, 20—21 mai 1982.
10. Quotromoni, J. C., Rosoff, L. Sr., Halls, J. M. Yellin, A. E., *Early Postoperative Small Bowel Obstruction*, Ann. Surg., 1980, 191, 72—74.
11. Schrock, T. R., Deveney, C. W., Dunphy, J. E., *Factors contributing to leakage of colonic anastomoses*, Ann. Surg., 1973, 177, 513.
12. Schwartz, S. I. în *Principles of Surgery*, 3-rd ed., New-York, McGraw Hill, 1979, 519—520.
13. Welch, C. E., Heddberg, S. E. în *Complicațiile în chirurgie și tratamentul lor*. Ed. Medicală, București, 1969, 806—807.

Scanned with OKEN Scanner

8. MEGACOLONUL

Prin megacolon se denumesc stările patologice care se caracterizează prin dilatația anormală a colonului asociată de obicei cu hipertrofia peretelui colic.

Termenul de dolicocolon definește alungirea anormală a colonului, fără a fi însă prezentă și hipertrofia parietală. Dolicocolonul este mai rar decît megacolonul.

Cele două forme definite sînt distincte în patologia copilului, însă la adolescent și la adult megacolonul se asociază cu dolicocolonul.

Ambele stări patologice au un caracter comun, localizarea preferențială pe colonul stîng și în special pe ansa sigmoidiană sau la nivelul jonctiunii rectosigmoidiene.

Megacolonul poate fi divizat în primitiv și secundar.

În megacolonul *primitiv* nu se poate pune în evidență un obstacol mecanic, anatomic, starea patologică avînd o origine funcțională, congenitală sau cîștigată. În megacolonul primitiv se încadrează boala Hirschsprung și megacolonul idiopatic.

Megacolonul *secundar* are la origine o cauză mecanică și se datorește dilatării pasive a segmentului suprajacent unui obstacol, o stenoză inflamatorie, compresiune extrinsecă, tumoare benignă sau cancer. În acest caz, peretele colic nu este hipertrofiat ci subțiat prin distensie pasivă.

8.1. BOALA HIRSCHSPRUNG

Prin boala Hirschsprung se definește megacolonul congenital. În literatură apare azi și denumirea de „colon nonfuncțional congenital".

În 1888, Hirschsprung a publicat două cazuri de copii decedați prin obstrucția colonului mult dilatat și cu rectul de aspect normal, dînd numele său afecțiunii pe care o definește „constipația nou-născutului datorită dilatației și hipertrofiei colonului". Dar se pare că prima observație asupra bolii îi aparține lui Ruysh și datează de la mijlocul secolului al XVIII-lea. În 1901, Titel raportează pentru prima dată absența celulelor ganglionare intramurale în rectul unui copil care suferea de constipație de la naștere. Dalla Valle descrie, în 1920, incidența familială a afecțiunii și observă lipsa celulelor ganglionare în plexul nervos intramural al rectului nedilatat. În 1940, Tiffin, Chandler și Faber descriu absența celulelor ganglionare la nivelul colonului distal al constipaților, sugerînd că megacolonul ar fi primitiv, ca rezultat al unei tulburări a peristaltismului la nivelul zonei cu deficit ganglionar al colonului.

Scanned with OKEN Scanner

Observațiile au rămas însă fără interes practic pînă în anul 1948 cînd Swenson și Bill publică rezultatele lor bune, prin procedeul de rezecție al segmentului colorectal nedilatat și aganglionar, rezultat concretizat prin revenirea la normal a calibrului colic.

Boala Hirschsprung este rară, se apreciază de către unii autori că frecvența ei ar fi de 1 : 20.000—30.000 de nou-născuți și se presupune că are caracter familial; alții de 1 : 10.000 nou-născuți. Frecvența bolii este mai mare la băieți (74%) față de fete (26%).

8.1.1. FIZIOPATOLOGIA

Perturbația fiziologică care stă la baza megacolonului congenital este asemănătoare cu cea din achalazia esofagului. Cele două afecțiuni coexistă în 10—15% din cazuri.

Megacolonul este o retrodilatație și hipertrofie rezultată din lupta intestinului gros împotriva unui obstacol funcțional subjacent, peste care materiile fecale nu pot trece. Obstacolul funcțional este constituit de absența peristaltismului intestinal în segmentul de intestin gros subjacent megacolonului. Această zonă aperistaltică în mod obișnuit este localizată la nivelul joncțiunii recto-sigmoidiene; poate fi mai scurtă, ca în formele rectale pure, sau poate fi mai lungă, interesînd sigmoidul, colonul stîng întregul cadru colic sau, în mod excepțional, să cuprindă și intestinul subțire. Dilatația și hipertrofia colonului dispar dacă se practică o colostomie sau se extirpă segmentul aperistaltic. Imposibilitatea de traversare a materiilor fecale se produce prin lipsa de coordonare a mișcărilor peristaltice a segmentului, de aspect normal sau îngustat aganglionar, cu mișcările restului colonului.

Absența peristaltismului este consecința unei anomalii de inervație intrinsecă a intestinului.

Histologic, în boala Hirschsprung lipsesc congenital celule ganglionare din plexurile Auerbach și Meissner în zona nedilatată, dar ele sînt prezente în zona dilatată și hipertrofiată. În zona nedilatată, există fibre nervoase abundente, care probabil sînt ramuri terminale ale fibrelor simpatice preganglionare colinergice. Alteori, plexurile nervoase sînt hipertrofiate, se observă numeroase trunchiuri amielinice sau plexurile sînt înlocuite cu formațiuni nevromatoase bogate în celule fuziforme Schwann. Laurence afirmă că boala Hirschsprung poate fi definită și ca o „distonie aganglionară". Absența fibrelor postganglionare face ca mușchiul nented să fie anormal de sensibil la acetilcolina eliberată de fibrele preganglionare. Meier-Rouge, în 1974, arată creșterea activității colinesterazice chiar și în mucoasa aganglionară. Atunci cînd fibrele preganglionare sînt active, ca de exemplu în cazul reflexului de defecare, apare un spasm al segmentului interesat. Extirparea acestui segment permite instalarea unei defecații normale.

În fiziopatologia bolii Hirschsprung sînt încă multe necunoscute. Nu sînt încă explicate de ce unele forme sînt bine tolerate, de ce la nounăscut uneori boala este foarte gravă și nu poate fi tratată printr-o operație adecvată, de ce uneori cazuri cu zona aganglionară întinsă au răsunet clinic mai puțin important ca și formele cu localizare topografică limitată recto-sigmoidiană, de ce unele cazuri evoluează bine postoperator.

Scanned with OKEN Scanner

8.1.2. ETIOLOGIA

Etiologia lipsei celulelor ganglionare colorectale nu este încă precizată. Există două ipoteze: — a ageneziei congenitale, care explică boala nou-născutului și cea a dispariției celulelor ganglionare sub influența unui proces patologic și care explică bine megacolonul cîștigat al adultului. În sensul celei de a doua ipoteze Koebele și Ferreira-Santos observă apariția de megacolon cîștigat în boala Chagas produsă de tripanosoma Crusi, iar Ehrempreiss observă dispariția celulelor ganglionare în anoxia colică datorată insuficienței de aport arterial.

8.1.3. ANATOMIA PATOLOGICĂ

Rectul sau rectosigmoidul sînt de aspect normal, pînă la nivelul situat variabil, de unde începe o dilatare în formă de pîlnie a colonului. Uneori dilatația interesează electiv sigma, alteori interesează o zonă mai extinsă a colonului sau întreg cadrul colic. Se citează cazuri în care retrodilatația poate interesa și intestinul subțire. Circumferința segmentului dilatat poate atinge 50 cm. Colonul dilatat poate ocupa întreaga cavitate abdominală și împinge diafragmul în sus.

Dilatația colonului de cele mai multe ori se acompaniază de hipertrofia peretelui, atingînd grosimi de mai mulți milimetri și de alungirea ansei colice, împreună cu mezoul ei.

Pot exista malformații asociate, ca malrotația intestinală, mezenter comun, diverticul Meckel, atrezie intestinală, imperforație anală, hernie hiatală, atrezie esofagiană, megaureter, cardiopatie congenitală.

8.1.4. SEMNELE CLINICE

Boala Hirschsprung se poate manifesta clinic la nou-născut în primele 24 de ore, după depășirea perioadei de nou-născut, la copilul mic sau mare sau la adult.

La nou-născut, boala îmbracă aspectul unei ocluzii joase funcționale, de cele mai multe ori cu evoluție foarte severă. Debutează prin lipsa de evacuare a meconiului în primele zile postnatale. Distensia abdominală este considerabilă, sugarul prezintă vărsături cu conținut bilios sau fecaloid. Din cauza împingerii excesive a diafragmului sînt prezente semne de insuficiență respiratorie, manifestată prin dispnee și cianoză. Nou-născutul este agitat, plînge.

Se pot observa unde peristaltice. Percuția abdomenului arată hipersonoritate; la auscultație (adesea omisă în cadrul examinării) se percep zgomote hidroaerice, ca semn al unui hiperperistaltism. Tușeul rectal de rutină, executat cu degetul al V-lea, va face să se producă o evacuare abundentă, explosivă de meconiu și gaze.

Pellerin propune un test evacuator care constă în introducerea unei sonde rectale moi, bine vaselinată, după care se evacuează o cantitate

Scanned with OKEN Scanner

mare de meconiu, materii fecale și gaze, iar starea generală se ameliorează imediat.

După acest debut, evoluția poate fi bună dar sînt frecvente recidivele ocluzive sau constipația.

La copilul mic sau mare, tabloul clinic este dominat de semnele unei *staze intestinale cronice*, manifestate prin constipație, balonări și peristaltism accentuat. Constipația este constantă, copilul evacuează fecale la 3—4—6 sau 14 zile, sau în pusee care alternează cu perioade de diaree. Swynghedauw și Bergouignan citează un caz în care se producea o defecație la 4—6 săptămîni. Sînt posibile și evoluții cu alternanță de constipație și diaree sau numai cu diaree, caracteristice pentru bolnavii cu segmente lungi aganglionare. Vărsăturile sînt frecvente la debutul afecțiunii și pot să dispară cu timpul.

Distensia abdominală este impresionantă, adeseori interesează mai ales etajul inferior, evocînd asemănarea cu ascita din faza decompensată. Se acompaniază de borborisme și prezența undelor peristaltice care încearcă să evacueze colonul. Ombilicul este deplasat în jos prin deschiderea unghiului sterno-costal.

Dezvoltarea psihosomatică poate fi normală sau încetinită.

La adult, megacolonul congenital se caracterizează prin constipație cronică, instalată din perioada de nou-născut, cu evoluție neregulată, ameliorări repetate dar pasagere. Deseori pentru evacuarea colonului, bolnavii apelează la laxative sau clisme. Abdomenul este destins global. Pot surveni accidente ocluzive acute, se pot forma fecaloame. Starea generală, dezvoltarea staturo-ponderală și psihică nu sînt sau sînt puțin alterate. La tușeul rectal, ampula este goală; supraampular se poate palpa un fecalom.

8.1.5. EXAMINĂRILE PARACLINICE

Deși diagnosticul clinic este sugestiv, în cele mai multe cazuri examinările de certitudine ale afecțiunii sînt examenul radiologic baritat, manometria rectală și biopsia recto-sigmoidiană.

• *Clisma baritată* se realizează cu ajutorul unui tub moale. Se observă diametrul neobișnuit al colonului, localizarea topografică a leziunii. Rectul este de calibru normal. La adult, uneori se semnalează o zonă de îngustare la nivelul joncțiunii recto-sigmoidiene, aspect dinamic, care dovedește contractibilitatea mare a zonei interesate (fig. 8.1.). După examinare pasta baritată trebuie extrasă prin aspirație pentru a nu se produce un baritom.

• În condiții fiziologice, *manometria rectală* la distensia balonului rectal produce relaxarea reflexă a sfincterului anal intern și contracția sfincterului extern. În boala Hirschsprung, reflexul normal de relaxare a sfincterului anal nu se produce din cauza absenței celulare ganglionare a plexului mienteric al lui Auerbach. Metoda nu dă indicii în primele două săptămîni de viață, cînd reflexul sfinoterian intern încă nu este prezent.

Scanned with OKEN Scanner

• *Biopsia rectală* are indicații în cazurile în care prin examenul clinic și radiologic nu se reușește să se pună diagnosticul. Se execută sub anestezie generală după o prealabilă dilatație anală. Nivelul recoltării biopsiei este cu cîțiva centimetri mai sus de marginea superioară a sfincterului intern sau chiar deasupra liniei pectinee, pe peretele rectal posterior. O recoltare din sfincter nu dă nici un indiciu, după cum o recoltare prea înaltă poate fi făcută în amonte de un segment aganglionar scurt. Fragmentul prelevat trebuie să intereseze mucoasa, submucoasa și musculara rectală, pînă la nivelul grăsimii retrorectale. Piesa se fixează imediat. Locul de recoltare al biopsiei se suturează în două straturi. Metoda este invazivă. Dacă este prea profundă poate angrena reacții scleroinflamatorii rectale; de multe ori aspectul histologic este greu de interpretat, ceea ce limitează mult indicațiile metodei.

Biopsia rectală permite evidențierea unei activități colinesterazice intense în lamina proprie a mucoasei, decelabilă cu metode histoenzimatice, criteriu pozitiv pentru diagnosticul bolii Hirschsprung.

• *Biopsia colonului* poate fi executată extemporaneu în timpul colostomiilor realizate ca prim timp de decompresiune colică sau în cursul operațiilor radicale. Are avantajul că poate evidenția limita pînă la care se întinde zona aganglionară.

Activitatea colinesterazică serică poate fi crescută în boala Hirschsprung.

8.1.6. FORME CLINICE

8.1.6.1. Forme clinice după vîrstă

Forma ocluzivă a nou-născutului, foarte gravă, are o mortalitate de 21%. Evacuarea zgomotoasă a colonului de gaze și meconiu prin tușeu rectal are valoarea unui semn capital.

Forma întîlnită la copilul mare se exprimă clinic prin sindromul de stază intestinală cronică, cu constipație, distensie abdominală, vărsături.

Forme fruste la copilul mare purtător de megacolon gigant și care episodic evacuează scaune în cantitate foarte mare.

Forma prezentă la adult, care poate prezenta și perioade pasagere de ameliorare, se caracterizează prin constipație remarcată de la naștere, distensie colică stîngă considerabilă, rectul și sigmoidul terminal de calibru normal sau chiar mai strîmt. Unii cred că în aceste forme ale adultului este vorba de zone aganglionare foarte scurte (forme ultrascurte). Bolnavii au un echilibru psihic bun, ceea ce îi deosebește de bolnavii suferind de așa-zisele constipații psihogene funcționale.

8.1.6.2. Forme clinice complicate

Forme diareice, care duc la fragilizarea și sensibilizarea mucoasei față de germenii infecțioși.

Formele cu enterocolită sînt caracterizate prin perioade de diaree, de mare gravitate și cu prognostic sumbru. Uneori diareea poate constitui semnul de debut. Ea poate apare în oricare moment al bolii, independent

Scanned with OKEN Scanner

de vîrstă. Mucoasa poate prezenta leziuni variabile de la simple ulcerații difuze pînă la gangrenă. Clinic, distensia abdominală este foarte exprimată, deshidratarea se instalează în scurt timp. Este prezentă o stare toxică cu hipertermie. La tușeul rectal se evacuează un scaun diareic foarte fetid. Evoluția acestei enterocolite poate fi rapid fatală. Enterocolita se datorește obstacolului în calea tranzitului digestiv, tulburărilor vasculare din cadrul distensiei intestinale și suprainfecției microbiene.

Forme cu perforație digestivă. Perforația poate constitui uneori simptomul inaugural. Perforația se poate produce pe zona aganglionară sau la distanță de ea, la nivelul zonelor suprajacente mult destinse, ca și o perforație diastatică. Uneori apare ca și un epifenomen al enterocolitei. Perforația este rezultatul asocierii efectului mecanic al fecaloamelor cu alterarea peretelui destins al colonului și cu suprainfecția microbiană. Clinic se traduce prin semnele unei peritonite bacteriene cu prognostic deseori fatal; radiologic se poate pune în evidență pneumoperitoneul.

8.1.6.3. Forme clinice după întinderea zonei aganglionare

Forme cu întindere mare, uneori cuprinzînd tot colonul și chiar și intestinul subțire, care se traduce clinic prin fenomene de ocluzie imediată postnatală și sînt greu de diferențiat de atreziile joase ale colonului. Examenul baritat arată în aganglionoza colică totală un colon de aspect normal și o dilatație considerabilă a intestinului subțire. Deseori diagnosticul se confirmă numai prin biopsie rectală, iar limita dintre zona ganglionară și aganglionară se precizează prin examinări microscopice extemporanee din multiple biopsii extramucoase, recoltate din stratul seromuscular al colonului, cu ocazia laparotomiei. Aceste forme pun probleme mari de echilibrare ionică și de tehnică chirurgicală.

Forme ultrascurte, care se manifestă clinic tardiv, printr-o constipație, adesea, fără explicație. Ele sînt propice pentru metodele de tratament chirurgical joase (miectomii anale).

8.1.7. DIAGNOSTICUL DIFERENȚIAL

Diagnosticul diferențial pune probleme în perioada neonatală, formele tardive pretîndu-se mai puțin la confuzii.

La nou-născut trebuie diferențiate alte cauze de obstrucție intestinală manifestate clinic prin constipație și distensie abdominală.

Malrotația intestinală se traduce printr-un sindrom de ocluzie completă, cu abdomenul plat. Examenul baritat poate preciza poziția cecului.

Atrezia ileală se caracterizează prin ocluzie precoce, lipsa emisiilor meconiale. Diagnosticul diferențial față de formele de aganglionoză completă, deseori este imposibil înainte de laparotomia exploratorie.

Ileusul meconial este expresia digestivă a mucoviscedozei, meconiul realizînd prin consistența și aderența sa patologică o obstrucție completă. Diagnosticul poate fi evocat prin prezența unei calcifieri observate radiologic pe aria abdomenului.

Scanned with OKEN Scanner

Sindromul de dop meconial, în care numai partea inițială a meconiului are aspect patologic. După eliminarea dopului, restul meconiului se evacuează normal.

Atrezia colică sau rectală joasă este rară. Se pune ușor în evidență prin proba sondei cu clismă baritată.

Alte forme de megacolon funcțional în care nu este vorba de agenezie ganglionară, dar simptomatologia clinică este comparabilă. În aceste cazuri, rolul sfincterului intern este preponderent.

În perioada *alăptării,* boala trebuie diferențiată de constipația banală, care se ameliorează la alimentația cu făinoase.

La copilul mare intră în discuție alte cauze de constipație, grupate în megacolonul funcțional, ca de exemplu obișnuințe alimentare neadecvate, hipotiroidism, cancer medular tiroidian cu hipercalcitoninemie, fisuri anale, tulburări psihologice și metabolice, utilizare de medicamente.

Atît la copilul mic cît și la cel mare, sindroamele diareice și enterocolitice trebuie diferențiate de evoluția diareică sau cu enterocolită din boala Hirschsprung.

La adult, diagnosticul diferențial trebuie să aibă în vedere megacolonul secundar cîștigat și megacolonul toxic.

8.1.8. EVOLUȚIA

Boala Hirschsprung, neoperată, are o mortalitate de 70% în primele luni de viață. La copilul mic, evoluția este mai puțin gravă.

La copilul mare, boala evoluează sub forma unei obstrucții cronice, pe care cu intermitență se pot produce pusee de ocluzie acută. Uneori boala este bine suportată, cu ajutorul unui regim alimentar adecvat, a laxativelor și clismelor. În alte cazuri, se produce cașexie; ca urmare a distensiei abdominale excesive și împingerii diafragmului se instalează tulburări cardio-respiratorii. Copiii prezintă o hipodezvoltare staturo-ponderală, genitală și întîrzierea pubertății.

Sînt posibile complicații grave sub forma ocluziei intestinale și a perforației colice, atunci cînd evacuarea conținutului intestinal se face la intervale mari.

8.1.9. TRATAMENTUL

Progresele în tratamentul bolii Hirschsprung au fost legate strîns de progresele în cunoașterea fiziopatologiei bolii.

Tratamentul bolii Hirschsprung este chirurgical. Singura soluție terapeutică constă în ablația zonei aganglionare și coborîrea unui segment intestinal sănătos, cu celule ganglionare, bine vascularizat, pînă la 1 cm de nivelul anusului. Întinderea rezecției este condiționată de întinderea zonei patologice.

Întrucît operațiile pentru boala Hirschsprung sînt intervenții de anvergură, în momentul operator copilul trebuie să aibă o vîrstă convenabilă, iar segmentul de intestin folosit trebuie să fie cît mai apropiat

Scanned with OKEN Scanner

de normal, fără distensie și ulcerații. Intervenția nu se practică la nou-născut înainte de vîrsta de 2—4—6 luni. Intervențiile radicale executate într-un singur timp, practicate sub această vîrstă, au dus la o mortalitate de 80%. Pentru atingerea acestei vîrste în condiții de dezvoltare staturo-ponderală acceptabilă, stau la dispoziție două procedee pregătitoare: „Nursing-ul" și colostomia prealabilă.

8.1.9.1. **Procedee pregătitoare pentru intervenția chirurgicală**

„Nursing-ul" constă în evacuarea artificială și regulată a conținutului colorectal prin sondaje și spălături repetate. Sonda trebuie să pătrundă deasupra zonei aganglionare. Manopera trebuie executată cu multă atenție, existînd riscul perforației prin sondă sau supradistensie lichidiană iatrogenă. Avantajul metodei este că evită colostomia și microcolonul subjacent consecutiv acesteia.

În cazul irigațiilor saline, trebuie corectate eventualele tulburări hidroelectrolitice care pot surveni.

Colostomia se impune în ocluzia neonatală, dacă colonul nu poate fi decomprimat prin metoda conservativă a sondajului și clismei. Colostomia trebuie executată printr-o laparotomie largă, în cursul căreia să se stabilească întinderea zonei aganglionare prin biopsie extemporanee musculară, extramucoasă, etajată. În formele cu întindere mică sau puțin întinsă, colostomia poate fi realizată într-o zonă colică sănătoasă, în apropierea zonei aganglionare, atunci cînd se intenționează suprimarea sa în cursul intervenției definitive, sau se va plasa la distanță, pe porțiunea dreaptă a colonului transvers, cînd se intenționează executarea operației definitive sub protecția colostomiei.

Colostomia este indicată și în cazul unei perforații colice, realizîndu-se la nivelul perforației.

Dacă se suspectează o aganglionoză colică totală, se recomandă executarea unei ileostomii.

În cazul prezenței enterocolitei, se indică aplicarea antibioterapiei cu spectru larg, de urgență, asociată cu medicația de combatere a florei anaerobe (kanamicină și metronidazol); doze mari de hemisuccinat de hidrocortizon (100 mg la 6 ore); transfuzii de sînge și plasmă. Colostomia necesară în majoritatea cazurilor trebuie menținută cel puțin un an.

La copilul mare cu megacolon enorm, la care se asociază deseori și o debilitate mintală, se recomandă colostomia în vederea pregătirii preoperatorii a colonului.

Pregătirea colonului pentru intervențiile definitive se face după maniera obișnuită chirurgiei colice (vezi pregătirea colonului). Lavajul colic se realizează prin intermediul irigațiilor prin sonda rectală sau prin colostomie.

Tehnica colostomiei la nou-născut și copil diferă de cea a adultului. La copil, peretele abdominal subțire, absența marelui epiploon, mobilitatea mare a colonului, efortul muscular și de plîns creează condiții favorabile dehiscenței colostomiei, herniei intestinului subțire pe lîngă colostomie, prolapsului colonului. Pentru aceste considerente se recomandă realizarea colostomiei prin mușchiul drept abdominal sau în

Scanned with OKEN Scanner

zona infero-internă a mușchiului oblic mic, în apropierea mușchiului drept. Se fixează seroasa colică de peritoneu și de aponevroză prin fire neresorbabile întrerupte.

8.1.9.2. Procedeele operatorii în boala Hirschsprung

Miectomia anală este procedeul cel mai simplu, se adresează cazurilor cu segment scurt sau ultrascurt, situat la nivelul joncțiunii anorectale.

Tonusul sfincterian este crescut la acești copii, datorită unui mare număr de fibre nervoase colinergice în stratul muscular circular. Procedeul se mai utilizează în tratarea constipației sau enterocolitei reziduale la copiii operați prin unul din procedeele abdominale.

Tehnica procedeului a fost descrisă de Lynn și Van Heerden în 1975. În poziție de talie se practică o dilatare anală, apoi se reperează peretele posterior al canalului anal prin plasarea a două fire de tracțiune laterale, la 1 cm sub linia pectinee. Acest reper anatomic corespunde jumătății sfincterului anal intern sau unirii treimii mijlocii cu treimea inferioară a sfincterului. Se practică o incizie transversală între cele două fire de tracțiune, care interesează mucoasa și submucoasa și se evidențiază fibrele sfincterului anal intern. Se excizează o bandeletă musculară lată de 0,5—1 cm și lungă de 5—10 cm, situată proximal de incizie, care interesează și o parte a sfincterului anal intern. Din bandeleta excizată se fac examinări microscopice extemporanee. Dacă procedeul se aplică complementar sau după unul din procedeele abdominale, excizia bandeletei musculare longitudinale se face pînă la nivelul anastomozei (fig. 8.2.).

Operația Swenson, în principiu, este o rezecție recto-sigmoidiană executată pe cale abdomino-endoanală și urmată de o anastomoză termino-terminală colo-rectală, cu prezervarea continenței anale. Operația descrisă de Swenson, în 1948, a fost modificată de autor, rezecția incluzînd și o parte a sfincterului anal intern.

Bolnavul în poziție de talie. Se poate practica o laparotomie mediană subombilicală, transrectală stîngă, oblică inferioară stîngă sau transversală inferioară, în funcție de prezența sau absența unei colostomii iliace stîngi. Se prepară și ligaturează vasele sigmoidiene, se ligaturează artera hemoroidală superioară. Prepararea rectului se face în teaca sa, pînă la planșeul mușchilor ridicători anali. Se rezecă ansa colică aganglionară, se închide proximal colonul și distal rectul. Cu ajutorul unei pense în cursul timpului anal se exteriorizează rectul prin răsfrîngerea sa în canalul anal. Se incizează peretele anal anterior răsfrînt și prin breșa creată se exteriorizează în exces colonul sănătos mobilizat în cursul timpului abdominal. Se suturează stratul seromuscular colic la transa de secțiune anterioară a canalului anal, cu fire neresorbabile, apoi se secționează peretele posterior și se completează sutura. Se secționează ansa colică, exteriorizată în exces la 3 mm de primul strat de sutură, și apoi se suturează mucoasa colică la transa de secțiune anală (fig. 8.3.).

Lasserre, pentru menajarea receptorilor senzoriali, păstrează din canalul anal 2 cm anterior și 1 cm posterior.

Scanned with OKEN Scanner

Pellerin exteriorizează prin canalul anal un segment de colon de 10 cm, pe care-l fixează la peretele canalului anal prin 4 puncte cardinale și lasă un dren peritoneal, pentru a constata viabilitatea ansei colice și a evita dehiscența de sutură în poziție intrapelviană. Rezecarea segmentului colic suplimentar și sutura colo-anală se realizează în a 10-a zi (fig. 8.4.).

Operația se termină prin lăsarea peritoneului pelvian deschis și un drenaj în fosa iliacă dreaptă.

Se impută procedeului posibilitatea formării de stricturi și lezarea elementelor venoase ale vezicii urinare și ale mecanismului ejaculator, prin întinderea joasă a rezecției pe peretele anterior. Pentru evitarea acestor inconveniente, Swenson a modificat procedeul, lăsînd un segment ano-rectal anterior mai lung în vecinătatea vezicii urinare și întinzînd rezecția mai mult posterior. Modificarea oferă posibilitatea ridicării parțiale și a sfincterului anal intern și a realizării unei anastomoze colice care să prevină stenozarea sa.

Operația Duhamel, propusă în 1956, evită disecția rectului și este o coborîre colică retrorectală. În procedeul inițial rectul se secționează la 7—8 cm de anus și se închide. Colonul sănătos, după rezecția segmentului aganglionar, este coborît înapoia rectului în concavitatea sacrată. Canalul anal este deschis pe fața posterioară, pe toată lungimea sa, începînd de la 1 cm de deasupra joncțiunii ano-cutanate. Colonul este tras prin această incizie și fața sa posterioară se suturează la canalul anal (fig. 8.5.). Fața anterioară a colonului coborît este aplicată pe fața posterioară a rectului cu ajutorul a două pense lungi Kocher, montate în formă de triunghi, cu vîrfurile apropiate. Pensele permit o acolare colo-rectală bună și realizează sfacelarea zonei dintre ele, creînd în a 8-a zi o comunicare largă colo-rectală.

Prin această tehnică s-a realizat excluderea sau un by-pass al rectului aganglionar și s-a creat un neorect care conține, în jumătatea anterioară, o zonă aganglionară dar cu prezervarea receptorilor senzitivi, iar în jumătatea posterioară, colonul ganglionar cu motilitatea normală.

Operația este mai puțin dificilă și mortalitatea mai scăzută, dar procedeului i s-au imputat cîteva inconveniente. Prin plasarea penselor strivitoare și întreruperea continuității sfincterului anal intern, se poate produce incontinență anală; păstrarea unui rezervor rectal mare, cu fața sa anterioară aganglionară în care se pot produce fecaloame care să blocheze micul bazin și comunicarea colo-rectală și, în sfîrșit, prin cicatrizare se poate crea un pintene între colon și rect.

Aceste inconveniente au dus la modificări ale procedeului din partea autorului și a altor autori (Martin, Steichen, Talbert și Ravitch).

Procedeul Martin Lester este unul din cele mai răspîndite modificări ale procedeului Duhamel. Bolnavul este în poziție de talie. Se pot folosi aceleași incizii ca și în procedeul Swenson. În timpul abdominal, se rezecă zona colică aganglionară pînă la nivelul repliului peritoneal prerectal, se închide capătul colic distal, capătul distal al rectului rămîne deschis. Se disecă spațiul retrorectal pînă la ridicătorii anali. În cursul timpului anal, după dilatarea anală, se practică o incizie transversală pe peretele rectal posterior, cu 0,5—1 cm mai sus de linia pectineală, care interesează 180° din peretele postero-lateral. Pe această breșă se exte-

Scanned with OKEN Scanner

riorizează colonul sănătos mobilizat. Se incizează transversal peretele colic posterior, care se suturează la marginea inferioară a inciziei rectale în două straturi. Se secționează surplusul de colon și la nivelul peretelui său anterior. Se realizează apoi o sutură dublă, cu ajutorul aparatului de sutură mecanică, între peretele rectal posterior și colic anterior, pe toată lungimea rectului păstrat. Se secționează spațiul dintre cele două suturi. În acest fel, s-a realizat de fapt o anastomoză colo-rectală termino-terminală. În sfîrșit, capătul distal rectal neînchis se suturează la fața anterioară a colonului, în două straturi, de manieră termino-laterală.

În cazul formelor aganglionare colice totale, se poate utiliza un procedeu asemănător celui descris mai sus de Martin. Se rezecă colonul ascendent și transvers. Capătul ileal distal se coboară retrorectal și se exteriorizează prin peretele rectal posterior. Rectul și ileonul terminal se suturează cu aparatul mecanic de sutură. Între ileon, sigmă și colonul descendent se realizează o anastomoză latero-laterală, iar între capătul colic distal și ileon se realizează o anastomoză termino-laterală (fig. 8.6.).

Operația State, datînd din 1950, însemnînd o rezecție anterioară joasă cu anastomoză termino-terminală. Metoda este dificilă din cauza condițiilor locale în care trebuie realizată anastomoza, iar rezecția rectului poate fi executată prin această metodă numai pînă în porțiunea superioară a ampulei rectale, 6—10 cm din rect rămînînd pe loc.

Operația Soave, propusă în 1964, este cunoscută azi și sub denumirea de operația Soave-Romualdi. Este o rezecție recto-sigmoidiană, cu coborîre endorectală și care are ca scop evitarea disecției rectului, mai ales pe fața sa anterioară.

Se realizează o disecție între musculoasa și mucoasa rectului pelvin, creîndu-se un manșon muscular pînă la 2 cm de orificiul anal. Se extirpă mucoasa rectală, prezervîndu-se ultimii 2 cm și apoi colonul este coborît prin canalul anal. Se fixează colonul la manșonul muscular rectal cu 1—2 cm deasupra limitei mucoasei rectale. Se secționează surplusul colic exteriorizat și apoi se realizează o anastomoză termino-terminală între mucoasa rectală și capătul colic. Operația se termină prin fixarea marginii superioare a manșonului muscular la colon. Anastomoza mucoasei anorectale la colon se poate realiza și după 10 zile, cînd excesul de colon se rezecă (fig. 8.7.).

8.1.9.3. **Alegerea procedeului operator.** Extirparea distală completă a segmentului rectal aganglionar, deși stipulată prin cunoștințele de fiziopatologie, nu este compatibilă cu păstrarea controlului asupra defecației, a continenței și a menținerii integrității funcționale a mecanismului de ejaculare. Din această cauză toate procedeele reprezintă compromisuri între realitățile fiziologice și patologice. Alegerea procedeului operator este și sub semnul unei subiectivități conferite de preferința și obișnuința cu unul din procedeele operatorii.

Operația Swenson și Duhamel sînt cele mai des folosite în Franța, iar în țările anglo-saxone se acordă preferință procedeului de coborîre endorectală cu anastomoză primară Soave și procedeului Martin.

Scanned with OKEN Scanner

Operația Swenson este tehnic cea mai dificilă, are o mortalitate de 2—3%, se asociază cel mai frecvent cu complicații, enterocolita postoperatorie întîlnindu-se în 15—16% din cazuri. Enterocolita după operația Duhamel apare în 6%, iar după coborîrea endoanală în 2% din cazuri. Operația Duhamel modificată de Martin este tehnic cea mai ușoară, are cea mai mică mortalitate și cea mai scăzută rată de complicații.

Rezecția anterioară, abdominală pură, este recomandată de puțini autori. Se poate efectua eventual în asociere cu miectomia anorectală.

În formele scurte sau ultrascurte de aganglionoză se indică miectomia ano-rectală. În formele comune se indică operația Duhamel modificată de Martin și rezecția colo-sigmoidiană, coborîrea endorectală cu anastomoză primară. În forma colică totală își găsește indicația procedeul Martin de rezecție colică, cu ileo-rectosigmoidostomie.

8.2. MEGACOLONUL PRIN ALTE ANOMALII ALE PLEXURILOR NERVOASE DECÎT AGANGLIONOZE

Acest tip de megacolon se datorește distrucției plexurilor mienterice și se încadrează în categoria megacolonului cîștigat.

Megacolonul din boala Chagas, denumit și „megacolon brazilian", este răspîndit în Brazilia și se întîlnește la adulți. Mai demult se presupunea că este datorat avitaminozei B_1 cronice, azi se știe că se datorește acțiunii unei neurotoxine secretate de agentul etiologic al bolii, tripanosoma Cruzi. Anatomopatologic se semnalează distrucția plexurilor Auerbach de la nivelul rectului și al segmentului terminal al sigmei. Afecțiunea nu este limitată numai la nivelul colonului, interesează și alte segmente ale tractului intestinal, astfel explicîndu-se asocierea megacolonului cu megaesofagul, megastomacul sau megaduodenul.

Simptomatologia clinică, ca și tratamentul sînt identice cu cele din boala Hirschsprung.

Megacolonul mai poate fi întîlnit în infecțiile cu *Citomegalovirus* și evoluează sub forma unui ileus adinamic cronic, în displaziile neuronale ale colonului, sau în asociere cu Apudoamele.

8.3. MEGACOLONUL IDIOPATIC

Megacolonul idiopatic, denumit și prin termenul de esențial sau funcțional, caracterizează a doua copilărie și nu are caracter congenital.

8.3.1. ETIOPATOGENIA

Etiopatogenia megacolonului idiopatic nu este pe deplin elucidată. Unele teorii patogenetice susțin o predispoziție congenitală pentru un colon mai dilatat. După altele, ar fi prezentă o simpaticotonie care determină dilatația intestinului sau ar exista diferite obstacole, care pro-

duc stagnarea de materii fecale și duc la dilatație colică. Orice tulburare a actului defecației, care produce constipație poate duce la dilatarea segmentului colic terminal. Este cazul fisurilor sau al ulcerațiilor ano-rectale, care pot duce la o constipație reflexă.

Prezența megacolonului s-a semnalat în unele cazuri de hipertiroidism, iar administrarea de preparate tiroidiene a dus la regresiunea megacolonului. S-a observat asocierea megacolonului cu hiper- sau hipopituitarism și cu avitaminoza B_1.

În cele mai multe cazuri de megacolon idiopatic se poate pune în evidență o cauză capabilă să declanșeze boala. În mod obișnuit ea duce la constipație și numai rareori la megacolon.

8.3.2. SEMNELE CLINICE

Semnul dominant al afecțiunii este constipația care se instalează la cîteva săptămîni sau luni după naștere. Distensia abdominală și vărsăturile sînt rareori prezente. Scaunul conține boluri voluminoase, dure, uneori cu urme de sînge. Palparea abdomenului poate evidenția fecaloamele. Tușeul rectal arată o ampulă plină de materii. Copilul poate prezenta o stare generală bună, sau poate fi hipodezvoltat, cu deficit ponderal.

8.3.3. DIAGNOSTICUL

Diagnosticul pozitiv este sugerat de apariția constipației după vîrsta de 2 ani, absența distensiei abdominale și prezența unui rect cu conținut fecal abundent.

Clisma baritată arată o dilatație moderată a rectului și sigmoidului, fără un aspect în „pîlnie", ca în boala Hirschsprung.

8.3.4. TRATAMENTUL

Tratamentul megacolonului idiopatic este medical și vizează combaterea factorilor cauzatori de retenție de materii fecale. Acest deziderat se poate realiza prin psihoterapie activă, regim alimentar, laxative și clisme. Se recomandă un regim alimentar bogat în rezidii și apă, ca de exemplu fructele crude și iaurtul. Dintre laxative se recomandă uleiul de parafină, iar atunci cînd ele devin ineficiente se pot administra clisme cu adaus de ulei de parafină, sau cu apă sărată.

În cazurile în care se formează fecaloame mari, care nu pot fi evacuate prin clisme, se poate practica, sub anestezie generală, evacuarea manuală a fecalelor.

În cazuri mai grave, este indicată dilatația anală, iar sfincterotomia internă poate avea efecte favorabile în ineficiența tratamentului medical și a dilatației.

Scanned with OKEN Scanner

8.4. MEGACOLONUL SECUNDAR

Megacolonul secundar sau simptomatic se produce consecutiv unui obstacol jos situat ano-rectal.

Etiopatogenic, megacolonul secundar poate fi datorat unor factori congenitali sau dobîndiți. Între cauzele congenitale se pot enumera perforația incompletă ano-rectală, stenoza canalului anal, deschiderea anormală a rectului la nivelul perineului, a vulvei sau vaginului. Cauzele stenozei ano-rectale cîștigate pot fi de natură tumorală, inflamatorie sau cicatriceală, postoperatorie. Goligher citează între cauzele megacolonului secundar greșelile educaționale, tulburările psihologice de tipul hiperemotivității, retardarea mintală, stenoza anală, fisura anală, unele tulburări neurologice ca de exemplu spina bifida, mucocolposul congenital.

Simptomatologia clinică este dominată de constipație, a cărei cauză poate fi pusă ușor în evidență prin anamneză sau examenul obiectiv al copilului. *Examenul radiologic* prin clismă baritată arată stenoza organică și colonul suprajacent mult destins. *Rectoscopia* poate aduce detalii pentru diagnosticul de certitudine.

Tratamentul megacolonului secundar este numai chirurgical, și vizează înlăturarea obstacolului organic. Dilatațiile segmentului stenozat nu dau rezultate.

8.5. MEGACOLONUL TOXIC

Megacolonul toxic, descris de Marshak în 1950 și Madison în 1951, este o entitate anatomo-clinică rară, dar foarte gravă. Se caracterizează prin asocierea unei dilatații acute colice cu o stare toxiinfecțioasă foarte gravă și complică de obicei o colită nespecifică. Boala a mai fost denumită și prin sinonimele de „dilatație toxică a colonului", „colectazie acută", „dilatația acută a colonului" sau „colită fulminantă cu dilatație acută".

8.5.1. ETIOLOGIA

Mult timp colita ulceroasă a fost considerată singura afecțiune care se poate complica cu o colectazie acută. După 1966 s-a arătat că megacolonul toxic poate complica și alte colite — boala Crohn, colita pseudomembranoasă și mai rar colita amibiană sau ischemică.

Afecțiunea poate apărea la primul puseu de colită ulceroasă sau după o evoluție îndelungată. Megacolonul toxic apare mai frecvent la bărbați.

Scanned with OKEN Scanner

8.5.2. PATOGENIA

Patogenia afecțiunii nu este cunoscută. S-au emis trei ipoteze:

• Lumb crede că boala se datorește necrozei fibrelor musculare colice, consecutiv extinderii procesului inflamator la întreg peretele colic.

• Bockus consideră că la baza dilatației colice se găsește degenerescența plexurilor nervoase.

• Loygue pune afecțiunea pe seama unei disfuncții neurovegetative importante.

Printre factorii favorizanți se citează clisma baritată, utilizarea de anticolinergice și opiacee, hipokaliemia, sarcina, aerofagia, infecția cu citomegalovirusuri.

Rolul cortizonului este controversat, unii îl consideră favorizant, în timp ce alții îi atribuie un rol terapeutic.

8.5.3. ANATOMIA PATOLOGICĂ

Procesul inflamator cuprinde întregul perete colic, căruia îi conferă o friabilitate foarte mare. Sînt prezente ulcerații circumscrise sau întinse, care interesează mucoasa și submucoasa. La nivelul musculoasei se găsește un infiltrat bogat în neutrofile, care realizează o dilacerare a fibrelor musculare, care adesea sînt sediul unei degenerescențe hialine. Plexurile nervoase prezintă modificări edematoase sau degenerative. Pe seroasa colică adesea există depozite fibrinoase, care favorizează formarea de aderențe colo-viscerale sau colo-parietale. În cavitatea peritoneală poate fi prezentă o cantitate variabilă de lichid serocitrin.

În colita granulomatoasă, megacolonul toxic se dezvoltă numai în faza de debut.

8.5.4. SEMNELE CLINICE

Tabloul clinic este dominat de asocierea simptomelor digestive cu un sindrom toxiinfecțios grav, mergînd pînă la prostrație sau comă.

Diareea, rectoragia sînt aproape constant prezente. Durerea poate fi spontană sau apare la palpare. Uneori se evidențiază apărare parietală, care topografic se suprapune segmentului lezat. Distensia abdominală este inconstantă.

Dintre semnele generale este prezentă febra, astenia, adinamia, anorexia.

8.5.5. DIAGNOSTICUL

Examinările biologice paraclinice care pledează pentru afecțiune sînt hiperleucocitoza neutrofilă și eozinofilia, anemia, hipoalbuminemia, nivelul crescut al ureei. Tulburările hidroelectrolitice se concretizează

Scanned with OKEN Scanner

prin hipokaliemie, hiponatremie, hipocloremie, hipocalcemie și acidoză metabolică.

Diagnosticul este precizat prin examenul *radiografic* abdominal, fără o prealabilă pregătire, care arată o distensie colică segmentară sau globală (colonul transvers este sediul cel mai frecvent al dilatației), absența haustrației colice. Uneori se poate pune în evidență o infiltrație aerică a peretelui colic, tradusă printr-o linie transparentă paralelă cu colonul. În unele cazuri, există și o aeroilee de grade variabile.

Clisma baritată nu aduce date semiologice în plus, dar în schimb poate determina complicația perforativă a leziunii.

8.5.6. COMPLICAȚII

Complicația cea mai frecventă și cea mai importantă a megacolonului toxic este perforația care se produce în 25% din cazuri, în peritoneul liber sau în peritoneul cloazonat. Perforația se manifestă clinic prin accentuarea sensibilității dureroase spontane sau la palpare, apariția apărării musculare, agravarea tulburărilor biologice. Radiologic poate apărea un pneumoperitoneu.

Este posibilă erodarea unui vas prin procesul inflamator, cu producerea unei hemoragii digestive inferioare sau intraperitoneale cataclismice.

Complicațiile septice sînt reprezentate prin septicemia cu șoc toxico-septic, insuficiență hepatică și abcesele hepatice.

8.5.7. TRATAMENTUL

8.5.7.1. **Tratamentul medical:** reanimarea hidroelectrolitică corectă, după datele oferite de ionogramă; administrarea de albumine; aspirația continuă gastro-duodenală, mai rar intubarea rectală pentru decomprimarea tubului digestiv; tratament antiinfecțios cu antibiotice și sulfamide; administrarea sistematică de glucocorticoizi.

Dacă nu se obține o ameliorare (în 2—3 zile) prin tratament medical, se impune indicația de tratament chirurgical.

8.5.7.2. **Tratamentul chirurgical,** care constă în colectomie mai mult sau mai puțin lărgită, permite rezolvarea definitivă a bolii. Există partizani ai proctocolectomiei totale, după cum alții susțin necesitatea păstrării rectului și realizarea unei anastomoze ileo-rectale cu ileostomie în amonte.

Mortalitatea postoperatorie este de 10—25%; ea depășește 50% în cazul perforațiilor colice.

8.6. DOLICOCOLONUL

Dolicocolonul este o anomalie caracterizată prin alungirea segmentară sau totală a colonului. Leziunea nu se asociază dilatației concomitente a colonului.

Scanned with OKEN Scanner

8.6.1. ETIOPATOGENIA

Afecțiunea este mai frecventă la unele populații, probabil datorită unei alimentații bogate în rezidii. Dolicocolonul, congenital sau dobîndit, este prezent la 3—8% din oameni, fără a da semne clinice.

Dolicocolonul congenital coexistă cu anomalii de dispoziție și acolare a mezourilor (de exemplu înălțimea anormală a mezocolonului).

Dolicocolonul dobîndit s-a explicat prin tulburări funcționale de hipersimpaticotonie, tulburări complexe neuroendocrine, carență de vitamină B_1.

8.6.2. ANATOMIA PATOLOGICĂ

Afecțiunea poate fi segmentară (de cele mai multe ori); rareori este totală. Localizarea predilectă este cea sigmoidiană, dar poate fi localizat și la nivelul colonului transvers. Mezoul poate fi alungit (favorizînd volvularea) sau poate fi scurt. Calibrul colic este normal, iar conturul este neted fără haustrații.

8.6.3. SEMNELE CLINICE

Chiray a descris o triadă simptomatologică devenită clasică constînd în constipație, distensie abdominală, durere. Triada este numai rareori întrunită, afecțiunea avînd un caracter capricios.

Constipația poate debuta în copilărie sau la vîrsta adultă. Scaunele sînt rare dar foarte abundente.

Distensia abdominală este mai marcată pe hemiabdomenul stîng.

Durerea poate fi intermitentă, de tip colicativ, sau continuă.

8.6.4. DIAGNOSTICUL

Examenul radiologic prin clismă baritată pune diagnosticul de certitudine. Ansa colică afectată este lungă, lipsită de contracții, se destinde pasiv.

Rectoscopul sau colonoscopul poate fi introdus fără nici un obstacol, facilitînd diagnosticul diferențial față de procesele obstructive.

Evoluția dolicocolonului poate fi îndelungată, fără semne de suferință. Pot surveni însă fenomene subocluzive.

8.6.5. TRATAMENTUL

Tratamentul medical reușește să facă silențioasă și ușor suportabilă evoluția dolicocolonului. El urmărește asigurarea evacuării colonului.

Regimul alimentar trebuie să asigure un volum mare de rezidii celulozice, care să stimuleze peristaltica intestinală (legume, fructe, zahăr, carne). Sînt contraindicate făinoasele, grăsimile, conservele, alcoolul.

Scanned with OKEN Scanner

Se pot administra laxative uleioase: ulei de parafină, zilnic, sau de ricin, de 2—3 ori pe săptămînă, în doză de 1—2 linguriţe. La nevoie se pot face clisme cu 150—200 ml apă cu untdelemn sau glicerină.

Tratamentul medical poate fi completat prin administrare de substanţe stimulante ale peristalticii intestinale: miostin, prostigmină.

Dacă tratamentul medical nu dă rezultate şi simptomatologia este jenantă sau apar complicaţiile ocluzive, se indică tratamentul chirurgical. Tratamentul chirurgical constă în rezecţie segmentară sau hemicolectomie stîngă, cu restabilirea imediată a continuităţii digestive, cu sau fără asocierea unei colostomii de protecţie.

Uneori, intervenţiile pe sistemul simpatic (simpatectomie lombară) pot da rezultate bune.

BIBLIOGRAFIE

1. Altman, P. P., Randolph, J. G., Anderson, K. D., *Hirschsprung's Disease,* în Schwartz, S. I., *Principles of Surgery,* 3-th ed., New-York, Mc Graw-Hill, 1979, 1647—1649.
2. Aubrespy, P., *Symposium sur les résultats du traitement de la maladie de Hirschsprung,* Ann. Chir. Inf., 1970, 11, 5—8.
3. Berger, J., *La maladie de Hirschsprung,* La France Médicale, 1971, 6, 39—45.
4. Boley, S. J., Kleinhaus, S., *Hirschsprung's Disease,* în Maingot, R., *Abdominal operations,* 7-th ed., New-York, Appelton-Century-Crofts, 1980, 1819—1848.
5. Breidenbach, M. L., Karayannacos, E. P., Toth, S. L., Pace, G. W., *Surgical Correction of Aganglionic Megacolon,* Am. J. Surg., 1974, 2, 133—135.
6. Coran, A. G., Weintraub, W., *Modification of the Endorectal Procedure for Hirschsprung's Disease,* Surg. Gynecol. Obstet., 1976, 143, 277—282.
7. Daudet, M., *L'entérocolite dans la maladie de Hirschsprung,* Ann. Chir. Inf., 1970, 11, 36—51.
8. Delage, J., Opperman, A., Lagarde, R., *Sur quelques cas de mégacolons congénitaux,* Arch. Fr. Mal. App. dig., 1966, 55, 949—950.
9. De Lorimier, A. A., Harrison, M. R., *Hirschsprung Disease,* în Dumphy, J E., Way, L. W., *Current Surgical Diagnosis and Treatement,* 4-th ed., Los Altos, Lange Medical Publications, 1979, 1055—1057.
10. Denes, J., *Hirschsprung-betegség,* în Littmann, I., *Sebészeti mütéttan,* Budapest, Medicina Könyvkiadó, 1977, 474—476.
11. Dubarry, J. J., Dubarry, E., Bernard, J. P., *Un cas de mégarectosigmoide,* Arch. Fr. Mal. App. dig., 1965, 54, 70—73.
12. Duhamel, B., *Physio-pathologie de la maladie de Hirschsprung,* Ann. Chir. Inf., 1970, 11, 9—14.
13. Fry, P. D., Atkinson, K. G., *Current Surgical approach to Toxic Megacolon,* Surg. Gynecol. Obstet, 1976, 143, 26—30.
14. Grosdidier, J., Boissel, P., Jamart, J., Delfosse, J. L., Guillemin, F., Grosdidier, G., *Le mégacôlon toxique et son traitement chirurgical. Analyse d'une série de 21 cas,* J. Chir., 1980, 117, 447—451.
15. Gubler, J. P., *Histologie de la maladie de Hirschsprung,* Ann. Chir. Inf., 1970, 11, 14—19.

Scanned with OKEN Scanner

16. Haddad, J., Raia, A., *Traitement du mégacôlon acquis de l'adulte. Considerations sur la technique de Duhamel avec colostomie perinéale,* Chirurgie (Paris), 1973, 99, 293—298.
17. Holder, T. M., Leape, L. L., *Aganglionic Megacolon (Hirschsprung's Disease),* în Sabiston, D. C., *Davis-Christopher Textbook of Surgery,* 11-th ed., Philadelphia, W. B. Saunders, 1977, 1373—1375.
18. Houddard, C. L., Labroix, P., Bolella, R., *Mégacôlon congénital du grand enfant et de l'adulte,* La presse méd., 1967, 75, 1925.
19. Lane, S. H. R., Todd, P. I., *Idiopathic megacolon: a review of 42 cases,* Br. J. Surg., 1977, 5, 305—310.
20. Lassere, M. J., Saint-Supéry, G., Bondonny, J. M., Letac, R., *Choix d'une technique dans le traitement du mégacôlon congenital,* Bordeaux Méd., 1970, 6, 1539—1549.
21. Loygue, J., Schneiter, R., *Le rectum dans les mégacôlons de l'adult,* Arch. Fr. Mal. App. dig., 1965, 54, 43—59.
22. Martin, L. W., *Hirschsprung's Disease,* în Holder, T. M., Ashcraft, K. W., *Pediatric Surgery,* Philadelphia—London—Toronto, W. B. Saunders, Ed., 1980.
23. Meyer, S., Janowitz, H., *The place of Steroids in the Therapy of Toxic Megacolon,* Gastroenterology, 1978, 75, 729—731.
24. Nezelof, C., Gronol, G., Thomine, C., *Les mégacôlons avec hyperplasie des plexus myenteriques. Une entité anatomo-clinique à propos de 3 cas,* La prèsse méd., 1970, 78, 150—151.
25. Nixon, H. H., *Aganglionosis and Other Anomalies of the Colon and Rectum,* în Goligher, J. C., *Surgery of the Anus Rectum and Colon,* 4-th ed., London, Baillière-Tindall, 1980, 279—310.
26. Parc, R., Douvin, D., Loygue, J., *Le mégacôlon congénital. Étude de 15 cas,* Gastroenterol. Clin. Biol., 1979, 3, 321—328.
27. Pellerin, D., *Techniques de chirurgie pédiatrique,* Paris, Ed. Masson, 1978.
28. Roys, G., Kaplan, M. S., Juler, G. L., *Surgical Management of Toxic Megacolon,* Am. J. Gastroenterology, 1977, 68, 161—163.
29. Simici, P., *Megacolonul,* în Burghele, Th., *Patologie chirurgicală,* București, Ed. Medicală, 1974, 411—423.
30. Soyer, M. T., Aldrete, J. S., *Surgical Treatement of Toxic Megacolon and Proposal for a Program of Therapy,* Am. J. Surg., 1980, 140, 421—425.
31. Storer, E. H., Goldberg, S. M., Nivatvongs, N., *Megacolon,* în Schwartz, S. I., *Principles of Surgery,* 3-th ed., New-York, Mc Graw-Hill, 1979, 1229—1230.
32. Turnbull, R. B., Hawk, W. A., Wiakley, F., *Surgical Treatement of Toxic Megacolon. Ileostomy and Colostomy to prepare Patinet for Colectomy,* Am. J. Surg., 1971, 122, 325—331.
33. Tussiot, Y., Loygue, J. V., *A propos de 39 cas de mégacôlon idiopatique,* Bordéaux Méd., 1979, 26, 1639—1640.

Scanned with OKEN Scanner

9. TRAUMATISMELE COLONULUI

Traumatismele colonului constituie o afecțiune relativ rară, reprezentînd un procent de 3—4% în diferitele statistici operatorii. Importanța lor decurge însă din gravitatea deosebită, fiind grevate de o mortalitate ridicată (15—35%). Leziunile traumatice ale colonului pot fi izolate dar mai frecvent sînt asociate cu alte leziuni traumatice abdominale sau extraabdominale.

9.1. CLASIFICARE ȘI ETIOLOGIE

În mare, traumatismele colonului pot fi clasificate astfel:

- Traumatisme exercitate din lumenul intestinal: corpi străini, manevre endoscopice, aer sub presiune;
- Traumatisme externe închise, fără interesarea peretelui abdominal: contuzii abdominale, suflu de aer, explozii în apă;
- Traumatisme externe deschise, prin arme de foc, arme albe, alte cauze.

Cauzele mai frecvente ale traumatismelor colonului sînt reprezentate de:

- Arme de foc, frecvente în timp de război. Aceste leziuni au o gravitate deosebită datorită distrucțiilor mari și asocierii cu alte leziuni;
- Accidente de circulație. Numărul lor este în creștere datorită sporirii transportului rutier și creșterii vitezelor de transport;
- Accidente de muncă;
- Căderi accidentale de la un nivel la altul;
- Corpi străini intraluminali: sticlă, ace, cuie, sîmburi, oase de pește, coji de ou, proteze dentare;
- Aer sub presiune, introdus prin anus — reprezintă de obicei glume condamnabile;
- Leziuni iatrogene: irigoscopie, colonoscopie, sigmoidoscopie, intervenții endoscopice.

9.2. ANATOMIE PATOLOGICĂ

Traumatismele pot interesa toate segmentele colonului, mai frecvent fiind cecul, colonul transvers și sigmoidul.

În ce privește localizarea, pe circumferința colonului se întîlnesc leziuni pe zona liberă a colonului sau la nivelul inserției mezocolonului;

Scanned with OKEN Scanner

localizarea mezostenică poate scăpa explorării chirurgicale, fiind mascată de mezocolon.

Un aspect particular este reprezentat de localizarea extraperitoneală a leziunii traumatice, pe segmentele fixe ale colonului. Aceste leziuni sînt mai greu de depistat. Ele determină o celulită retroperitoneală gravă, cu germeni anaerobi formatori de gaze.

Aspectele macroscopice ale leziunilor colonului sînt reprezentate de:

- Contuzia simplă, care poate fi însoțită și de apariția unui hematom parietal. Poate evolua spre resorbție sau spre constituirea unei escare urmată de perforație;
- Rupturi incomplete, cînd este interesată seroasa și eventual tunica musculară. Acestea pot evolua spre completare secundară;
- Rupturi complete. Pot fi parțiale și, mai rar, totale, în care caz este interesată toată circumferința colonului. Rupturile complete sînt urmate imediat de revărsarea conținutului septic colic în cavitatea peritoneală;
- Exploziile colonului reprezentate de leziuni complexe și multiple.

În funcție de mecanismul de producere, se disting plăgi simple și plăgi contuze, anfractuoase. Acestea din urmă se caracterizează prin prezența în jurul plăgii a unei zone de contuzie cu troficitate compromisă. Totuși și în cazul plăgilor simple, datorită conținutului hiperseptic intraluminal ce determină o inflamație precoce a buzelor plăgii, se ajunge repede la devitalizarea lor.

În leziuni ale mezocolonului poate fi interesată vascularizația colonului prin leziuni ale trunchiurilor principale, ale arcadelor marginale sau ale vaselor drepte. Lezarea trunchiurilor principale are ca importantă consecință hemoragia internă, pe cînd lezarea arcadei marginale și a vaselor drepte determină ischemia parietală.

O altă modificare morfopatologică, în cadrul traumatismelor colonului, este peritonita fecaloidă. Ea apare mai precoce în leziunile colonului drept, care are un conținut fluid și revărsatul peritoneal este abundent. Aspectul este cel al peritonitelor microbiene, cu evoluție rapidă, și este caracterizat prin prezența materiilor fecale în cavitatea peritoneală.

9.3. FIZIOPATOLOGIE

Perturbările fiziopatologice grave ce apar în traumatismele colonului sînt cauzate în primul rînd de peritonita fecaloidă hiperseptică sau celulita retroperitoneală. De cele mai multe ori, tulburările fiziopatologice sînt complexe datorită asocierii frecvente și a altor leziuni traumatice.

Fiziopatologia traumatismelor colonului este dominată de apariția precoce a șocului cu mecanism complex: septic, toxic, traumatic, hemoragic, hipoxic.

Scanned with OKEN Scanner

9.4. TABLOUL CLINIC

Formele clinice întîlnite în traumatismele colonului diferă în raport cu localizarea leziunilor, evoluția acestora, mecanismul de producere și în funcție de asocierea lor cu alte leziuni.

Cea mai frecventă formă întîlnită este aceea de leziune intraperitoneală. Aspectul clinic este cel al peritonitei fecaloide. Debutul este brusc, cu dureri vii în zona leziunii; durerile se generalizează rapid în întregul abdomen. Distensia abdominală este importantă și se datorează ileusului paralitic, pneumoperitoneului, revărsatului intraperitoneal din lumenul intestinal și exudatului peritoneal.

La palpare se evidențiază apărare musculară, inițial regională, dar care se generalizează repede, și hiperestezie cutanată. Percutoric, se evidențiază timpanism, cu dispariția matității hepatice, iar în flancuri, matitate deplasabilă. La tușeul rectal, fundul de sac Douglas bombează și este sensibil, iar pe mănușă se poate constata prezența sîngelui.

Semnele generale sînt zgomotoase. Starea generală se alterează repede, faciesul este palid-teros, suferind, pulsul accelerat, filiform, tensiunea arterială scade, febra este mare, bolnavul devine oliguric. Starea de șoc se instalează repede.

În perforațiile extraperitoneale, în primele ore, semnele clinice lipsesc sau sînt atenuate (dureri moderate lombare, subfebrilități). După acest interval, apar semnele grave de supurație a spațiului celular lax retroperitoneal, cauzată de flora anaerobă. Febra este mare, starea generală se alterează progresiv, tensiunea arterială scade, pulsul este filiform, apare oliguria sau anuria. Se instalează un ileus paralitic reflex, distensia abdominală este moderată, apărarea musculară lipsește. Bolnavul acuză dureri lombare. După un timp, apar semnele celsiene în regiunea lombară sau/și perianală. În traumatismele deschise ale porțiunilor extraperitoneale ale colonului, la nivelul plăgii cutanate se constată o scurgere de materii fecale sau, alteori, o secreție murdară cu bule de gaz.

În cazul leziunilor incomplete și completate secundar, în prima fază sînt absente semnele clinice sau sînt minore (durere moderată localizată). La un interval de ore sau mai multe zile după apariția perforației, tabloul clinic apare zgomotos, ca în peritonita fecaloidă.

Un aspect particular este acela al rupturilor colonului prin aer introdus sub presiune prin anus. Se poate instala un pneumoperitoneu sufocant, datorită distensiei mari și ridicării diafragmului.

9.5. EXAMINĂRI PARACLINICE

9.5.1. EXAMENUL RADIOLOGIC

Examenul radiologic are mare importanță în stabilirea diagnosticului. El evidențiază pneumoperitoneul subdiafragmatic (ortostatism) sau periombilical (clinostatism). La examenul radiologic simplu se mai pot constata semnele ileusului paralitic și opacitatea declivă deplasabilă dată

de revărsatul și exudatul peritoneal. În cazul celulitei retroperitoneale se pot constata bule de gaz suspendate.

Examenul cu substanță de contrast este contraindicat. Dacă se folosește în cazurile de dubiu de diagnostic, se recomandă utilizarea substanțelor radioopace uleioase (gastrografin) care se resorb prin peritoneu. Administrarea lor se face prin clismă, mai rar per os.

9.5.2. ANGIOGRAFIA SELECTIVĂ

Angiografia selectivă poate fi utilă în vederea diagnosticului dar este rar folosită datorită faptului că întîrzie momentul intervenției chirurgicale.

9.5.3. PUNCȚIA ABDOMINALĂ EXPLORATORIE

Puncția abdominală exploratorie are ca scop identificarea produselor patologice intraperitoneale. Ea se efectuează cu un ac gros în cele patru cadrane abdominale. În cazul leziunilor colonului, se efectuează în cadranele inferioare, după prealabila anestezie locală a peretelui abdominal. După puncționarea peritoneului se aspiră cu o seringă. În perforațiile colonului, conținutul aspirat are un aspect purulent, murdar, maroniu, sau aspect fecaloid. Dacă sînt asociate leziuni ale mezourilor sau organelor parenchimatoase, aspiratul are aspect sanguinolent. Puncția pozitivă are semnificație deosebită, însă o puncție negativă nu poate exclude existența leziunilor.

9.5.4. LAVAJUL PERITONEAL EXPLORATOR

Lavajul peritoneal explorator urmează puncției exploratorii și crește șansele de diagnostic. Nici prin rezultatul negativ al acestei metode nu se poate exclude cu certitudine o leziune intraperitoneală, dar ea crește numărul de rezultate pozitive față de puncția simplă. Rezultatele fals pozitive sînt foarte rare. Rezultatele pozitive sînt elocvente în 90—95% din cazuri. Lavajul peritoneal explorator se poate efectua printr-un ac de puncție, printr-un cateter de plastic introdus prin canula unui trocar sau printr-un cateter de plastic introdus printr-o laparotomie minimă subombilicală. Pentru lavaj se utilizează o cantitate de minimum 500—1000 ml ser fiziologic. După administrarea serului se efectuează o masare a abdomenului pentru a favoriza circulația lichidului de lavaj, apoi se aspiră cu o seringă. Aspectul lichidului aspirat poate fi clar, tulbure murdar, roz, sanguinolent, bilios. Dacă examenul macroscopic nu este elocvent se efectuează examenul microscopic al sedimentului în care se pot evidenția detritusuri celulare, leucocite, hematii.

Pentru plasarea cateterului prin incizie se efectuează o incizie mediană subombilicală de 6—10 cm pînă la peritoneu. Deschiderea peritoneului este minimă, doar cît să permită trecerea cateterului.

Scanned with OKEN Scanner

Puncția abdominală și puncția-lavaj au unele contraindicații: sarcina, intervenții chirurgicale în antecedente. Înainte de efectuarea lor, vezica urinară trebuie să fie evacuată.

9.5.5. LAPAROSCOPIA

Cu ajutorul laparoscopiei se constată peritonita și prezența materiilor fecale în cavitatea peritoneală și în rare cazuri leziunile de colon (vezi cap. 3).

Colonoscopia este contraindicată deoarece determină creșterea revărsării intraperitoneale a conținutului intestinal.

9.5.6. EXAMINĂRILE DE LABORATOR

Examinările de laborator nu au valoare deosebită diagnostică. Ele au importanță în stabilirea dezechilibrelor hidroelectrolitice, hemodinamice, metabolice și funcționale ale diferitelor organe, în vederea unui tratament corespunzător de redresare.

9.6. DIAGNOSTICUL

9.6.1. DIAGNOSTIC POZITIV

În unele situații, cum ar fi perforațiile colice sub ecran în timpul irigografiei, sau perforațiile prin sigmoidoscopie, colonoscopie și intervenții endoscopice, diagnosticul este simplu. În alte cazuri, se stabilește diagnosticul de peritonită, cauza fiind elucidată intraoperator.

Dificultăți mari de diagnostic se întîlnesc în cazul bolnavilor comatoși. În aceste cazuri, un rol important îl au explorările radiologice, puncția sau/și lavajul explorator.

Dificultăți de diagnostic prezintă și leziunile extraperitoneale colice, suspectate prin semnele celulitei retroperitoneale, care urmează traumatismului. De asemenea, este de ajutor în diagnostic aspectul radiologic de bule de gaz suspendate retroperitoneal.

9.6.2. DIAGNOSTIC DIFERENȚIAL

Diagnosticul diferențial se face în primul rînd cu leziunile traumatice ale altor viscere abdominale. Trebuie însă menționat faptul că de multe ori leziunile colonului sînt asociate cu alte leziuni ale viscerelor abdominale. Diagnosticul diferențial cu perforația traumatică a intestinului subțire este aproape imposibil, de cele mai multe ori făcîndu-se intraoperator. Traumatismele organelor parenchimatoase se manifestă de obicei prin semnele hemoragiei intraperitoneale.

Scanned with OKEN Scanner

O altă problemă de diagnostic diferențial este reprezentată de afecțiunile abdominale netraumatice care pot fi generatoare de peritonită: ulcerul perforat (în cazuri rare perforația se produce posttraumatic), apendicita acută perforată, pancreatita acută, sarcina extrauterină ruptă, chisturi ovariene rupte. Prezența însă în antecedentele imediate a unui traumatism de obicei violent, precum și semnele clinice, paraclinice și radiologice, caracteristice acestor afecțiuni, orientează diagnosticul.

Diagnosticul diferențial trebuie făcut și cu unele afecțiuni extraperitoneale, cum ar fi: traumatismele coloanei lombare și traumatismele toracice, însoțite de dureri și contractură abdominală, infarctul miocardic.

9.7. TRATAMENT

Tratamentul traumatismelor colonului este chirurgical și trebuie aplicat în cel mai scurt timp posibil de la producerea leziunii colice.

Tratamentul medical pre-, intra și postoperator are un rol adjuvant, important în menținerea homeostaziei.

9.7.1. TRATAMENTUL PREOPERATOR

Tratamentul preoperator are ca scop corectarea tulburărilor hidroelectrolitice, corectarea volemiei, combaterea infecției și hipoxiei. El constă în:

- Aspirație gastroduodenală pentru combaterea distensiei și vărsăturilor și aprecierea pierderilor;
- Corectarea tulburărilor hidroelectrolitice în funcție de datele de laborator prin administrare de soluții glucozate și saline cu adaus de Na și K după necesități;
- Corectarea volemiei prin administrarea de sînge, soluții macromoleculare sau saline, în funcție de pierderi;
- Combaterea infecției prin tratament antibiotic, preferabil prin administrare intravenoasă în perfuzie;
- Aport energetic prin soluții glucozate;
- Susținerea funcțiilor renale, hepatice, respiratorii.

Tratamentul preoperator trebuie să fie cît mai scurt și are rolul de a pregăti bolnavul în vederea intervenției chirurgicale.

9.7.2. TRATAMENTUL OPERATOR

În ce privește anestezia, cele mai bune condiții operatorii sînt realizate de anestezia generală cu relaxare musculară. Cînd starea bolnavului nu permite această anestezie, se pot folosi anestezia peridurală și, în extremis, anestezia locală.

Scanned with OKEN Scanner

Calea de acces este reprezentată de o laparotomie largă mediană subombilicală prelungită supraombilical sau de laparotomia paramediană dreaptă sau stîngă.

Explorarea peritoneală va fi minuțioasă pentru a decela toate leziunile posibile. Tubul digestiv se explorează pe toată întinderea sa. Atenție deosebită trebuie acordată explorării zonei de inserție a mezocolonului pe colon. Leziunile extraperitoneale ale colonului sînt semnalate de aspectul celulitei supurate retroperitoneale și hematoamelor ce se văd prin transparența peritoneului.

Tratamentul chirurgical al leziunilor colice are ca scop refacerea continuității intestinale și împiedicarea revărsării conținutului intestinal, evacuarea revărsatului și exudatului intraperitoneal și combaterea infecției. Posibilitățile de rezolvare constau în sutura simplă, rezecții segmentare sau extinse, exteriorizarea leziunilor, derivația tranzitului, drenaj, lavaj.

Sutura simplă asociată cu drenaj peritoneal a fost o bună perioadă de timp proscrisă. Acest lucru s-a datorat insuccesele cauzate de neglijarea zonei de contuzie din jurul plăgilor, precum și a efectului necrozant al infecției plăgilor peretelui colic, determinat de conținutul hiperseptic al colonului. În urma reducerii timpului scurs de la traumatism pînă la aplicarea tratamentului chirurgical, a perfecționării tehnicilor operatorii și aportului antibioterapiei moderne, tratamentul prin sutura simplă primară cîștigă tot mai mult teren. Avantajele suturii simple primare sînt reprezentate de numărul redus de zile de spitalizare, îngrijirea postoperatorie simplă, rezolvarea chirurgicală definitivă într-un singur timp, evitarea complicațiilor colostomiei (necroza colostomiei, retracția ansei, prolapsul, stenoza, infecții peristomale, hernii peristomale). Sutura simplă primară este realizabilă însă numai în anumite cazuri bine selecționate. Condițiile necesare pentru aplicarea tratamentului prin sutură simplă sînt reprezentate de:

- Leziune unică, recentă și fără zone de contuzie și distrucții parietale colice extinse;
- Absența peritonitei avansate și a altor leziuni traumatice extracolice.

Leziunile multiple de colon nu vor fi tratate ca leziuni izolate, ci sînt privite ca un tot unitar.

Modalitățile de realizare ale suturii simple sînt tratate la capitolul 6.

Rezecțiile colice reprezintă o altă modalitate de tratament chirurgical. Rezecțiile de colon se utilizează în cazul leziunilor cu distrucție tisulară mare și cu zone devitalizate adiacente care nu permit sutura simplă, precum și în cazurile de leziuni multiple ale colonului (fig. 9.1.). Alteori, rezecția este impusă de leziuni ale mezocolonului cu compromiterea vascularizației. Extinderea rezecției colice este dictată de localizarea și gradul leziunilor, numărul și repartizarea lor. Rezecțiile pot interesa segmente mici, alteori extinse. Spre exemplu, în cazul leziunilor importante ale zonei ileocecale este preferabilă o rezecție extinsă, cu ileotransversostomie, unei ileostomii, avînd în vedere consecințele grave ale ileostomiei și particularitățile circulatorii ale acestui segment intestinal.

Tehnica rezecțiilor și modalitățile de restabilire a tranzitului intestinal sînt tratate în capitolul 6.

Scanned with OKEN Scanner

Exteriorizarea colonului lezat, ca metodă de tratament în traumatismele colonului, este recomandată de Ogilvie în 1944, avînd în vedere complicațiile postoperatorii frecvente și grave, determinate mai ales de dehiscența suturilor. Această metodă este aplicabilă pentru aproape toate porțiunile colonului (chiar și a celor fixe, prin decolare), exceptînd porțiunea distală a sigmei. În cazul exteriorizării, leziunile sînt tratate prin rezecție sau sutură extraperitoneală. Metoda are și avantajul reducerii timpului operator.

Sutura primară cu exteriorizare pe baghetă (Okies, 1972) constituie o cale de compromis în tratamentul leziunilor colonului. Dacă sutura rezistă și plaga colică se vindecă, ansa exteriorizată poate fi repusă în cavitatea peritoneală după 14 zile. Dacă sutura nu rezistă va rezulta o colostomie.

Colostomia reprezintă o metodă de tratament frecvent folosită în traumatismele colonului. Colostomia este realizată automat în cazul exteriorizării unui segment de colon ce prezintă o perforație (fig. 9.2). În alte cazuri, efectuarea unei colostomii are ca scop protejarea suturilor și anastomozelor după repararea chirurgicală a leziunilor colice (fig. 9.3.). Se înțelege că ea va fi situată proximal față de segmentul lezat. Protecția pe care o realizează rezultă din derivația externă a materiilor fecale și gazelor, zona lezională fiind pusă în repaus. Totodată colostomia oferă posibilitatea unei irigații cu antiseptice și administrarea de antibiotice în ansa distală. Ionescu și colaboratorii (Clinica chirurgie I din Cluj-Napoca) preferă colostomia pe baghetă (vezi cap. 6).

Uneori pentru a scurta timpul operator și a preveni complicațiile postoperatorii, rezecția segmentară de colon este urmată de fixarea celor două capete colice la perete rezultînd o colostomie biorificială (fig. 9.4.).

Cecostomia este indicată în traumatismele colonului drept, avînd același scop de protecție a suturilor (fig. 9.5.). Utilizăm cecostomia pe tub Petzer. Deși aceasta nu realizează derivația totală a conținutului intestinal, ea previne distensia din cadrul ileusului paralitic și permite administrarea de antiseptice și antibiotice intraluminal. În unele cazuri, cînd plaga interesează cecul, poate constitui ea însăși orificiul prin care se realizează derivația externă a conținutului colic.

În cazul evoluției favorabile, colostomia se închide după 3—6 săptămîni. Înainte de închiderea colostomiei se controlează radiologic prin clismă baritată ansa aferentă și eferentă pentru a depista existența eventuală a unor leziuni sau stenoze.

Se preferă rezolvarea primară a leziunilor prin sutură sau rezecție, exteriorizarea fiind mai rar aplicată, impusă de starea alterată a bolnavilor sau de dificultăți de rezolvare determinate de aspectul leziunilor. De cele mai multe ori, în tratamentul chirurgical se utilizează și colostomia de protecție.

Tratamentul leziunilor extraperitoneale ale colonului recunoaște aceleași metode chirurgicale: sutură, rezecție, exteriorizare, colostomie, drenaj. Abordul leziunilor se face transperitoneal. Se impune o atenție deosebită de prevenire a contaminării intraoperatorii a cavității peritoneale. Dacă leziunea este recentă se poate efectua sutura primară și un drenaj extraperitoneal de vecinătate. În cazurile vechi, cu contami-

Scanned with OKEN Scanner

nare masivă și celulită retroperitoneală, pe lîngă rezolvarea leziunii colice se efectuează debridarea spațiului celular supurat și un drenaj extraperitoneal larg care să permită și efectuarea postoperatorie de spălături cu soluții antiseptice. Dacă infecția s-a propagat spre perineu, se efectuează debridarea și drenajul spațiului presacrat printr-o incizie curbă retroanală.

Dacă nu s-a efectuat o colostomie, intervenția chirurgicală se completează cu o dilatație anală și plasarea unui tub de gaze intrarectal, cu scopul prevenirii distensiei.

Drenajul și lavajul peritoneal.

În cazul peritonitei fecaloide posttraumatice, drenajul și lavajul peritoneal are o importanță aproape la fel de mare ca și repararea chirurgicală a leziunilor.

În aceste cazuri, se asigură un drenaj larg cu ajutorul tuburilor de cauciuc sau polietilen groase (8—10 mm). Întotdeauna aplicăm un drenaj local în vecinătatea leziunilor și un drenaj al zonelor declive reprezentate de fundul de sac Douglas și spațiile laterocolice. Este bine ca tuburile de dren să fie exteriorizate prin contraincizii în fosele iliace.

Lavajul peritoneal intraoperator se efectuează cu ser fiziologic cald (37°) din abundență și prin mișcări manuale se asigură spălarea mecanică a întregii cavități peritoneale. Lichidul de spălare va fi aspirat cu aspiratorul electric, operația repetîndu-se pînă cînd lichidul aspirat devine clar. În lichidul de lavaj se pot adăuga antibiotice ca: penicilina 1.000.000 UI/l; cloramfenicol 1 g/l; kanamicină 0,25 g/l; ampicilină 100 mg/l. Unii autori recomandă adăugarea de soluții antiseptice lichidului de spălare cum ar fi: noxithiolina (oximetilen-metil-thiouree) 1%—2,5%, care în contact cu peritoneul eliberează aldehidă formică, sau pavidon iodat, care eliberează iod activ. Aceste substanțe au un puternic efect antiseptic, nu sînt iritante și au un rol antiadeziv.

9.7.3. TRATAMENTUL POSTOPERATOR

Lavajul peritoneal continuu sau irigația-dializă peritoneală constituie o completare a tratamentului chirurgical al peritonitelor. După unii autori, această metodă terapeutică asigură o dezinfecție permanentă a cavității peritoneale, îndepărtarea substanțelor toxice și a detritusurilor celulare și contribuie la reechilibrarea hidroelectrolitică și metabolică a organismului.

Diferitele compoziții ale lichidelor de lavaj, amplasarea tuburilor, cantitățile și modul de administrare sînt tratate pe larg în capitolul 4.

Tratamentul medical postoperator le continuă pe cel pre- și intraoperator. El are ca scop reechilibrarea hidroelectrolitică, volemică, metabolică, susținerea funcțiilor de organ. Corectarea volemiei se realizează, în funcție de pierderi, prin administrare de sînge, macromolecule și soluții cristaloide, sub urmărirea continuă a presiunii venoase centrale și a diurezei. Dacă este cazul, se administrează cardiotonice și

Scanned with OKEN Scanner

oxigen. În funcție de ionogramă se adaugă lichidelor de perfuzie K, Na, Cl, Mg, Ca, bicarbonat. Tratamentul antibiotic are mare importanță. Sînt indicate antibiotice cu spectru larg, în asociație și în funcție de antibiogramă.

9.8. COMPLICAȚII

Complicațiile imediate ale traumatismelor colice sînt reprezentate de cele infecțioase: peritonita neglijată cu șoc ireversibil, dehiscența suturilor, peritonite localizate, peritonita restantă, fistule stercorale, ocluzia postoperatorie precoce, supurația plăgii operatorii, complicații pulmonare, tromboflebite etc.

Complicațiile tardive sînt reprezentate de prolapsul colostomiei, retracția colostomiei, hernia peristomică, stenoza colostomiei, stenoza anastomotică, aderențe peritoneale.

Rezultatele terapeutice depind de gravitatea leziunilor, timpul scurs de la traumatism la momentul operator, asocierea cu alte leziuni, mecanismul de producere. La ameliorarea indicelui de mortalitate în traumatismele colonului au contribuit perfecționarea metodelor de tratament chirurgical, utilizarea lavajului peritoneal, aplicarea metodelor moderne de terapie intensivă, antibioterapia eficientă. Indicele de mortalitate a scăzut astfel de la 37%, în timpul celui de al doilea război mondial, la sub 15%, în prezent.

BIBLIOGRAFIE

1. Andrews, E. W., *Pneumatic ruptures of the intestine, or new type of industrial accident,* Surg. Gynecol. Obstet., 1911, 12, 63—65.
2. Aune, S., Norman, E., *Diffuse peritonitis treated with continous peritoneal lavage,* Acta Chir. Scand, 1970, 136, 401—404.
3. Bartizal, J. F., Boyd, D. R., Folk, F. A., Smith, D., Lescher, T. C., Freeark, R. J., *A critical review of Management of 392 colonic and rectal injuries,* Dis Colon Rectum., 1974, 17, 313—317.
4. Beall, A. C., Bricker, D. L., Alessi, F. J., Whisennaud, H. H., De Backey, M. E., *Surgical Considerations in the Management of Civilian Colon Injuries,* Ann. Surg., 1971, 173, 971—974.
5. Bousquet, R., Charbux, H., Chigot, J. P., Cossa, J., Ribardière, J. L., *Les perforations traumatiques du rectosigmoide,* Ann. Chir., 1971, 15, 835—840.
6. Goligher, J. C., *Surgery of the Anus, Rectum and Colon,* Fourth Ed. Baillière Tindall, London, 1980, 915—926.
7. Gordon, A., Taylor, J., *The abdominal surgery of „total war",* Br. J. Surg., 1942, 30, 89—92.
8. Graham, A. S., *Penetrating Wounds of the colon,* Surg. Clin., 1960, 1639—1641.
9. Hurt, L. A., *The surgical management of colon and rectal injuries*

Scanned with OKEN Scanner

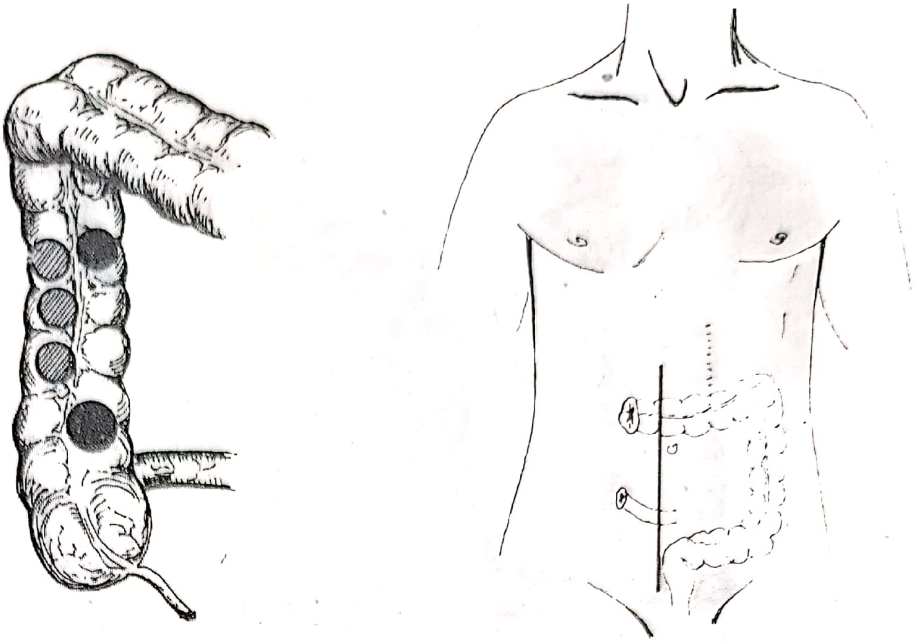

Fig. 9.1. Hemicolectomie dreaptă impusă de leziuni multiple ale colonului ascendent.

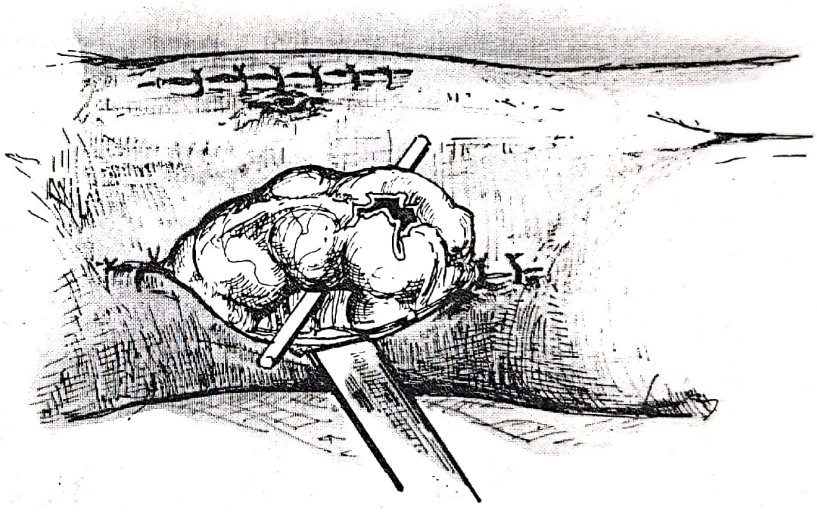

Fig. 9.2. Colostomie pe baghetă prin exteriorizarea segmentului colic lezat.

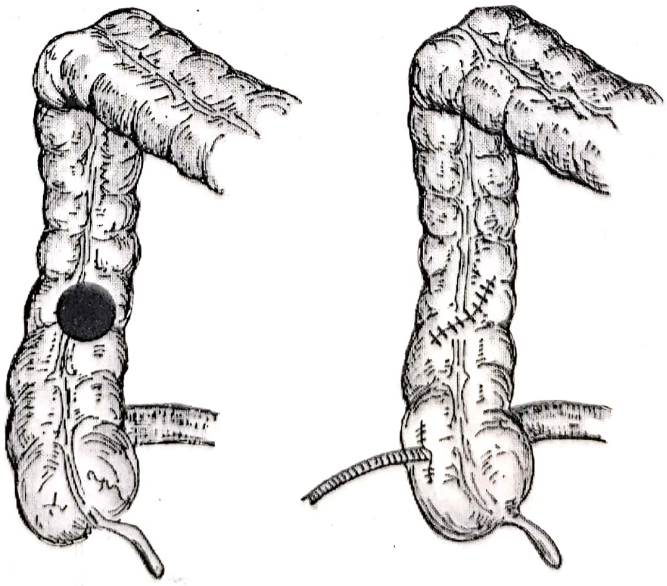

Fig. 9.3. Colostomie (cecostomie) pentru protejarea suturii colice.

Scanned with OKEN Scanner

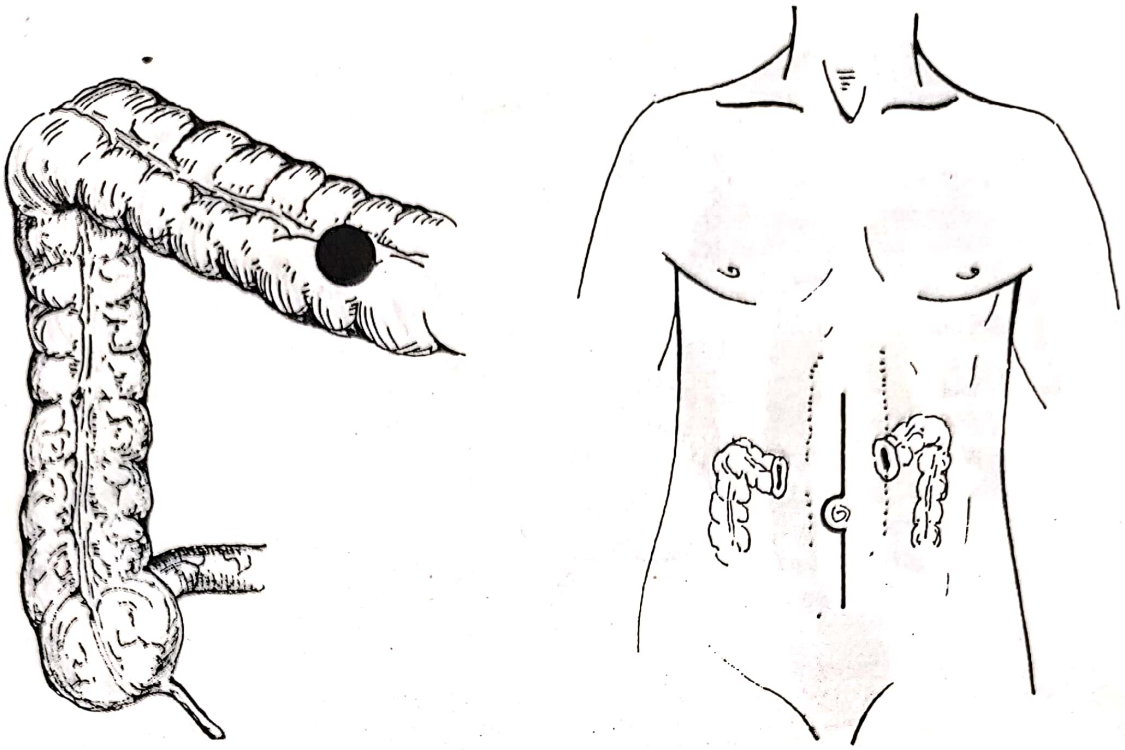

Fig. 9.4. Rezecţie segmentară de colon transvers pentru leziune traumatică cu colostomie biorificială.

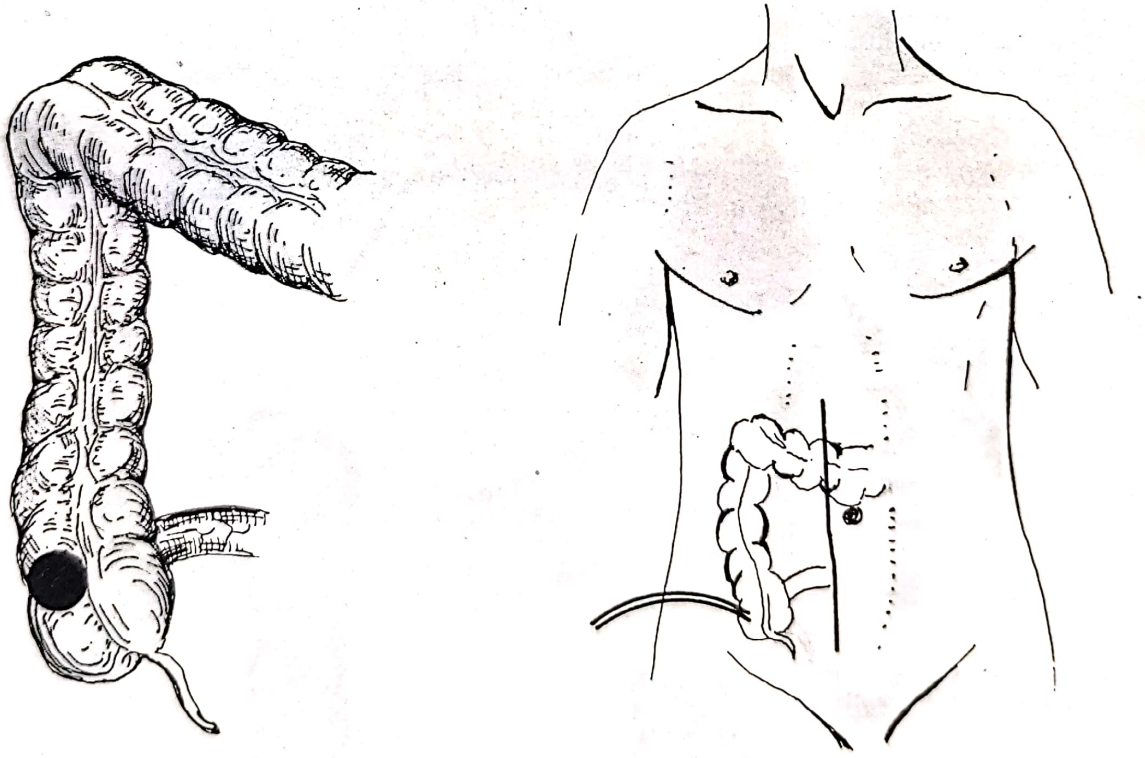

Fig. 9.5. Cecostomie prin intubarea directă a leziunii traumatice.

Scanned with OKEN Scanner

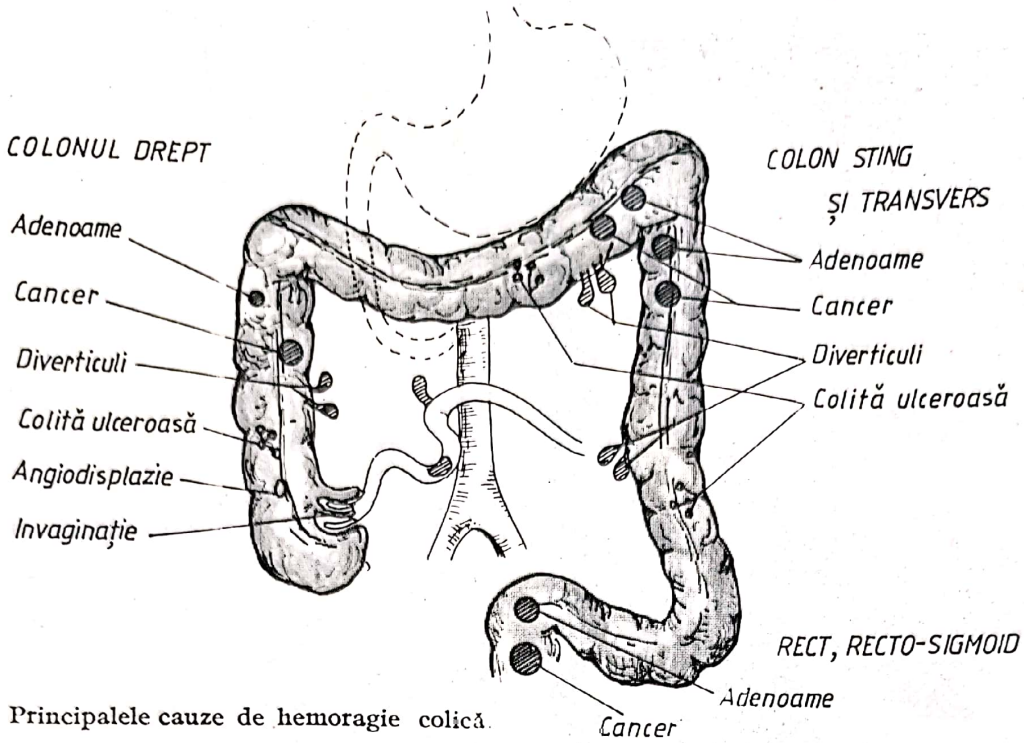

Fig. 10.1. Principalele cauze de hemoragie colică.

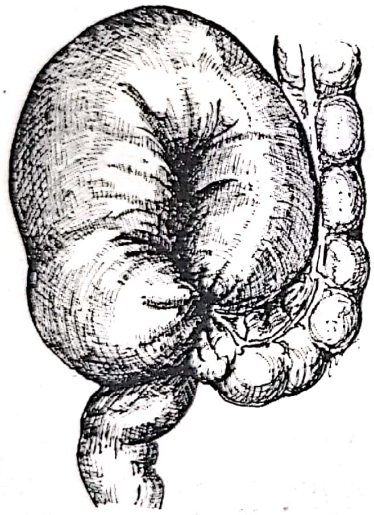

Fig. 11.1. Volvulusul sigmoidian — schemă

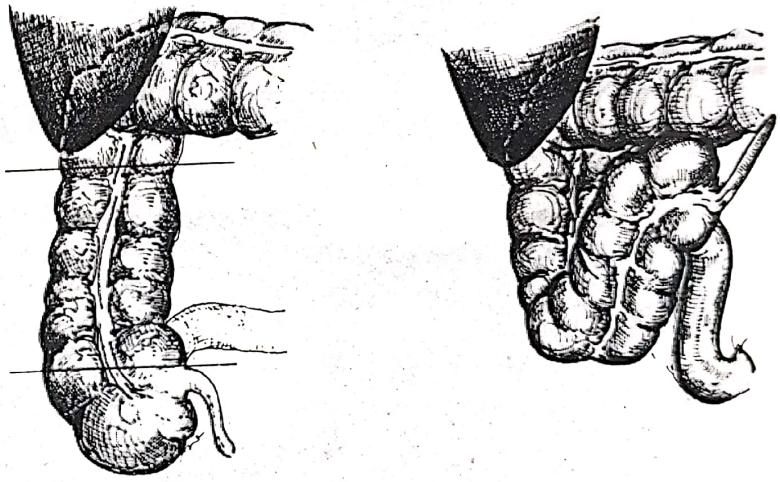

Fig. 11.2. Schema mecanismului de basculare a ceculuí mobil realizînd volvulusul intermitent al segmentului ileo--colic.

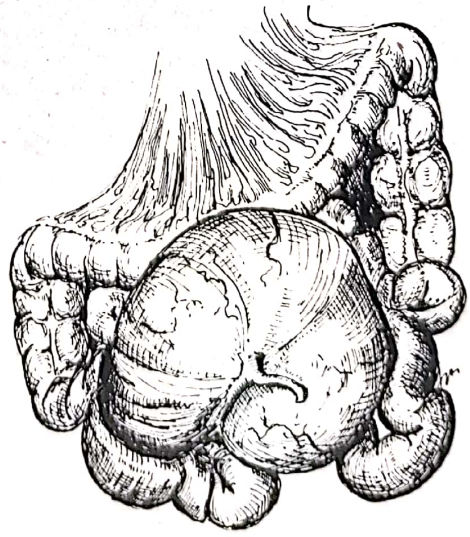

Fig. 11.3. Volvulusul cecal — schemă.

Scanned with OKEN Scanner

Fig. 12.1. Irigoscopie. Descendentul apare îngustat, filiform, cu neregularități de contur și opacifiere inomogenă. Colită ulceroasă. (Col. Cl. Radiologică, Prof. Dr. D. Rădulescu).

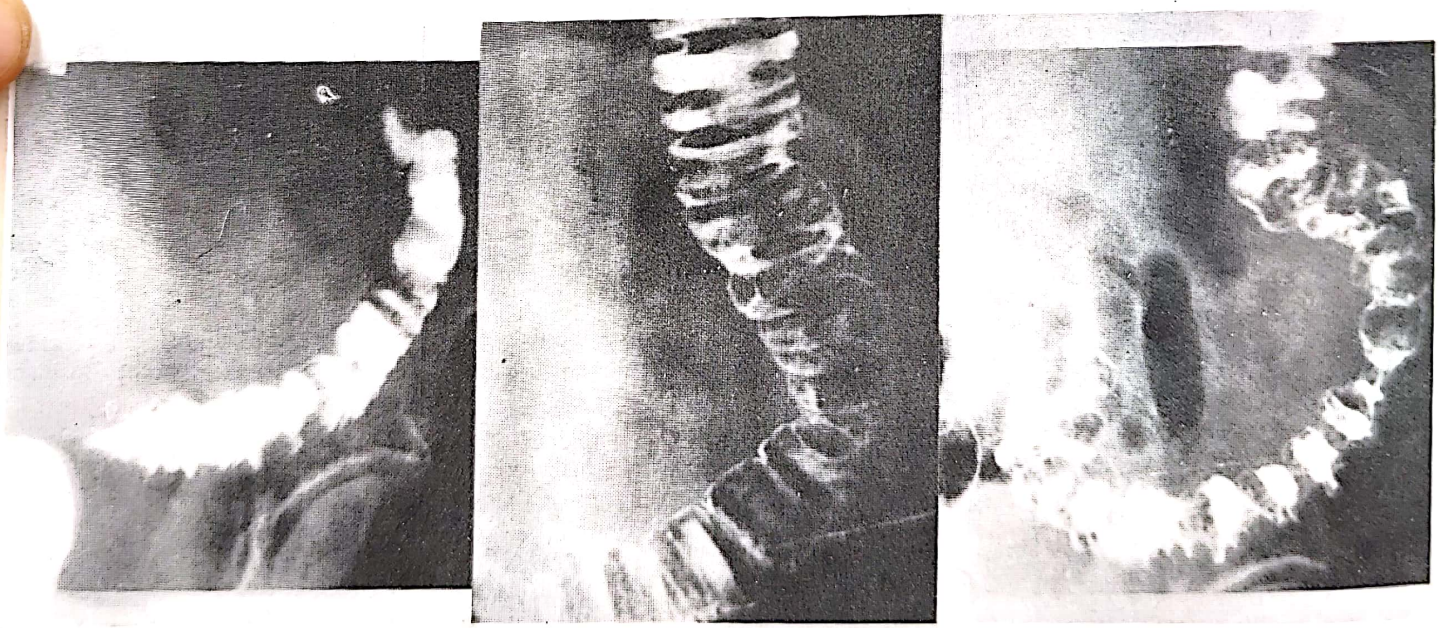

Fig. 12.2. Clismă baritată executată morfo-funcțional (rectocolită ulcero-hemoragică); *secvența din stînga* (irigoscopie în replețiune relativă, cu apariția reliefului grosolan) evidențiază zone de edem și micro-ulcerații; *secvența din dreapta* (dublu contrast relativ cu alternanța de relief grosolan și fin) arată accidentele edematoase ale mucoasei și microulcerațiile; *secvența din mijloc* (dublu contrast sub tensiune) exclude elementul radiologic de malignizare. (Col. I.O.C. Dr. Ordeanu)

Scanned with OKEN Scanner

10. HEMORAGIA COLICĂ

Hemoragia „per rectum" reprezintă totdeauna o dilemă de diagnostic și de multe ori un coșmar terapeutic. Această hemoragie poate varia de la o minimă sîngerare pînă la hemoragii masive care periclitează viața bolnavului. Deși exsanguinarea rapidă și decesul sînt rare în comparație cu cele din hemoragiile digestive superioare, principiile generale de tratament sînt foarte asemănătoare.

De cele mai multe ori, la un bolnav care pierde sînge roșu pe cale anală, se presupune că această sîngerare își are originea în intestinul subțire distal sau colon. Rareori un bolnav cu o leziune hemoragică la nivelul stomacului sau intestinului proximal va prezenta sînge roșu per rectum.

Determinarea cauzei hemoragiei, adesea dă prioritate tratamentului, ceea ce subliniază dificultățile pe care le ridică diagnosticul etiologic al acestor suferințe colice.

10.1. DIAGNOSTICUL PRELIMINAR

Pentru obținerea unui prim diagnostic „de lucru", este necesar să se stabilească mai întîi dacă sîngele este într-adevăr prezent în scaun, excluzînd eventuala colorare a acestuia de către anumite alimente ingerate. Odată stabilită prezența sîngelui în scaun, decizia diagnostică se face pe baza tipului, cantității și ritmului hemoragiei precum și a vîrstei bolnavului.

Diagnosticul are la bază cîteva criterii:

Sîngele roșu rutilant, de obicei își are originea în rectocolon. Sîngele negru sau scaunul melenic provine mai probabil din stomac sau duoden. Dacă hemoragia se repetă și apare pe suprafața scaunului în cantități mici, sîngele este roșu și apare numai la defecație, sursa este mai probabil canalul anal. Cînd sîngele este amestecat cu scaunul, de obicei sursa este situată proximal, în colon.

Hemoragii masive la copii și adolescenți sînt produse de obicei de un diverticul Meckel. Un adult tînăr care prezintă o hemoragie masivă, trebuie suspectat de colită ulceroasă.

Persoanele în vîrstă sîngerează predominant dintr-un cancer colic, hemoragia manifestîndu-se prin cantități mici și repetate de sînge. Boala diverticulară a colonului determină hemoragii mult mai serioase, cu intervale libere între episoade.

Scanned with OKEN Scanner

10. HEMORAGIA COLICĂ

Hemoragia „per rectum" reprezintă totdeauna o dilemă de diagnostic și de multe ori un coșmar terapeutic. Această hemoragie poate varia de la o minimă sîngerare pînă la hemoragii masive care periclitează viața bolnavului. Deși exsanguinarea rapidă și decesul sînt rare în comparație cu cele din hemoragiile digestive superioare, principiile generale de tratament sînt foarte asemănătoare.

De cele mai multe ori, la un bolnav care pierde sînge roșu pe cale anală, se presupune că această sîngerare își are originea în intestinul subțire distal sau colon. Rareori un bolnav cu o leziune hemoragică la nivelul stomacului sau intestinului proximal va prezenta sînge roșu per rectum.

Determinarea cauzei hemoragiei, adesea dă prioritate tratamentului, ceea ce subliniază dificultățile pe care le ridică diagnosticul etiologic al acestor suferințe colice.

10.1. DIAGNOSTICUL PRELIMINAR

Pentru obținerea unui prim diagnostic „de lucru", este necesar să se stabilească mai întîi dacă sîngele este într-adevăr prezent în scaun, excluzînd eventuala colorare a acestuia de către anumite alimente ingerate. Odată stabilită prezența sîngelui în scaun, decizia diagnostică se face pe baza tipului, cantității și ritmului hemoragiei precum și a vîrstei bolnavului.

Diagnosticul are la bază cîteva criterii:

Sîngele roșu rutilant, de obicei își are originea în rectocolon. Sîngele negru sau scaunul melenic provine mai probabil din stomac sau duoden. Dacă hemoragia se repetă și apare pe suprafața scaunului în cantități mici, sîngele este roșu și apare numai la defecație, sursa este mai probabil canalul anal. Cînd sîngele este amestecat cu scaunul, de obicei sursa este situată proximal, în colon.

Hemoragii masive la copii și adolescenți sînt produse de obicei de un diverticul Meckel. Un adult tînăr care prezintă o hemoragie masivă, trebuie suspectat de colită ulceroasă.

Persoanele în vîrstă sîngerează predominant dintr-un cancer colic, hemoragia manifestîndu-se prin cantități mici și repetate de sînge. Boala diverticulară a colonului determină hemoragii mult mai serioase, cu intervale libere între episoade.

Scanned with OKEN Scanner

10.2. EXAMINAREA BOLNAVULUI

În marea majoritate a cazurilor este posibil să se efectueze procedurile diagnostice corespunzătoare.

Tușeul rectal va fi urmat de proctoscopie și apoi proctosigmoidoscopie. Etapele următoare sînt reprezentate de colonoscopie și clismă baritată. Dacă bolnavul sîngerează masiv, arteriografia selectivă va trebui practicată înaintea colonoscopiei și examenului baritat. Arteriografia selectivă poate evidenția punctul hemoragic, o imagine care sugerează o tumoare sau o anomalie vasculară. Examinările hematologice sînt necesare pentru a estima amploarea hemoragiei și a decela eventualele discrazii sanguine.

Testul Gregersen sau Adler este util în cazul în care prezența de sînge în scaun este incertă sau minimă dar mai ales pentru aprecierea ulterioară a opririi hemoragiei.

Anamneza bolnavului poate decela hemoragii în antecedente, utilizarea de droguri de tip aspirină, corticosteroizi sau anticoagulante, modificări în calitatea și frecvența scaunului, antecedente hemoragice în alte părți ale corpului etc.

10.3. DIAGNOSTICUL FINAL

Diagnosticul preliminar poate fi schimbat sau confirmat prin metode diagnostice specifice diferitelor cauze. În cazurile cronice, numeroase din aceste proceduri diagnostice se pot efectua ambulator. Pentru tratament însă este necesară spitalizarea. Hemoragia severă cu sînge roșu rutilant necesită internarea de urgență.

10.4. CAUZELE HEMORAGIEI COLICE

Cele mai importante afecțiuni care se pot exterioriza prin hemoragie pe cale anală pot fi sistematizate după cum urmează:

- *Foarte frecvente:* hemoroizi; fisura anală;
- *Comune:* cancer colo-rectal; polipoza colică (adenoame, adenoame viloase, adenoame viloglandulare);
- *Rare:* discrazii sanguine; boli infecțioase (amoebiaza, schistosomiaza); diverticul Meckel; afecțiuni vasculare (colon ischemic, tromboză mezenterică); leziuni traumatice (idiopatice, iatrogene, plăgi penetrante, contuzii); boala Crohn; ulcer duodenal; intususcepție; ulcer colic idiopatic; tumori ale intestinului subțire; tumori colice benigne; tumori co-

Scanned with OKEN Scanner

lice neobișnuite (leiomioame, limfoame); malformații arteriovenoase; varice colice; angiodisplazia colică; fistulă aorto-duodenală.

Sediul acestor hemoragii este schematizat în fig. 10.1.

Hemoragia de origine colică se produce mai frecvent în următoarele împrejurări:

10.4.1. CANCERUL ȘI POLIPOZA COLICĂ

Hemoragia în aceste afecțiuni este tipic o hemoragie minoră cu sînge amestecat cu scaun, care apare practic la fiecare evacuare colorectală. Cu cît leziunea este mai înaltă, cu atît este mai mică posibilitatea ca scaunul să fie pătat de sînge. În rare cazuri, cancerul colic poate duce la hemoragii rapide.

Dacă polipoza sau cancerul sînt suspectate fără a putea fi evidențiate proctosigmoidoscopic sau radiologic, colonoscopia confirmă leziunea cu certitudine. Dacă leziunea este localizată pe colonul stîng, simptomele majore sînt reprezentate de schimbarea habitusului intestinal cu diaree, alterînd cu constipație și uneori tenesme. Majoritatea acestor localizări sînt în limita de explorare a sigmoidoscopului. Cînd tumoarea este localizată în colonul drept, ea evoluează de obicei asimptomatic sau cu scădere ponderală și astenie, consecutive anemiei. Semnele clinice sărace includ prezența unei tumori abdominale palpabile, care adeseori nu este altceva decît conținutul colic reținut proximal de tumoare.

Într-o statică de mare amploare (Welch), hemoragia a fost prezentă în 50% din cazurile cu polipoză colică și în 20% din cele cu cancer colic.

10.4.2. BOALA DIVERTICULARĂ

Este o afecțiune cu mari șanse de a fi responsabilă de hemoragia colică. Peste o pătrime din bolnavii supuși rezecțiilor colice pentru boala diverticulară au prezentat hemoragii ca simptome care au atras atenția asupra afecțiunii. Hemoragia poate varia de la hemoragii oculte pînă la sîngerări fudroiante care periclitează viața. Cînd hemoragia este minoră cantitativ dar persistă, trebuie luată în considerare posibilitatea unei diverticuloze care maschează un cancer.

O altă formă pe care hemoragia din boala diverticulară o poate îmbrăca este expulzarea bruscă a unei cantități mari de sînge care, de obicei, se oprește spontan fără a fi excluse cazurile în care operația este indispensabilă. În cazul în care este necesară operația, chirurgul se află în fața unei mari dileme. Fără o arteriografie care să-l orienteze, este practic imposibil să se determine sediul hemoragiei. Pense atraumatice aplicate în segmente diferite ar putea, prin umplerea segmentului respectiv, să sugereze sediul hemoragiei. Uneori însă hemoragia

poate proveni din mai multe zone; deschiderea colonului pe masa de operație în intenția de a localiza sediul sîngerării ar duce la o masivă contaminare peritoneală cu toate consecințele grave ce decurg din aceasta.

Găsirea vasului care sîngerează în colon este dificilă uneori chiar și pentru anatomopatolog. Numai rar poate fi identificat coagulul la nivelul unui vas deschis.

Atitudinile terapeutice în hemoragia datorită bolii diverticulare variază de la cele conservative pînă la colectomii subtotale precoce.

10.4.3. COLITA ULCEROASĂ

Tipurile de hemoragie în această afecțiune colică sînt extrem de variate. Ulcerații extinse se pot acompania de sîngerări insignifiante sau chiar scaune de aspect normal dar cu reacția Gregersen pozitivă. De obicei însă apare sînge în cantitate mare amestecat cu fiecare scaun. Uneori hemoragia poate fi masivă.

Clinic boala se exteriorizează prin diaree hemoragică, tenesme și adesea se acompaniază de febră și scădere în greutate. Datorită pierderilor sanguine cronice, anemia este frecvent prezentă. Examenul clinic este limitat la constatarea anemiei, a pierderii în greutate, a manifestărilor extracolice a bolii (artrită, uveite, eritem nodos etc.) și a scaunului cu sînge sau mucus la examinarea rectală.

Hemoragia colică în colita ulceroasă este una din indicațiile majore pentru tratament chirurgical. Deoarece bolnavii sînt în general subnutriți, necesitînd terapie intensivă, este imperios necesar ca înaintea intervenției să se instituie transfuzii și nutriție parenterală, combinată cu o alimentație de tip „astronaut's diet" pe lîngă celelalte măsuri specifice.

Decizia pentru sau împotriva colectomiei nu este posibilă pînă nu se înregistrează un răspuns la tratamentul conservator. Răspunsul însă la această terapie nu este atît de favorabil în cazul hemoragiei, cum este la bolnavii care prezintă numai sindromul diareic izolat.

Operația de obicei constă în procto-colectomie, boala afectînd aproape totdeauna și rectul, așa încît o operație limitată este hazardantă. Deși hemoragia colică de această origine poate surveni la orice vîrstă, de la copilărie la bătrînețe, ea apare mai frecvent la adultul tînăr reprezentînd, după hemoroizi, cea mai frecventă cauză de hemoragie la această categorie de vîrstă.

10.4.4. BOALA CROHN

Spre deosebire de colita ulceroasă idiopatică, hemoragia colică este rară în această boală. Uneori totuși ea poate fi masivă.

Scanned with OKEN Scanner

10.4.5. TUMORI COLICE BENIGNE

O mare varietate de formațiuni tumorale colice se pot manifesta prin hemoragii. Ele includ angioame, lipoame, leiomioame, fibroame. Angioamele sînt de un interes particular deoarece practic ele nu pot fi decelate *decît* dacă sîngerează. Uneori utilizarea intraoperatorie a colonoscopiei poate fi utilă în aceste cazuri.

Teleangiectaziile multiple ale colonului pot determina numeroase zone de hemoragie.

Examenul obiectiv are posibilități limitate în decelarea acestor leziuni rare, cu excepția polipozei familiare sau sindromul Gardner, unde sînt prezente tumori ale țesuturilor moi sau osoase mai ales la nivelul capului. Aceste sindroame avînd potențial de malignitate, căutarea meticuloasă a eventualelor metastaze este obligatorie.

10.4.6. OBSTRUCȚII VASCULARE

În această categorie se pot grupa entități clinice variate ca tromboze venoase mezenterice, tromboze arteriale sau embolii care, toate, reducînd perfuzia tisulară colică, duc la ischemie, ulcerații și hemoragie. Cele mai grave forme se manifestă prin dureri abdominale extreme, șoc, diaree sanguinolentă și leucocitoză foarte crescută.

Confirmarea diagnosticului se poate obține uneori prin decelarea sigmoidoscopică a gangrenei sigmoidiene.

Angiografia selectivă sau examenul baritat pot fi practicate dar de obicei cazurile severe necesită laparotomie de urgență. Cînd laparotomia se impune, aceasta se soldează de obicei cu rezecții colice care uneori includ un fragment extins din teritoriul de distribuție al arterei mezenterice superioare. Deoarece limitele ischemiei nu sînt totdeauna clare, o relaparotomie după 24—36 ore poate fi adesea necesară.

Obstrucția arterei mezenterice inferioare de obicei se instalează treptat și silențios, grație bunei circulații colaterale prin artera colică medie și arterele hemoroidale. Este important de subliniat că în aceste obstrucții arteriale, rectul este cruțat datorită circulației colaterale suficiente prin vasele hemoroidale.

10.4.7. ALTE LEZIUNI VASCULARE ALE COLONULUI

Malformații arterio-venoase pot implica și colonul, ducînd la episoade repetate de hemoragie masivă.

În prezența hipertensiunii portale, varicele colice nu sînt o eventualitate neobișnuită; din fericire ele sîngerează rar, probabil datorită lipsei digestiei acidopeptice la acest nivel.

Scanned with OKEN Scanner

10.4.8. ANGIODISPLAZIA

Acest sindrom a fost identificat relativ recent de Baum. Pe baza a 35 de cazuri observate în colonul drept în ultimii ani, afecțiunea s-a dovedit a fi o cauză majoră de hemoragie colică.

La angiografia selectivă leziunea apare ca un ciorchine localizat de arteriole și vene mucoase și submucoase. Leziunea este de obicei unică, de 2—3 mm diametru și nu poate fi descoperită de chirurg. Chiar și examinarea histopatologică o poate decela numai dacă vasele respective sînt injectate cu fixativi speciali. Se crede că formațiunea se dezvoltă consecutiv unei stări de debit circulator redus și uneori pe bază de emboli de colesterol. Predilecția de a se forma în teritoriul de distribuție al arterei ileo-colice nu este elucidată. La cazurile la care leziunile au fost diagnosticate, operația practicată a fost colectomia dreaptă.

10.4.9. TUMORI MALIGNE RARE

Alte tumori decît cancerul pot de asemenea constitui cauze de hemoragie colică. Ele includ tumorile carcinoide, limfoamele și leiomiosarcoamele.

10.4.10. ENDOMETRIOZA COLICĂ

Endometrioza poate interesa mucoasa colică cu apariția de hemoragii ciclice de tip menstrual (vezi cap. 18).

10.4.11. ULCERUL IDIOPATIC AL COLONULUI

Ulcere înguste localizate în colonul ascendent sau transvers, pot constitui surse de hemoragie serioasă. Etiologia nu este clară, dar ele par să fie sechele ale angiodisplaziei.

În aceeași categorie se pot include și ulcerele stercorale localizate mai ales în colonul stîng, susceptibile de a se trăda prin hemoragie rectală.

10.4.12. LEZIUNI TRAUMATICE ALE COLONULUI

O mare varietate de lezări ale colonului pot duce la hemoragii acute. Contuziile abdominale, plăgi penetrante prin arme albe sau de foc, corpi străini introduși pe cale anală sau prin colostomie sînt cîteva exemple. Sigmoidoscopul și canula de irigator pot produce leziuni hemoragice iatrogene cu dilacerări importante (vezi cap. 9). Sigmoidoscopia poate

Scanned with OKEN Scanner

decela sursa hemoragiei cu care ocazie aceasta poate fi oprită eventual prin cauterizare, dacă leziunea nu necesită laparotomie. În cazul în care leziunea se produce în timpul examinării irigografice, ea poate fi repede decelată pe ecran sau pe expunerile radiografice.

10.4.13. HEMORAGII DE ORIGINE NECUNOSCUTĂ

Pînă în urmă cu cîțiva ani s-au raportat numeroase hemoragii colice din această categorie, ca fiind idiopatice sau de natură necunoscută. Utilizarea largă a fibroscopiei și angiografiei reduce considerabil acest diagnostic de ignoranță. Astăzi tot mai mult se consideră că hemoragiile de origine „necunoscută" se datoresc angiodisplaziei.

10.4.14. HEMORAGIA COLICĂ POSTOPERATORIE

Fiecare chirurg este confruntat cu hemoragii care survin consecutiv chirurgiei colice. Ele sînt în marea majoritate datorate hemostazei incomplete după excizii de polipi sau anastomoze colice. Polipectomia colonoscopică este o cauză uzuală de hemoragie. De obicei, sîngerarea este minimă dar se citează și cazuri care au necesitat transfuzii. Dacă polipul a fost extirpat sigmoidoscopic și hemoragia continuă, pedicului trebuie revizualizat pe aceeași cale și cauterizat. Hemoragia dintr-o linie de sutură se produce de obicei după mai multe zile postoperator. Este surprinzător că hemoragia postanastomotică este relativ rară, mai ales dacă se ține seama de conținutul septic al colonului.

10.5. ABORDAREA ACTIVĂ A HEMORAGIEI COLICE

Pași serioși au fost făcuți în ultimele 2—3 decenii în rezolvarea hemoragiilor digestive. O parte din progres s-a realizat în mijloacele nespecifice, prin îmbunătățirea terapiei de suport, și un altul în progresul tehnic al posibilităților diagnostice. Impactul major însă este reprezentat de schimbarea atitudinii față de abordarea precoce a bolnavului cu hemoragie digestivă.

Abordul clinic activ al hemoragiei colice implică o serie de etape simultane de diagnostic și tratament în care adesea cele de tratament primează față de cele diagnostice.

Din fericire sîngerările colice masive cu declanșare de șoc hemoragic sînt mai rare decît cele produse în segmentele digestive proximale. Pentru acest motiv, la numeroși bolnavi, procedurile diagnostice pot fi continuate după decelarea hemoragiei, uneori pînă la stabilirea diagnosticului etiologic exact.

În unele cazuri însă, unde tulburările hemodinamice sînt pronunțate, resuscitarea are un loc prioritar. Trebuie obținute constantele biologice sanguine uzuale (hemoglobină, hematocrit, electroliții serici, gru-

Scanned with OKEN Scanner

pa sanguină, timpul de protrombină, numărul trombocitelor) după care se începe înlocuirea pe cale intravenoasă a lichidelor, inclusiv sîngele. Funcțiile vitale și excreția urinară trebuiesc monitorizate.

Introducerea sondei nasogastrice este necesară pentru excluderea unei eventuale hemoragii digestive superioare.

Odată declanșate aceste secvențe, o primă estimare diagnostică se face prin examinarea rectului.

În unele cazuri, această examinare poate evidenția cauza hemoragiei datorată, de exemplu, unui cancer rectal. Dacă examinarea rectală relevă prezența sîngelui în rect și lipsa materiilor fecale și dacă starea bolnavului o permite, sigmoidoscopia este etapa următoare. Dacă rectul conține materii fecale, examinarea sigmoidoscopică trebuie amînată pînă la golirea rectului.

În colita ulceroasă, mucoasa rectală este uniform edemațiată, roșie-purpurie, friabilă, putînd prezenta ulcerații sau pseudopolipoză.

În boala Crohn, mucoasa rectală poate prezenta un aspect asemănător cu cel din colită sau poate fi normală sau cu semne de proctită. Dacă starea bolnavului o permite și examinatorul are suficientă experiență, recoltarea de material bioptic poate ajuta la confirmarea diagnosticului. Dacă mucoasa rectală este normală dar se constată scurgerea sîngelui din segmentul proximal, continuarea examinărilor paraclinice se impune pentru identificarea sursei hemoragiei.

Decizia pentru stabilirea modalității diagnostice ulterioare — irigografie sau arteriografie selectivă — se va lua în lumina diagnosticului prezumptiv pus inițial și în colaborare între chirurg, reanimator și explorationist.

Colonoscopia, de mare utilitate în astfel de cazuri, nu poate fi practicată de cele mai multe ori decît după evacuarea completă și spălarea colonului.

Pînă la începutul acestui deceniu, tratamentul chirurgical al hemoragiilor colice masive necesita rezolvare de urgență prin colectomie segmentară oarbă, cu o mortalitate de 30—40% și recidiva hemoragiei în 33% din cazuri (Welch). Aplicarea colectomiei subtotale la acești bolnavi a redus incidența recidivelor hemoragice dar mortalitatea a continuat să rămînă peste 10%. Introducerea în 1972 a angiografiei selective a permis localizarea sediului hemoragiei în 2/3 din cazurile la care sîngerarea colică era suficient de mare pentru a necesita intervenție chirurgicală. Cu ajutorul acestei achiziții tehnice, colectomia segmentară pentru hemoragie colică cu sediu cunoscut se poate face la majoritatea bolnavilor cu scăderea mortalității pînă la 5%. Totuși 1/4 din acești bolnavi necesită colectomie subtotală oarbă, sursa hemoragiei neputînd fi localizată numai prin arteriografie. Utilizarea complementară și a fibroscopiei poate crește acuratețea diagnosticului (Beychok).

Coroborînd toate aceste date, astăzi se adoptă în serviciile utilate abordul mai activ al hemoragiilor colice grave, prin practicarea unui diagnostic activ și intensiv care include angiografia, colonoscopia și irigografia pentru localizarea și stăpînirea temporară a hemoragiilor colice masive, atitudine care permite ulterior practicarea unei colectomii segmentare *controlate*. Această tactică invazivă se bazează pe scherna de principiu a lui Veidenheimer:

Scanned with OKEN Scanner

După evaluarea inițială și efectuarea examinării rectale pentru a exclude o hemoragie cu sediul la acest nivel, în secția de Terapie Intensivă începe reanimarea hemodinamică. Dacă necesitățile transfuzionale depășesc 1500 ml în 24 ore, se instituie procedurile diagnostice active în scopul decelării sursei hemoragiei înaintea apariției indicației operatorii de urgență. Ca primă etapă diagnostică se practică angiografia selectivă, în afara cazurilor în care semnele clinice sugerează cu mare probabilitate colonul stîng ca sediu al hemoragiei; în acest caz se decide fibroscopia ca prima etapă de explorare, urmată de irigografie. Intervenția chirurgicală de urgență se aplică bolnavilor la care hemoragia nu poate fi stăpînită prin instilare selectivă de vasopresină, cînd necesitățile transfuzionale depășesc 4000 ml. Intervenția se limitează la colectomia segmentară dacă sediul hemoragiei a fost reperat. Dacă s-a putut repera sursa hemoragiei și aceasta poate fi stăpînită prin vasopresină, colectomia segmentară se poate temporiza pînă la orele în care începe activitatea normală a sălilor de operație.

Numărul bolnavilor care rămîn cu sursa hemoragiei nedecelată și necesită colectomie subtotală, se reduce impresionant, autorii care aplică această tactică raportînd posibilitatea decelării cauzei hemoragiei în peste 90% din cazuri (Wright).

În aceste condiții, aplicarea colectomiei segmentare controlate bolnavilor cu hemoragii colice masive, după părerea acelorași autori poate scădea mortalitatea pînă la zero.

Obiectivul acestei atitudini viguroase este intenția lăudabilă de a se atinge deziderатul ca toți bolnavii cu hemoragii colice masive să beneficieze de colectomii segmentare, mai degrabă decît colectomii subtotale.

Metoda nu se poate însă generaliza pentru considerente obiective: angiografia nu este posibilă în toate serviciile de chirurgie; artera mezenterică inferioară nu poate fi totdeauna cateterizată; colonoscopia colonului nepregătit este dificilă, iar identificarea sediului hemoragiei într-o sîngerare masivă este și mai dificilă.

În serviciile unde metoda abordului activ nu este posibilă sau este dificil de aplicat, accentul în rezolvarea hemoragiilor colice masive trebuie pus tot pe colectomia subtotală. Indicațiile majore ale colectomiei subtotale sînt următoarele: hemoragie severă dintr-o sursă colică neprecizată; boala diverticulară colică extensivă, cuprinzînd toată întinderea colonului; angiodisplazia diagnosticată la nivelul colonului drept cu diverticuloză complicată la nivelul celui stîng.

În orice caz, astăzi, colectomia subtotală nu mai trebuie să fie o indicație de principiu în hemoragiile colice masive, înainte de a se epuiza posibilitățile de localizare a sursei acestei hemoragii.

BIBLIOGRAFIE

1. Balint, J. A., Sarfeh, I. J., Fried, M. B., *Gastrointestinal bleeding*, New-York, London, Sydney, Toronto, John Wiley & Sons, 1977, 16—21.
2. Baum, S., Rosch, J., Dotter, C. T. et al., *Selective mesenteric arterial infusion in the management of masive diverticular hemorrhage*, New Eng. J. Med., 1973, 288, 1269.

11. VOLVULUSUL COLIC

Definiție: Volvulusul colic este rezultatul răsucirii sau torsionării unui segment al colonului în jurul axului său mezenteric.

În funcție de gradul de torsiune (răsucirea variază între 180° și pînă la 4—5 rotații complete) se produce o obstrucție totală sau parțială a lumenului colic însoțită de tulburări de irigație ce pot evolua la nivelul peretelui colic, care sînt agravate de distensia progresivă a ansei interesate. Volvulusul colic apare doar la acele segmente de intestin care permit mișcări libere, segmente care au puncte de fixație apropiate. Din acest motiv frecvența cea mai mare a volvulusului colic se întîlnește la nivelul colonului sigmoid, frecvență ce variază între 80% și 50% din totalul cazurilor de volvulus colic. Volvulusul cecal apare în 10—20% din cazuri, fiind vorba de fapt de un volvulus al cecoascendentului și al ileonului terminal. Extrem de rar a fost citat volvulusul colonului transvers și al unghiului splenic al colonului, care survin în evoluția unui megadolicocolon.

Frecvența volvulusului colic în SUA este pe locul al 3-lea ca și cauză a obstrucției colice, după cancer și diverticulită, realizînd 3—5% din numărul total al cazurilor de obstrucție de colon, dar este cea mai importantă cauză a obstrucției colonului prin strangulare.

În țara noastră, volvulusul colic este apreciat la o frecvență de 4—5% din totalul cazurilor de obstrucție de colon, realizînd 25—60% din obstrucțiile prin strangulare ale colonului.

11.1. VOLVULUSUL SIGMEI

Datele din literatură menționează faptul că există o repartizare geografică diferită a cazurilor de volvulus al sigmei. Boala este rar întîlnită în America de Nord, Europa de Vest și Marea Britanie, dar este mult mai frecventă în Europa răsăriteană, URSS, Scandinavia, India, Africa și America de Sud (30—50% din totalul obstrucției colice).

Incidența cazurilor pare a fi mai frecventă la bărbați (2,5—1%). În 2/3 din cazuri, boala apare peste vîrsta de 50 de ani.

11.1.1. ETIOPATOGENIE

În cadrul volvulusului sigmoidian se produce o răsucire a sigmei în jurul bazei sale mezenterice, asociată cu o torsiune de-a lungul axei longitudinale a colonului. Combinația dintre acțiunile acestor două forțe au ca rezultat realizarea obstrucției.

Scanned with OKEN Scanner

11.1.1.1. **Cauzele favorizante** sînt reprezentate de prezența unei anse sigmoidiene în exces, care prin lungimea ei realizează o buclă mobilă în cavitatea peritoneală, și a cărei bază mezenterică îngustă menține apropiate cele două extremități ale buclei.

11.1.1.2. Printre **factorii etiologici** se incriminează regimul alimentar bogat în reziduuri și tulburările de tranzit, constînd în scaune dezordonate, constipația cronică sau abuzul de laxative; unii autori citează de asemenea și igiena necorespunzătoare din timpul sarcinii. Toți acești factori duc la instalarea unei stagnări a materiilor fecale în sigmă, ceea ce produce dilatarea și alungirea colonului sigmoid destins în mod cronic.

Peste jumătate din bolnavii care prezintă volvulus sigmoidian sînt suferinzi de boli psihice sau neurologice organice grave, ca boala Parkinson, accidente cardiovasculare, distrofie musculară, demență senilă, schizofrenie. Acești bolnavi prezintă constipație cronică, cu reținere repetată în eliminarea materiilor fecale, fapt ce contribuie la realizarea unui megacolon cîștigat.

Un alt grup de bolnavi, din care frecvent se recrutează cazurile de volvulus sigmoidian, este format din bolnavii în vîrstă, mai frecvent bărbați decît femei, suferind de boli cardiovasculare și pulmonare și care duc o viață sedentară.

Megacolonul congenital în cazul bolii Hirschsprung (agenezia congenitală a celulelor ganglionare la nivelul rectosigmei) poate fi prezent într-o formă subclinică tot timpul vieții, manifestarea clinică acută evidentă care să realizeze tabloul clinic al volvulusului sigmoidian fiind redusă.

Procesele inflamatorii intraperitoneale anterioare sau cicatriceale produse prin torsiuni anterioare, de mică gravitate, pot realiza în mod secundar o îngustare a bazei mezenterice a colonului sigmoid fapt ce ușurează apariția volvulării în cazul unui conținut abundent în materii fecale a buclei sigmoidiene.

11.1.2. FIZIOPATOLOGIE

Se produce o intricare a tulburărilor generate de apariția unei ocluzii intestinale de tip colic (joasă) cu cele generate de apariția unei ocluzii prin strangulare. Torsiunea realizează o obstrucție colică de tip ansă închisă („closed loop"). Este de remarcat faptul că acțiunea forțelor peristaltice tinde să adauge o cantitate suplimentară de masă lichidiană și gazoasă celei aflate în buclă, realizînd o creștere a presiunii intraluminale, ducînd la distensia marcată a colonului; momentul în care această presiune intraluminală depășește presiunea venoasă de la nivelul vaselor peretelui colic, apoi pe cea arterială, se produce o dereglare a circulației sanguine parietale, urmată de ischemie, ducînd la necroză intestinală, dacă nu se intervine pentru eliminarea obstrucției.

Scanned with OKEN Scanner

11.1.3. ANATOMIE PATOLOGICĂ

Volvulusul sigmoidian se produce adeseori în direcția acelor de ceasornic, alteori în sens invers, gradul de torsiune variind între 180° și echivalentul mai multor rotații complete. Răsucirea intestinului se produce în jurul axului său mezenteric, realizînd obstrucția închisă „closed-loop". Se poate manifesta subacut sau acut (fulminant) după gradul afectării circulatorii. Ansa intestinală torsionată devine foarte dilatată și destinsă; peretele intestinal la început este edematiat, menținîndu-și culoarea inițială. Dacă obstrucția persistă, se produce gangrenarea urmată de perforație. Peritonita consecutivă este de cele mai multe ori letală. Dacă în acest proces este implicat un segment mare al intestinului se produc fenomene similare cu „exsanguinarea" datorită pierderilor masive de sînge atît înspre lumenul intestinal cît și spre cavitatea peritoneală, prin trecerea transparietală la nivelul peretelui intestinal necrozat.

Adeseori, la pacienții vîrstnici, peretele colonului sigmoid este îngroșat, datorită episoadelor repetate de volvulus care, însă nu au dus la o obstrucție completă. Acest fapt explică capacitatea deosebită de distensie a sigmei cu realizarea unei presiuni intraluminale marcate, fără să se producă perforații, bolnavii putînd supraviețui chiar mai multe zile.

11.1.4. SEMNE CLINICE

Volvulusul sigmoidian acut apare sub forma durerilor colicative intermitente, acompaniate de meteorism abdominal progresiv, asociat cu anorexie și constipație, cu suprimarea tranzitului intestinal pentru materii fecale și gaze. După cîteva ore de evoluție apare greața, vărsăturile, mai rar tenesme cu eliminare de sînge și mucus prin rect.

De cele mai multe ori, în istoricul acestor bolnavi există o constipație cronică și/sau abuzul de laxative. Mulți dintre bolnavi afirmă existența unor episoade anterioare de balonare abdominală, urmate de eliminarea unor cantități apreciabile de materii fecale și cu o flatulență excesivă, apărute spontan sau după clisme, care realizează diminuarea durerilor colicative și a distensiei abdominale.

La examenul obiectiv, la inspecție, se observă distensia abdominală; alteori relieful anselor intestinale este vizibil la nivelul peretelui abdominal. Jena respiratorie, de diferite grade, este consecința balonării abdominale excesive, urmată de ridicarea diafragmului. La percuție se distinge timpanism, iar la palpare abdomenul este puțin sensibil; prezența unei dureri abdominale intense și constante, asociată cu existența stării de șoc, denotă instalarea strangulării. La auscultația abdomenului se percep sunetele intestinale cu hipo- sau hiperactivitate. La tușeul rectal se găsește ampula rectală goală sau plină cu materii fecale lichide.

De obicei, temperatura este normală în faza inițială, ritmul pulsului ușor ridicat, iar valorile tensiunii arteriale nemodificate. În faza de gangrenă intestinală, cu șoc toxicoseptic se produce perturbarea valorilor hemodinamice (tahicardie, scăderea TA).

Scanned with OKEN Scanner

Explorări paraclinice. Numărul leucocitelor este normal sau ușor mărit în formele de volvulus sigmoidian fără strangulare. În cele strangulate, leucocitoza crește pînă la 25.000/mmc, cu deviere spre stînga a formulei leucocitare. La pacienții în vîrstă cu volvulus sigmoidian însoțit de gangrenă, care au o slabă reactivitate, numărul de leucocite poate fi normal, dar există o deviere spre stînga a formulei leucocitare, ceea ce este un element cu semnificație prognostică gravă.

Modificările hidro-electrolitice se caracterizează prin hipokaliemie și acidoză, cu creșterea azotului ureic sanguin, cît și a densității urinare, ca rezultate ale procesului de deshidratare consecutiv ocluziei prin strangulare.

Aportul sigmoidoscopiei și al explorării prin clismă este consemnat în continuare.

Forme clinice

Forma acută fulminantă. La bolnavii mai tineri, brusc apar dureri colicative, violente, localizate în fosa iliacă stîngă sau pe întreaga suprafață abdominală, vărsături precoce și suprimarea completă a tranzitului intestinal. Palparea evidențiază o sensibilitate dureroasă difuză; distensia abdominală adeseori poate lipsi. Gangrena se instalează rapid ducînd la apariția șocului toxico-septic.

Forma subacută progresivă apare la subiecții mai în vîrstă, cu debut insidios, manifestat prin semne ce sînt evocatoare ale unor volvulări anterioare; există o distensie accentuată a abdomenului, vărsăturile apar tardiv. Gangrena apare și se instalează mai lent.

11.1.5. DIAGNOSTIC

Sinteza datelor anamnestice și a celor obținute prin examenul obiectiv este uneori suficientă pentru stabilirea diagnosticului, dar pentru confirmare sînt necesare sigmoidoscopia și explorarea radiologică.

11.1.5.1. **Examenul radiologic.** *Radiografia abdominală pe gol* evidențiază, în circa 60% din cazuri, prezența unei anse intestinale destinse, curbată sub formă de omega și care ocupă jumătatea stîngă a abdomenului, cu capete situate în pelvis și convexitatea în apropierea diafragmului stîng. În majoritatea cazurilor în interiorul ansei sigmoidiene se evidențiază două nivele hidroaerice. Distensia poate interesa și colonul proximal de obstrucție, uneori și jejun-ileonul; gradul și volumul distensiei este în funcție de durata evoluției leziunii obstructive.

Irigoscopia se poate practica cînd aspectele obținute la radiografia abdominală pe gol sînt neconcludente. Coloana de bariu poate evidenția la nivelul torsiunii sigmoidiene distale deformări caracteristice sub formă de „cioc de pasăre“ coroiat sau „as de cupă“. În raport cu gradul obstrucției, coloana de bariu poate sau nu pătrunde și în bucla sigmoidiană volvulată. Irigoscopia nu se practică cînd există suspiciunea gangrenei ansei volvulate, avînd în vedere pericolul perforării segmentului necrozat.

Scanned with OKEN Scanner

La cîteva zile după episodul acut, imaginea obținută poate evidenția punctul de torsiune sau și o zonă de îngustare a colonului asociată cu un edem marcat al peretelui intestinal (fig. 11.1.).

11.1.5.2. **Sigmoidoscopia,** practicată în cazurile de volvulus sigmoidian precizează diagnosticul, localizînd punctul de torsiune caracteristic; introducerea treptată, progresivă, delicată a sigmoidoscopului poate realiza devolvularea, trecînd de zona torsiunii, moment în care se elimină o cantitate mare de materii fecale lichide și se produce o flatulență abundentă.

Diagnosticul diferențial. Cu toate că de cele mai multe ori diagnosticul se pune cu ușurință, diagnosticul diferențial se poate face cu o serie de afecțiuni cu manifestări asemănătoare cum ar fi: ocluzia vasculară mezenterică, strangulările interne, pancreatita acută necrotico-hemoragică, peritonita acută difuză și ocluzia intestinală prin cancer stenozant sigmoidian.

11.1.6. TRATAMENTUL

Tratamentul urmărește în principiu îndepărtarea torsiunii și prevenirea recidivelor. Posibilitățile de tratament sînt multiple, alegerea metodei fiind în funcție de etapa bolii, de certitudinea diagnosticului și de problemele legate de posibilitatea evoluției spre gangrenă a ansei volvulate. Conduita terapeutică a volvulusului sigmoidian, după Anderson, ar fi următoarea:

VOLVULUS SIGMOIDIAN
(după Anderson)

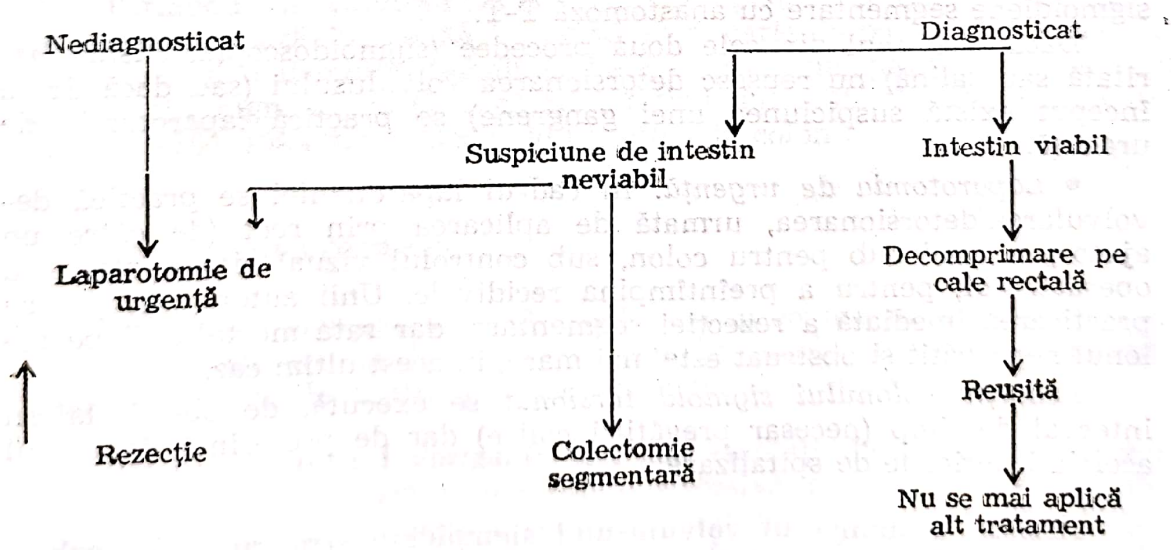

Tratamentul deci va cuprinde un prim timp medical (reducerea volvulusului prin clismă sau prin intubația ansei volvulate sub control rectosigmoidoscopic).

Scanned with OKEN Scanner

Tratamentul chirurgical constă în efectuarea detorsionării sigmei volvulate prin laparotomie, urmată de pexie sau mezoplicatură. Colectomia segmentară reprezintă însă tratamentul de elecție și radical, care rezolvă ocluzia și cauzele acesteia.

11.1.6.1. **Tratamentul volvulusului sigmoidian nestrangulat.** În volvulusul sigmoidian nestrangulat se poate încerca:

• *Reducerea sigmoidoscopică.* Pe măsură ce tubul sigmoidoscopului avansează spre punctul de obstruare (care, de obicei, se găsește la 15—20 cm), acesta va fi manevrat cu grijă pentru a se angaja în bucla torsionată. Ca și rezultat imediat, de cele mai multe ori, se produce o eliminare bruscă de gaze și materii fecale lichide (endoscopistul trebuie să fie avizat pentru acest episod). Ulterior, se va introduce prin sigmoidoscop, bine gresat, tubul lung al sigmoidoscopului pînă în bucla ansei volvulate și va fi fixat prin suturare la tegumentele perineale, pe fața internă a unei coapse și va fi păstrat mai multe zile pentru a preîntîmpina recidiva volvulusului.

Avînd în vedere rata mare a recidivelor volvulusului sigmoidian (33—60% și 90%) se preconizează, în al doilea timp (după o pregătire a colonului adecvată chirurgiei colice), efectuarea unei intervenții chirurgicale cu scop curativ (rezecția segmentară a sigmoidului cu anastomoză T-T). Dacă decomprimarea pe cale rectală cu ajutorul sigmoidoscopului eșuează, se poate practica:

• *Clisma baritată* tot ca și tratament inițial și de elecție, dacă nu se bănuiește gangrena intestinului.

După devolvulare prin clismă (baritată sau cu soluție salină) se aplică tubul lung al sigmoidoscopului, fixat de perineu și fața internă a coapselor, tocmai pentru a preveni recidiva volvulusului sigmoidian. Bineînțeles că și în acest caz urmează un timp ulterior al intervenției chirurgicale (în cadrul aceleiași spitalizări), pentru realizarea rezecției sigmoidiene segmentare cu anastomoză T-T.

Dacă nici unul din cele două procedee (sigmoidoscopia, clisma baritată sau salină) nu reușesc detorsionarea volvulusului (sau dacă de la început există suspiciunea unei gangrene) se practică laparotomia de urgență.

• *Laparotomia de urgență.* În cadrul laparotomiei se practică devolvularea/detorsionarea, urmată de aplicarea prin rect (de către un ajutor) a unui tub pentru colon, sub controlul vizual și palpatoric al operatorului, pentru a preîntîmpina recidivele. Unii autori sînt pentru practicarea imediată a rezecției segmentare, dar rata mortalității pe colonul nepregătit și obstruat este mai mare, în acest ultim caz.

Rezecția colonului sigmoid torsionat se execută, de obicei, la un interval de timp (necesar pregătirii colice) dar de preferință, în cursul aceleiași perioade de spitalizare.

11.1.6.2. **Tratamentul volvulusului sigmoidian strangulat.** În volvulusul sigmoidian strangulat cu gangrena segmentului colic, se impune „d'emblée" laparotomia de urgență, cu rezecție imediată a ansei necrozate. Rezecția trebuie acompaniată de anastomoza primară în cazuri bine și corect selecționate; altfel procedeele de elecție constau în exte-

Scanned with OKEN Scanner

riorizarea Mikulicz sau în procedeul Hartmann (rezecția de tip Hartmann pare a da o mortalitate mai scăzută, expunînd în același timp mai rar la complicații). În cazuri foarte rare de apariție a volvulusului sigmoidian pe fondul existenței unui megacolon, intră în discuție efectuarea unei colectomii totale cu ileoproctostomie.

În urma tratamentului conservativ sau prin detorsionarea intraabdominală, prognosticul imediat este foarte bun, deși riscul recidivelor volvulusului e foarte mare.

Rata mortalității e crescută în prezența gangrenei, bolilor asociate, în întîrzierea tratamentului sau în tratament incorect.

Decomprimarea pe cale rectală prin sigmoidoscopie cu sau fără clismă baritată/salină este urmată de succes în 80—90% din cazuri; avînd în vedere că pacienții cu volvulus sigmoidian sînt înaintați în vîrstă, fragili, cu boli asociate variabile, chiar și în acest procedeu relativ benign, există o mortalitate pînă la 2%.

Devolvularea chirurgicală în urgență cu rezecția primară are o rată a mortalității pînă la 50%.

Este logică conduita introdusă începînd cu 1960, care constă în devolvulare (operatorie ori prin sigmoidoscopie cu sau fără clismă) urmată de rezecție. În acest caz, mortalitatea atinge valori de 20—30%.

Rezecția sigmoidului necrozat în volvulusul sigmoidian strangulat cu gangrenă poate duce la o mortalitate care ajunge pînă la 50%.

11.2. VOLVULUSUL CECAL

(Volvulusul segmentului ileo-colic, volvulus ileo-cecal, torsiune ileocecală).

Termenul de volvulus cecal este impropriu, avînd în vedere faptul că se torsionează împreună cu cecul și o parte importantă a colonului ascendent și a ileonului terminal. Se întîlnește mai puțin frecvent decît volvulusul sigmoidian și conform statisticilor autorilor americani reprezintă 10—15% din cazurile de volvulus de colon.

11.2.1. ETIOPATOGENIE

Volvulusul sigmoidian și al cecului au în comun numai mecanismul patogenetic de torsionare al unui segment mobil al intestinului, etiologia, manifestările clinice și tratamentul lor fiind diferite.

11.2.1.1. **Factorii favorizanți** sînt reprezentați de predispoziția congenitală care realizează o mobilitate excesivă a cecului, care rezultă dintr-o coborîre defectuoasă a cecoascendentului în cursul lunii a VIII-a de viață intrauterină și dintr-o fixare defectuoasă a cecoascendentului în primele patru luni de viață.

Rotația cecului hipermobil se produce în jurul pedicului mezenteric al arterei ileo-colice, de obicei între 360° și 720°. Astfel, se reali-

zează o obstrucție de tip „ansă închisă". Ischemia ansei apare frecvent și precoce în cursul evoluției.

O formă particulară de volvulus cecal parțial ce duce la obstrucție cecală intermitentă, se realizează prin bascularea în sus a cecului mobil, care astfel obturează atît ileonul terminal cît și colonul ascendent (fig. 11.2).

Boala se întîlnește la toate vîrstele, dar este mult mai frecventă la grupurile de vîrstă cuprinse între 29—35 ani. Ambele sexe sînt afectate, dar există o frecvență mai mare la bărbați.

11.2.1.2. **Factorii determinanți** sînt variați: traumatisme, sarcină, parturiție, dietă bogată în reziduuri solide, constipație și/sau hiperperistaltismul provocat de existența unor leziuni colice distale, ascită, stări postoperatorii, intervenții chirurgicale anterioare; volvulusul colic apare în 50% din cazuri datorită aderențelor generate de o intervenție chirurgicală anterioară, aderențe care realizează un punct fix în jurul căruia se produce torsiunea cecului, de cele mai multe ori în direcția acelor de ceasornic.

11.2.2. ANATOMIE PATOLOGICĂ

Leziunile se întind în funcție de lungimea segmentului intestinal mobil. Dacă defectul de acolare parietală interesează doar cecul, se realizează o basculare de jos în sus în jurul unui ax transversal care este situat la nivelul joncțiunii cecoascendent, realizîndu-se tabloul clinic al unei obstrucții colice intermitente.

Existența unui defect de acolare mai intens (unghiul hepatic al colonului și 1/3 dreaptă a transversului) permite torsiunea cecoascendentului în jurul unui ax reprezentat de pedicului vascular mezenterico-mezoceliac, antrenînd totodată și ileonul terminal (fig. 11.3.).

Alterările la nivelul peretelui intestinal apar ca o consecință a obstrucției vasculare, dar și ca o consecință directă a distensiei produse de materiile fecale și gaze în cadrul ocluziei în ansă închisă.

După o primă perioadă de congestie se instalează de obicei rapid leziuni de tip ischemic, cu gangrenă, necroză și perforație a colonului.

11.2.3. SEMNE ȘI FORME CLINICE

Volvulusul colic apare sub forma a două entități clinice: volvulusul cecal acut și cronic recidivant.

11.2.3.1. **Volvulusul cecal acut.** Durerea apare brusc în etajul abdominal mijlociu sau în hemiabdomenul drept, la început cu caracter intermitent, colicativ; în cîteva ore durerea capătă un caracter continuu și devine foarte intensă.

Eliminarea de gaze și materii fecale se poate menține cîtva timp după instalarea durerii, ulterior însă se suprimă tranzitul intestinal. Durerile sînt asociate de greață, senzație de vomă și balonare.

Scanned with OKEN Scanner

Distensia abdominală este adeseori asimetrică; dilatarea masivă a colonului drept produce o zonă de timpanism care poate fi situată în fosa iliacă dreaptă sau poate cuprinde și partea stîngă a abdomenului. Examenul fizic poate evidenția un peristaltism la nivelul peretelui abdominal, de cele mai multe ori cecul este palpabil, subhepatic, fosa iliacă dreaptă fiind goală. De remarcat faptul că majoritatea pacienților prezintă în istoric episoade anterioare similare.

În unele cazuri, progresiunea rapidă spre strangulare și gangrenă nu permite instalarea tuturor simptomelor, distensia abdominală este redusă, în schimb examenul clinic evidențiază existența semnelor peritoneale grave și cele ale unui șoc toxico-septic.

11.2.3.2. **Volvulusul cecal cronic recidivant.** În aceste cazuri, istoricul bolii relevă existența unor episoade mai mult sau mai puțin frecvente, cu dureri de intensitate redusă la nivelul hemiabdomenului drept, însoțite de greață și vărsături, balonare moderată. Aceste episoade se remit spontan prin emisie abundentă de materii fecale și gaze.

11.2.4. DIAGNOSTIC

Adeseori diagnosticul de volvulus cecal este suspicionat clinic în baza simptomatologiei amintite, confirmarea radiologică fiind obținută în 90% din cazuri:

- Distensia mare a cecului, care este situat de multe ori ectopic, adeseori în cadranul superior stîng al abdomenului (confuzii cu stomacul dilatat);
- Ansele intestinului subțire dilatate sînt localizate în dreapta imaginii gazoase a cecului;
- Vizualizarea valvulei ileo-cecale;
- Distorsionarea spiralară a membranei mucoase apare în colon în punctul de obstrucție;
- Prezența obstrucției intestinului subțire;
- Prezența unui nivel de lichid în cec (spre deosebire de prezența a două nivele de lichid în cazurile de volvulus al sigmoidului).

Examenul baritat (clisma baritată) oferă imagini patognomonice: bariul pătrunde pînă la nivelul flexurii hepatice a colonului și se oprește, descoțînd în evidență aspectul spiralat al mucoasei, care realizează o deformare în formă de „cioc de pasăre". Această examinare este utilă în explorarea cazurilor cronice; în formele acute, starea gravă a bolnavului nu permite efectuarea examenului baritat.

11.2.5. TRATAMENT

Tratamentul chirurgical reprezintă unica metodă terapeutică eficientă în volvulusul colic. Măsurile conservative nu pot detorsiona ansa și pericolul strangulării cu realizarea obstrucției de tip „ansă închisă" este mare.

Scanned with OKEN Scanner

Starea intestinului și starea pacientului sînt hotărîtoare.

Tratamentul volvulusului cecal trebuie să urmeze aceleași principii generale folosite în tratamentul ocluziilor intestinale: reechilibrare hidroelectrolitică preoperatorie și aspirația gastrică.

Dacă cecul este viabil și nu este foarte mult dilatat se practică detorsionarea segmentului colic, urmată de fixarea acestuia la nivelul cadranului drept inferior.

Dacă distensia cecală este mare, ruptura peretelui colic fiind iminentă este recomandabil să se efectueze o decompresiune cu acul sau cu trocarul înaintea detorsionării ansei.

Metodele de fixare ale cecului în cadranul inferior drept constau în cecopexie, tunelizarea retroperitoneală, cecostomie.

Majoritatea autorilor sînt de acord că sutura seroasei intestinale la peritoneul parietal posterior nu este eficace. Fixarea colonului după incizarea prealabilă a peritoneului parietal posterior cu înfundarea parțială a cecului și colonului ascendent în spațiul retroperitoneal este metoda urmată de rezultatele cele mai eficace. Unii autori au comunicat cazuri de volvulus al intestinului subțire secundare unei cecostomii, motiv pentru care este recomandabilă practicarea cecostomiei cît mai distal, împreună cu obliterarea șanțului parieto-colic drept.

Dacă cecul este gangrenat se impune efectuarea unei hemicolectomii drepte; dacă starea generală a bolnavului este precară, existînd mulțipli factori de risc, este indicată rezecția de tip Mikulicz cu o cecostomie în „țeavă de pușcă".

Dacă porțiunea gangrenată nu este extinsă, se poate practica o cecostomie prin excizia acestei zone cu condiția ca firul de bursă să fie plasat în țesut sănătos.

În cazurile de volvulus cecal necomplicate cu gangrena simplă, detorsionarea fără efectuarea fixării cecului la nivelul spațiului parietocolic drept predispune la recidive.

Datorită întîrzierii diagnosticului și a aplicării tardive a tratamentului, instalarea obstrucției prin strangulare, care generează gangrena intestinului, realizează o rată de mortalitate cuprinsă între 10—40%.

11.3. TIPURI RARE DE VOLVULUS COLIC

Volvulusul flexurii splenice cît și *volvulusul colonului transvers* apar foarte rar. De asemenea, rară este apariția *volvulusului în două segmente* diferite ale colonului.

Aceste tipuri de volvulus sînt apanajul megacolonului.

Apariția volvulusului flexurii splenice și a transversului, atît la adulți cît și la copii se datorește existenței malformațiilor congenitale (care privesc fie o rotație incompletă, fie o fixare defectuoasă a colonului la nivelul peretelui dorsal).

Scanned with OKEN Scanner

Tabloul clinic cît și *explorarea radiologică* sugerează și ulterior confirmă diagnosticul de volvulus, principiile de tratament, cît și modalitățile de rezolvare chirurgicală fiind identice cu ale celorlalte tipuri de volvulus colic. Obstrucția realizată prin volvulusul colonului transvers este tratată cel mai eficient printr-o anastomoză laterală de scurt-circuitare în fața pediculului mezenteric.

BIBLIOGRAFIE

1. Anderson, J. R., Lee, D., *The Management of acute Sigmoid Volvulus*, Br. J. Surg., 1981, 68, 117—120.
2. Burghele, Th., *Patologia chirurgicală*, vol. V, Ed. Medicală, Buc., 1974.
3. Clot, J. P., Hay, J. M., Guesnier, Ph., *Les volvulus de l'angle colique gauche (A propos d'une observation)*, Ann. Chir., 1972, 3—4, 187—191.
4. Futrell, J. W., Roven, M. A., Annable, W., Walkaff, G. J., *Cecal Volvulus Associated with Incomplete Situs Inversus and Splenic Diysgenesis*, Am. J. Surg., 1974, 3, 421—425.
5. Georgescu, G., Popescu, I., Budu, T., Băluță, C., *Volvulusul de colon drept*, Chirurgia (Buc.), 1972, 10, 931—935.
6. Gierson, D. E., Storm, F. K., Show, W., Cayne, K. S., *Caecal rupture due to Colonic Ileus*, Br. J. Surg., 1975, 5, 383—386.
7. Gillon, I., Holt, S., Sircus, W., *Pneumatosis Coli and Sigmoid Volvulus; A report of 4 cases*, Br. J. Surg., 1979, 11, 802—805.
8. Grover, K. N., Gulati, M. S., Tagore, K. N., Taneja, P. O., *Volvulus of the Cecum and Ascending Colon*, Am. J. Surg., 1973, 6, 672—675.
9. Iacoviță, M., Florea, T., Nagy, A., *Ocluzia intestinală prin hernie internă pericecală strangulată și volvulus de sigmoid*, Chirurgia (Buc.), 1967, 4, 357—360.
10. Iamandi, G., Dreislampel, E., Brazda, A., Planchițiu, L., Rekasi, C., Stănică, D., *Considerații asupra volvulusului cecal în legătură cu 5 bolnavi operați*, Chirurgia (Buc.), 1957, 2, 228—232.
11. Jones, M. W., Jones, P. D. C., *Volvulus of the Transverse Colon Associated with Organoaxial Volvulus of the Stomach*, Am. J. Surg., 1972, 3, 404—406.
12. Ionescu, M., *Considerații cu privire la volvulusul de cec și colon ascendent*, Chirurgia, (Buc.), 1966, 4, 359—360.
13. Ionescu, A., Stavrache, M., Buhociu, I., *Considerații asupra volvulusului colonului sigmoid*, Chirurgia, (Buc.), 1967, 9, 793—798.
14. Kahn, J., Camelot, G., Carayon, P., Miguet, J. Ph., Gillet, M., *Volvulus perforé du caecum. A propos de 3 observations*, Ann. Chir., 1974, 6, 499—504.
15. Khoury, A., Pickard, R., Kinght, M., *Volvulus of the Sigmoid Colon*, Br. J. Surg., 1977, 8, 587—589.
16. Nicolescu, G., Apostol, P., *Atitudinea noastră în volvulusul de sigmoid*, Chirurgia, (Buc.), 1966, 2, 127—129.
17. Rațiu, O., Constantinescu, C., *Intubația recto-sigmoidiană sub control rectoscopic ca tratament de urgență în volvulusul sigmoid*, Chirurgia (Buc.), 1959, 5, 729—733.
18. Simici, P., *Volvulusul cecului și volvulusurile sigmoidiene, Patologia chirurgicală*, vol. V, Ed. Medicală, Buc., 1974, 423—427, 468—472.

Scanned with OKEN Scanner

12. COLITA ULCEROASĂ

Colita ulceroasă, delimitată nozologic în ultimii 40 de ani, se încadrează între colitele grave, nespecifice, cu interesarea primară a mucoasei și submucoasei colice și rectale, cu etiopatogenie încă incomplet elucidată și care, clinic, se caracterizează prin evacuări hemoragice sau hemoragice și muco-purulente. Afecțiunea debutează de obicei la nivelul rectului și apoi se extinde la colon, poate avea o evoluție benignă, după cum uneori poate evolua grav, complicîndu-se cu hemoragii colice mari sau cu perforație colică. Alte sinonime ale bolii, încearcă să exprime fie simptomatologia, fie etiopatogenia; folosite curent sînt rectocolita hemoragică, rectocolita ulceroasă, rectocolita ulcero-hemoragică, rectocolita muco-hemoragică, rectocolita hemoragică și purulentă, rectocolita criptogenetică.

În ultimii ani, există tendința de a încadra colita ulceroasă împreună cu boala Crohn în „boala inflamatorie a intestinului".

12.1. ETIOPATOGENIA

Boala afectează cu precădere populația țărilor dezvoltate economic, geografic avînd o frecvență mare în SUA, Anglia și țările nordice, fiind favorizată de condițiile de viață specifice țărilor industrializate. Este rară în țările în curs de dezvoltare. Frecvența bolii la noi este de 28/100.000 locuitori.

Colita ulceroasă debutează la vîrste tinere (18—30 de ani), după 50 de ani apare mai rar.

Etiopatogenia afecțiunii este încă neprecizată. Au fost emise o serie de teorii capabile să explice doar parțial mecanismul de producere al bolii: infecțioasă, carențială, endocrină, enzimatică, alergică, autoimună, nervoasă sau psihosomatică. Însăși multitudinea de ipoteze pledează pentru incertitudinea etiopatogeniei. Este mai corect să vorbim în această situație de factori etiopatogenetici, decît de teorii etiopatogenetice.

Factorii pot fi interni sau externi, constituționali sau dobîndiți.

Factorul genetic. În antecedentele colaterale, în proporție de 15—17%, sînt prezente cazuri de colită ulceroasă, subliniind o susceptibilitate individuală determinată genetic.

Factorul infecțios este reprezentat de o multitudine de germeni microbieni, care pot constitui un element de întreținere și agravare a bolii.

Scanned with OKEN Scanner

Germenii microbieni pot produce hemolizine și neurotoxine cu proprietăți citotoxice.

Factorul enzimatic (lizozimul și mucinaza). Acestui factor i se atribuie un efect de distrugere al mucusului protector de pe suprafața epiteliului colorectal, precum și un rol în întreținerea procesului patologic.

Factorul carențial este reprezentat de hipovitaminoza A și B.

Factorul psihosomatic intervine prin: dezechilibru psihoemoțional, emotivitate, anxietate, introvertire, predispoziție spre melancolie. S-a observat debutul sau apariția de pusee acute, odată cu stări de stress sau de suprasolicitare. La unii bolnavi psihoterapia are efecte favorabile.

Intervenția *factorului endocrin* este justificată prin observarea corelației dintre puseele de acutizare și perioadele menstruale, hiperfoliculinemie, modificări ale corticosteroizilor. Însă tratamentul cu corticoizi nu a dat rezultate constante.

Factorul imunologic este mult cercetat în prezent în patogeneza colitei ulceroase. Intervin fenomene heteroimune și autoimune.

Antigenele care determină declanșarea reacțiilor imune pot fi exogene (heteroloage) sau endogene (autoloage).

Conform mecanismului heteroimun, colita ulceroasă este rezultatul unei hipersensibilități a mucoasei colice, față de antigenele exogene de natură alimentară și microbiană.

Dintre antigenele alimentare, laptele este cel mai des incriminat în producerea puseelor de activitate în colita ulceroasă. La unii bolnavi s-a pus în evidență o intoleranță la lactoză. Antigenele bacteriene sînt, de asemenea, capabile să provoace stări de hipersensibilitate.

Conform mecanismului autoimun, antigenele bacteriene circulante produc un răspuns imun concretizat prin apariția anticorpilor anticolon, care se îndreaptă spre colon (din cauza comunității antigenice dintre unele enterobacterii și unii constituenți ai celulelor epiteliului glandular și de suprafață). Antigenii bacterieni circulanți sensibilizează și limfocitele T, implicate în reacțiile de hipersensibilitate întîrziată. Consecința acestor fenomene este perturbarea integrității barierei antigenice a mucoasei.

Se presupune că lezarea mucoasei colice se produce prin anticorpii anticolon, prin limfocitele T sensibilizate sau prin complexe antigen-anticorp.

Fenomenele de hipersensibilitate imediată, declanșate de unii antigeni alimentari absorbiți la nivelul mucoasei, sînt responsabile de constituirea și accentuarea fenomenelor inflamatorii.

Se produce un răspuns imun de tip reaginic, în cursul căruia conflictul dintre alergeni și IgE duce la degranularea mastocitelor, eliberarea de histamină, serotonină, heparină și factor de permeabilitate capilară. Se produce un important infiltrat mastocitar și eozinofilic, iar pe plan morfopatologic, ca și elemente inițiale, se constată dilatarea și fragilitatea capilarelor, degenerarea fibrelor de reticulină ale membranei bazale a epiteliului colic.

Scanned with OKEN Scanner

12. 2. ANATOMIE PATOLOGICĂ

Aspectul macroscopic și microscopic al colitei ulceroase variază în raport cu stadiul evolutiv al bolii.

În faza inițială, colonul este scurtat în ansamblu, ajungînd la o lungime de 50—60 cm (de la 110 cm) și are o coloratie roșie-violacee. Grăsimea pericolică este normală, în grosimea mezocolonului se pot găsi ganglioni măriți. Seroasa colică își păstrează luciul, poate fi prezent un desen vascular mai accentuat. Musculoasa este mai puțin afectată, suplețea peretelui este păstrată. Mucoasa este intens congestionată.

În fazele mai avansate, după multiple pusee evolutive, musculara și submucoasa sînt intens edematiate. Colonul are un calibru mai mic, mezourile sînt mai retractate și bogat infiltrate cu grăsime. La nivelul mucoasei, leziunile variază după faza evolutivă a bolii, în faza acută se constată eroziuni punctiforme sau ulcerații superficiale cu margini suple. Mucoasa este foarte friabilă. Sînt prezenți pseudopolipii lui Wechselman cu aspect digitiform, de mărime variată, de la cîțiva milimetri pînă la cîțiva centimetri, sesili și care acoperă suprafețe mari de mucoasă colică.

În faza subacută, leziunile sînt mai reduse, ulcerațiile coexistînd cu procesele de regenerare ale mucoasei. Peretele colic este mai îngroșat datorită unui proces de fibroză a submucoasei.

În faza cronică, leziunile ulcerative sînt extinse, regenerarea se face incomplet, mucoasa este atrofiată, subțiată.

Ca și localizare, se pot observa colite rectosigmoidiene, rectocolite subtotale sau pancolite. În 10% din cazuri, poate fi interesat și ileonul terminal.

Aspectul microscopic se caracterizează printr-un proces inflamator difuz, limitat la mucoasă și la submucoasă. În faza acută, vasele capilare ale mucoasei și submucoasei sînt congestionate, se produce necroza celulelor epiteliale și apariția de ulcere superficiale. În lumenul criptelor glandulare se acumulează polimorfonucleare, iar în lamina proprie se produce un infiltrat de celule inflamatorii. Alteori, se produc abcese ale criptelor glandulare. În mucoasă și submucoasă există un intens infiltrat limfoplasmocitar.

În puseele fulminante, se observă necroza întinsă a mucoasei, inflamația întregului perete, ulcerarea submucoasei, putîndu-se ajunge pînă la perforații. În lumen, se pierd cantități importante de sînge și lichide bogate în electroliți.

În faza de cronicizare a bolii, după mai multe pusee evolutive acute, mucoasa este subțire, atrofică, epiteliul este complet sau aproape complet regenerat. Alteori, sînt observabile multiple mase polipoide (pseudopolipi) care histologic au o structură de adenom vilos.

Există o relație colită ulceroasă — cancer colo-rectal. Unii consideră colita ulceroasă ca și o stare precanceroasă. Cancerul colic apare de 30 de ori mai frecvent și cu 10 ani mai devreme la bolnavii cu colită ulceroasă, decît la restul populației. Localizarea cea mai frec-

ventă a degenerării maligne este colonul transvers, descendentul și sigmoidul. Apare mai ales în formele pancolice ale afecțiunii, după o evoluție îndelungată (pînă la 40% din colitele ulceroase totale, cu evoluție de peste 25 de ani).

12.3. SEMNELE CLINICE

Colita ulceroasă se manifestă clinic prin simptome digestive și semne generale.

12.3.1. SEMNELE DIGESTIVE

Simptomatologia digestivă îmbracă forma sindromului rectosigmoidian, marcat prin diaree sanguinolentă, dureri abdominale și tenesme.

Debutul bolii este destul de rapid (1—2 luni), în formele supraacute, simptomatologia derulîndu-se în 2—3 zile.

Diareea este prezentă în 4/5 din cazuri, variind între 2—3 pînă la 15 scaune pe zi. În formele distale (rectosigmoidita ulceroasă), scaunele sînt mai rare, iar în formele mai extinse (subtotale, totale), sînt mai frecvente. Produsele patologice (sînge, mucus, puroi) sînt amestecate cu scaunul. În forma rectală, acestea pot coafa sau pot urma după evacuarea scaunului. Uneori, poate fi prezentă rectoragia. În formele rectale sau sigmoidiene poate lipsi diareea și să fie prezentă constipația.

Durerile îmbracă caracter de colită sau crampe, cu localizări mai frecvent în flancul și fosa iliacă stîngă sau hipogastru. Alteori, durerile pot avea un caracter difuz. Ele pot fi mai puțin marcate sau chiar să lipsească în formele incipiente (30—40%). De asemenea, durerile sînt mai reduse în formele avansate ale bolii.

Tenesmele apar mai frecvent în leziunile rectale, cînd pot fi prezente și fisuri anale.

12.3.2. SEMNELE GENERALE

Febra este prezentă în puseele evolutive, uneori putînd îmbrăca caracterul de febră septică. Pulsul poate fi crescut, indicînd gradul de deshidratare. Slăbirea în greutate poate merge rapid pînă la starea de caşexie și se datorește inapetenței, vărsăturilor, deshidratării, stării febrile.

12.3.3. SEMNELE OBIECTIVE

Semnele obiective pot lipsi în formele ușoare sau în fazele de remisiune.

Examenul abdomenului arată o sensibilitate palpatorică, uneori acompaniată de contractură musculară localizată. Se poate palpa coarda

colică sau sigmoidiană. Poate fi prezentă distensia abdominală supraombilicală. Percutoric, se percepe timpanism, iar auscultatoric zgomote hidroaerice. În materiile fecale, se evidențiază produși patologici.

La tușeul rectal, se pune în evidență, de cele mai multe ori, un sfincter anal spastic (datorită durerilor spontane sau provocate). În formele severe, sfincterul poate fi relaxat.

12.4. EXAMINĂRILE PARACLINICE

Examenul endoscopic, rectosigmoidoscopia sau fibrocolonoscopia precizează diagnosticul.

La rectosigmoidoscopie, în fazele acute, se poate observa la nivelul mucoasei o coloratie roșie-purpurie sau o hiperemie intensă, puncte hemoragice, absența desenului vascular, sîngerare la contact, edem, exulcerații, dispariția sau deformarea valvulelor Houston. În lumenul intestinal, există produse patologice: sînge, mucus, puroi.

În formele cronice, se pot observa îngustări tubulare, stricturi circumscrise, formațiuni pseudopolipoide.

Colonofibroscopia poate preciza extinderea leziunilor colice, prezența de polipi, asocierea unui cancer colic sau suspiciunea de degenerescență malignă.

Examenul radiologic aduce elemente diagnostice în plus. Radioscopia și radiografia simplă poate arăta absența haustrelor, îngroșarea peretelui intestinal, suspiciunea de multipli pseudopolipi, dilatația colonului transvers. Pneumoperitoneul atestă perforația colică.

Irigoscopia și irigografia arată un contur neted și rigiditatea colonului; acesta fiind transformat într-un „tub de sticlă". Ulcerațiile se pot pune în evidență prin imagini spiculiforme, neregularități de contur, aspect de „buton de cămașă" sau imagini cu dublu contur. La fazele de regenerare și cronicizare, se pot observa aspecte lacunare rotunde sau ovalare cu contur regulat, datorate prezenței pseudopolipilor. Uneori se poate pune în evidență o microcolie.

Biopsia rectală poate arăta anomalii glandulare, infiltrat inflamator de tip cronic cu multe elemente rotundo-plasmocitare sau un infiltrat polimorfonuclear, abcese ale criptelor glandulare. Biopsia are rol deosebit în diferențierea de celelalte afecțiuni rectocolice.

Dintre *examinările sanguine* se semnalează creșterea VSH-ului leucocitoză în puseele acute, eozinofilie, anemie marcată (datorată pierderilor sanguine și malabsorbției fierului). Proteinograma evidențiază hipoalbuminemie, creșterea α_1 și α_2-globulinelor. În formele severe de boală sînt prezente modificări ale electroliților serici: hiponatremie, hipocloremie, hipopotasemie, hipomagneziemie.

Scanned with OKEN Scanner

12.5. FORME CLINICE

Colita ulceroasă evoluează în pusee, alternînd cu perioade de acalmie sau remisiune. În funcție de gravitate, puseele de colită ulceroasă prezintă forme severe, ușoare și moderate.

În colita ulceroasă severă, puseele se manifestă cu diaree profuză (peste 6 scaune la zi), rectoragie abundentă, febră, tahicardie, anemie, VSH crescut.

Formele ușoare se caracterizează prin diaree moderată (sub 4 scaune la zi), rectoragie puțin importantă, tahicardie, anemie, lipsa febrei.

Există forme moderate, intermediare între cele două extreme.

Roth (1964) descrie trei forme clinico-evolutive ale rectocolitei hemoragice: acută fulminantă, cronică intermitentă și cronică continuă.

12.5.1. FORMA ACUTĂ FULMINANTĂ

Forma acută fulminantă sau supraacută este rară (5—15% din cazuri), dar de cele mai multe ori fatală. Debutul este brusc, cu scaune sanguinolente foarte numeroase, colici violente, febră mare (40°C), transpirații reci, stare generală foarte alterată. Rareori debutul acestei forme este insidios.

În perioada de stare, scaunele se mențin foarte frecvente (20—30 pe zi), bolnavul prezintă semnele unei deshidratări severe, tahicardie, oligurie, hipotensiune arterială. La palpare se percepe o sensibilitate abdominală difuză, mai accentuată după decompresiunea bruscă a peretelui abdominal; contractură cu apărare abdominală. Este prezentă distensia abdominală, ca semn al instalării dilatației acute toxice a colonului (megacolonul toxic). Perforația colonului este posibilă și se manifestă clinic prin semnele clasice ale perforației de organ cavitar.

Rectosigmoidoscopia (foarte dureroasă) arată leziuni difuze, hemoragii masive, mucus și puroi abundent. La examenul radiologic pe gol, colonul este dilatat, cu nivele aerice. Clisma baritată nu are indicații, întrucît favorizează dezvoltarea megacolonului toxic sau a perforației.

Această formă se poate remite, dar pot apare noi pusee, tot cu alură fulminantă sau mai ușoare.

12.5.2. FORMA CRONICĂ INTERMITENTĂ

Forma cronică intermitentă (sau cu reșute) este forma cea mai obișnuită și se caracterizează prin alternanța puseelor evolutive și de remisiune în care bolnavul prezintă 1—2 scaune sanguinolente pe zi. Debutul este brusc sau insidios, iar în perioada de stare pot fi prezente pusee severe sau ușoare. Remisiunea poate avea forme variate.

Între factorii declanșatori ai puseelor evolutive se incriminează stresurile psihoemoționale, infecțiile respiratorii, digestive, igiena alimentară precară, graviditatea.

Scanned with OKEN Scanner

12.5.3. FORMA CRONICĂ CONTINUĂ

Această formă este mai rară (31%) și se caracterizează prin persistența fazei active peste 6 luni, fără perioadă de remisiune sau cu perioade de remisiune clinică incompletă. Semnele generale sînt puțin marcate. Forma cronică continuă este expusă mai des la complicații locale sau generale decît cea cronică intermitentă. Ea corespunde unei afectări limitate, regionale a rectului, rectosigmoidului sau colonului stîng.

Se descriu și forme după anumite particularități simptomatice. Astfel se descrie o formă hemoragică pură și o formă ileală.

12.6. COMPLICAȚII

În cursul colitei ulceroase, pot apare complicații locale sau generale.

12.6.1. COMPLCAȚIILE LOCALE

În cursul puseelor de activitate se pot produce perforația sau dilatația acută a colonului, hemoragii digestive inferioare, leziuni perianorectale. În urma evoluției cronice, complicațiile posibile sînt apariția pseudopolipozei, stenozele colorectale și degenerarea malignă.

Perforația colonului este una din cele mai grave complicații și cea mai frecventă cauză de deces. Apare în puseele cu evoluție acută fulminantă, adeseori la primul puseu, la bolnavii cu leziuni colice extinse (pancolite). Mai frecvent, perforația se produce la nivelul transversului și sigmoidului. În producerea perforației a fost incriminată corticoterapia.

Debutul perforației poate fi brusc, dramatic sau insidios. Perforația se poate manifesta prin simptome clasice: dureri abdominale intense, apărare musculară; radioscopic se evidențiază pneumoperitoneul. Alteori simptomatologia este mai puțin alarmantă (mai ales dacă bolnavul a avut anterior dureri violente) și se manifestă prin contractură musculară limitată, hiperestezie cutanată.

Megacolonul toxic (dilatație acută toxică a colonului) apare în 0,9% pînă la 20—25% din cazuri (la noi 7,2%). Este mai frecventă în rectocolitele totale și în primul puseu evolutiv. Dilatația apare la cîteva zile sau săptămîni de la instalarea puseului, iar clinic se manifestă prin alterarea stării generale, creșterea temperaturii, intensificarea durerilor abdominale, meteorism foarte accentuat cu liniște auscultatorie, stare toxică severă cu deshidratare și tulburări psihice. Radioscopia sau radiografia arată dilatația colică accentuată (8—10 cm), uneori peretele colonului transvers putînd avea un dublu contrast. Deseori dilatația acută a colonului este urmată de hemoragii, perforații sau septicemii.

Scanned with OKEN Scanner

Hemoragiile rectocolice masive, ca și complicație, sînt rare, dar pot pune în pericol viața bolnavului. Acestea apar mai des în localizările la nivelul colonului stîng.

Leziunile perianorectale se manifestă prin crize hemoroidale, abcese perianale, fistule perianale și se datoresc iritației și lezării mucoasei anale prin defecațiile numeroase.

Stenozele colonului și ale rectului, unice sau multiple, se localizează pe colonul stîng și apar după o evoluție a bolii de peste 5 ani.

Pseudopolipoza este cea mai frecventă complicație locală a colitei ulceroase, apărînd în 64—74% din cazuri (Bockus), mai ales la nivelul colonului stîng. Pseudopolipii au fost descriși de Wechselman. Natura lor inflamatorie este subliniată de denumirile de „polipi inflamatori" sau „polipoză inflamatorie" și unii autori folosesc termenul de „reacție polipoidă" și consideră că este vorba de o manifestare locală a bolii, de un proces de „regenerare în plus" sau de o „supraregenerare" a mucoasei și nu de o complicație a bolii.

Pseudopolipoza apare după o evoluție de ani de zile, în general are o semnificație prognostică bună. Pseudopolipii pot dispare spontan. Unii autori cred că pseudopolipii din colita ulceroasă pot fi considerați o stare precanceroasă și pot să degenereze malign dacă conțin focare displazice sau adenomatoase. Acest cancer are cîteva caracteristici: în 25% din cazuri prezintă localizări multiple; poate îmbrăca un aspect macroscopic polipoid, exulcerat sau stenozant; este redus în volum și slab delimitat față de țesuturile învecinate, ceea ce îngreunează diagnosticul radiologic. Histologic tumoarea este puțin diferențiată, intens secretantă, prezentînd o malignitate crescută.

12.6.2. COMPLICAȚIILE GENERALE

• Complicațiile articulare sînt cele mai frecvente, apar în 17—20% din cazuri și se manifestă prin „artrită colitică" de tip reumatoid, spondilită, eritom nodos. Aceste complicații sînt mai frecvente în cazurile cu evoluție lungă, în formele cronice continue, cu leziuni extinse. Exacerbările artritei coincid cu puseele de activitate colitică.

• Complicațiile oculare sînt mai rare și se traduc prin conjunctivite, uveite, irite, episclerite.

• Complicațiile cutanate și mucoase apar în 5—6% din cazuri sub forma piodermitelor, a leziunilor eritemo-ulceroase sau a stomatitei aftoase.

Complicațiile infecțioase sînt variate. În cursul puseelor evolutive se produce o suprainfecție intestinală, tradusă clinic prin apariția puroiului în scaun. Suprainfecția cu stafilococ poate apare după tratamente antibiotice. Pot să apară nefrite, endocardite, tromboflebite, septicemii.

12.7. DIAGNOSTICUL

Diagnosticul colitei ulceroase se pune de obicei cu ușurință pe baza simptomatologiei și examinărilor complementare (examen rectosigmoidoscopic, fibrocolonoscopic). Examinări care ajută la diferențierea afec-

Scanned with OKEN Scanner

ţiunii de alte afecţiuni caracterizate prin rectoragie şi diaree sînt examenul radiologic, examenul microscopic al scaunului, examenul bacteriologic, coprocultura.

Hemoroizii se diferenţiază de formele rectale prin prezenţa constipaţiei şi a semnelor locale obiective. Este posibilă asocierea hemoroizilor cu colita ulceroasă.

Fisurile anale se exclud prin examen obiectiv.

Dizenteria bacilară şi amoebiană debutează acut, alterează de la început grav starea generală, iar examenul bacteriologic evidenţiază Shigella sau Entamoeba histolitica. Uneori, diferenţierea este dificilă şi se face prin testul terapeutic cu antibiotice sau emetină.

Enterocolitele cronice pot avea o simptomatologie apropiată formelor de colită ulcerativă cronică continuă. Fecalele conţin mucus, sînt spumoase, voluminoase, rău mirositoare; examenul microscopic arată steatoree, creatoree, resturi de celuloză digestibilă.

Enterocolita muco-membranoasă apare în caz de tratament intens şi îndelungat cu antibiotice, corticoizi, infecţii stafilococice, uremie. Uneori se poate manifesta cu rectoragii.

Colita sau colopatia antibiotică apare după administrarea îndelungată de antibiotice (mai ales clindamycin sau lincomycin), datorită suprainfecţiei colonului cu stafilococ sau Clostridium difficile.

Colita tuberculoasă forma dizenterică, uneori se diferenţiază greu în colita ulceroasă. Apare la un bacilar vechi, iar examenul baritat sau colofibroscopic arată leziuni cantonate la nivelul cecului şi numai rareori situate distal spre sigmoid.

Boala Crohn se diferenţiază mai greu de colita ulceroasă. Clinic este prezentă diareea, rectoragia, palpatoric o formaţiune tumorală abdominală. Examenul radiologic arată spiculi, stricturi sau fistule interne. Ca şi localizare, boala Crohn poate interesa orice segment al intestinului, dar cel mai ades ileonul terminal, în timp ce colita ulceroasă prinde rectul, colonul pe o zonă mai mult sau mai puţin extinsă şi eventual ultimii doi centimetri ai ileonului. Boala Crohn interesează colonul segmentar, discontinuu. Are prognostic postoperator mai nefavorabil ca şi colita ulceroasă.

Colita ischemică apare peste 50 de ani, în prezenţa semnelor de ateroscleroză, atinge unghiul splenic al colonului sau sigmoidul, nu atinge rectul. În antecedentele bolnavilor sînt prezente episoade dureroase abdominale, iar debutul clinic este dureros, uneori cu semne de iritaţie peritoneală.

Polipoza rectocolică are o simptomatologie asemănătoare colitei ulceroase, are însă uneori caracter ereditar şi familial. Examenul endoscopic şi radiologic arată o întindere mare a leziunilor. Examenul bioptic arată aspecte caracteristice. Pseudopolipii din colita ulceroasă au caracter inflamator (şi numai rareori adenomatos), iar mucoasa dintre pseudopolipi este inflamată, edemaţiată, exulcerată.

Cancerul colic sau rectal se pretează uşor la confuzie cu colita ulceroasă. Vîrsta este un criteriu insuficient de diferenţiere, existînd cancere

colice sau rectale și la tineri, iar colita ulceroasă poate debuta și la vîrste mai înaintate. Tușeul rectal clarifică situația în tumorile rectale joase. Examenul radiologic prin clismă baritată este o metodă utilă de diagnostic. Endoscopia evidențiază tumoarea, restul mucoasei colice sau rectale are desenul vascular păstrat, nu sîngerează. Biopsia clarifică diagnosticul.

Tabelul 12.1

Diagnosticul diferențial între colita ulceroasă și boala Crohn

	Colita ulceroasă	Boala Crohn
a. *Anatomie patologică*		
Macroscopic		
Interesarea rectului	obișnuit	mai rar
Scurtarea colonului	frecvent	rar
Pseudopolipoză	frecvent	rar
Ulcerații mucoase	difuz	segmentar
Microscopic		
Localizarea inflamației	mucoasă și submucoasă	întreg peretele intestinal
Granuloame	nu	frecvent
b. *Clinic*		
Diaree	marcată	mai puțin severă
Hemoragie	obișnuită	rară
Megacolon toxic	3—20%	rar
Tumoare palpabilă		frecvent
Leziuni perianale (fistule, abcese)	rar	
Degenerare malignă		mai puțin frecvent
c. *Istorie naturală*		
Exacerbări, remisiuni	obișnuit	rar
Evoluție lentă	rar	obișnuit
d. *Radiologie*		
Modificări difuze	obișnuit	rar
Modificări segmentare	rar	frecvent
Stricturi, stenoze	rar	frecvent
Fistule interne	rar	frecvent
e. *Endoscopie*		
Rect normal	rar	frecvent
Sîngerare la atingere	obișnuit	rar
f. *Tratament*		
Efectul glucocorticoizilor	bun	slab
Recidive dpă colectomie	nu	50%

La femeile tinere intră în discuție, ca o eventualitate rară, diagnosticul diferențial cu o endometrioză rectală, tradusă clinic prin prezența unei formațiuni tumorale dure în grosimea peretelui rectal. Rectoscopic, mucoasa suprajacentă tumorii nu prezintă modificări patologice.

12.8. EVOLUȚIA ȘI PROGNOSTICUL

Colita ulceroasă are o evoluție capricioasă, uneori imprevizibilă. Sînt posibile remisiuni de lungă durată (ani de zile), sau puseele se pot succeda la intervale scurte. S-a observat că în cele mai multe cazuri, prima recidivă apare în primul an de evoluție al bolii.

Debuturile prin forma acută fulminantă sînt grevate de o mortalitate mare, iar cazurile care au debutat cu semne minore, au o evoluție ulterioară favorabilă.

Forma acută fulminantă are o durată de evoluție între 15 zile și 2—3 luni. Este slab influențată prin medicație. Se complică cu perforații colice, prognosticul acestei forme este rezervat.

Forma cronică intermitentă se remite după o evoluție de 15—30 de zile. Se succed 4—5 pusee ușoare sau moderate, după care, în majoritatea cazurilor, urmează un puseu violent. Apariția noilor pusee evolutive este imprevizibilă și nu poate fi preîntîmpinată prin medicație.

Cazurile cu evoluție cronică au un potențial crescut de transformare malignă.

Rectocolitele totale sau pancolitele prezintă un prognostic mai grav. Însă formele limitate la rect au un prognostic mai bun decît formele extinse.

Evoluția și prognosticul colitei ulceroase este mai severă sub 20 de ani și peste 60 de ani. La noi în țară, evoluția rectocolitei ulcero-hemoragice în deceniul 1970—1980 a cunoscut modificări semnificative. Astfel, s-a constatat creșterea frecvenței formelor severe însoțite de complicații, față de evoluția cronică întîlnită în trecut. A crescut și mortalitatea generală, datorită creșterii frecvenței complicațiilor.

Evoluția și prognosticul colitei ulceroase s-a ameliorat în ultimul timp probabil datorită mijloacelor terapeutice și stabilirii indicației de tratament chirurgical într-o fază terapeutică utilă.

12.9. TRATAMENTUL

Datorită lacunelor în cunoștințele de etiologie și patogeneză a colitei ulceroase, pînă la ora actuală nu există un tratament specific. Tratamentele încercate sînt simptomatice sau generale și mai puțin patogenice.

12.9.1. TRATAMENTUL MEDICAL

12.9.1.1. **Tratamentul puseului acut.** Bolnavul cu puseu acut de colită ulceroasă trebuie spitalizat și menținut în repaus la pat.

Se prescrie un regim alimentar de „cruțare" a colonului, cu evitarea excitanților chimici, termici și fizici. Se administrează o alimentație bogată în proteine ușor digerabile, fără lapte (frecventă intoleranță

la lactoză) și săracă în reziduuri celulozice, care să asigure un aport de 2500—3000 cal/zi. Regimul este sever în primele 3—5 zile. Se încearcă detectarea unui eventual aliment declanșator al puseului acut. S-a încercat cu rezultate favorabile alimentația microcantitativă, bogată în calorii și săracă în reziduuri, bazată pe proteine, grăsimi, sub formă de mono- și digliceride. Se pot folosi medicamente, ca de exemplu, tinctură de opiu, compuși cu conținut de caolin sau pectină, care, în asociere cu regimul alimentar, pot scădea frecvența defecațiilor.

Reechilibrarea hidro electrolitică și acido-bazică se realizează în acidoza consecutivă diareei, cu soluții de glucoză, dextroză, bicarbonat, lactat, clorură de sodiu și potasiu; iar în alcaloza consecutivă vărsăturilor, se suplinește în plus pierderea de clor. Pentru reechilibrarea proteică se administrează hidrolizate de proteine, steroizi anabolizanți. Transfuziile de sînge combat anemia secundară rectoragiilor și hipoproteinemia. Parenteral se indică preparate de fier.

Tratamentul antiinflamator și antiinfecțios este justificat de prezența procesului inflamator colic difuz. El se face cu derivați de sulfasalazină (Salazopyrin, azulfidine), ACTH, glucocorticoizi.

Salazopyrin-ul (salicilazosulfopiridină, rezultată prin combinarea acidului salicilic cu o sulfamidă — sulfapiridină) se indică în toate puseele acute ușoare, medii sau severe, cu rezultate favorabile. Drogul se prezintă sub formă de comprimate sau drageuri cheratinizate, care sînt mai bine tolerate.

În puseele severe, la început se indică administrarea de hidrocortizon și ACTH, cîteva zile, apoi se administrează Salazopyrin per os, în doză progresiv crescîndă, fracționată, după mese, pînă la 12 g/zi. Doza zilnică este stabilită în funcție de toleranța preparatului (grețuri, cefalee, ameteli). După ameliorarea simptomatologiei (scăderea numărului scaunelor, dispariția produșilor patologici, revenirea apetitului, refacerea stării generale) doza se scade treptat pînă la 3 g/zi, care se menține 30 de zile, după care se face un tratament de întreținere de 1,5 g/zi, continuat 3—6 luni. În puseele de intensitate medie sau ușoară sînt suficiente doze de 3—5 g/zi.

S-au obținut rezultate bune și prin administrarea Salazopyrinului sub formă de clismă (3—4 g la 100 ml apă sau ceai de mușețel cald) sau supozitoare, în asociere cu administrarea orală. La copii se administrează 100 mg/kg corp/zi.

Salazopyrin-ul acționează prin descompunerea la nivelul mucoasei colice în sulfapiridină și în acid 5-aminosalicilic, cu afinitate deosebită pentru țesutul conjunctiv și efecte antiinflamatorii.

S-au încercat și preparate de sulfoamide, cu absorbție sistemică minimă și eliminare predominant fecală, ca de exemplu ftalilsulfatiazol (4—6 g/zi), succinilsulfatiazol (8—12 g/zi), paranitrosulfatiazol (suspensie 10% în clismă), sulfaguanidină (8 g/zi), furazolidonul (0,4 g/zi), dar cu rezultate mai modeste.

Antibioterapia, cu preparate cu spectru larg, are indicații uneori în puseele acute severe, cu febră, cu complicații septice. Se indică administrarea (i.v. sau i.m.) de tetraciclină sau ampicilină, pe durată scurtă, 5—10 zile, cu riscul selectării microbiene, a suprainfecției stafilococice

și a dezvoltării de micoze. S-a mai încercat administrarea de Keflin i.m. sau în asociere cu procain penicilină și streptomicină sau cu ampicilină.

Corticoterapia se aplică pentru efectele sale de reducere a fenomenelor vasculare și tisulare ale inflamației, inhibarea fenomenelor alergice, autoimune și a producției de endotoxine la nivelul colonului. În general se administrează doze mari. Unii o aplică izolat, cei mai mulți însă fac un tratament combinat cu Salazopyrin-ul și antibioterapia. Se recomandă doze de 20—40 mg/zi prednison pe cale orală, iar dacă această cale nu dă rezultate bune, se administrează 40 u ACTH în perfuzie, la 8 ore interval, sau 80 u ACTH zilnic, intramuscular.

Cele mai bune rezultate par a fi obținute printr-un tratament combinat: corticoterapie cu Salazopyrin. În primele zile se administrează hemisuccinat de hidrocortizon în perfuzie (200—300 mg/zi) sau ACTH pe cale i.v. (10—20 u/zi) și intramuscular (40—80 u/zi). Pe măsura restabilirii apetitului și a toleranței digestive, se adaugă doze progresive de Salazopyrin, scăzîndu-se dozele de hormoni. După 10—14 zile se trece la administrarea orală de prednison. Durata tratamentului hormonoterapeutic este de 2—3 săptămîni în puseele severe. La copii, se administrează ACTH în doză de 1—2 u/kg corp/zi (nu influențează creșterea) și prednison în doză de 0,1—0,5 mg/kg corp/zi.

În puseele acute moderate, se administrează Salazopyrin 4 g/zi, cu sau fără asociere de prednison în doză de 20—25 mg/zi. În pusele ușoare nu se administrează corticoizi, se face tratament numai cu Salazopyrin, în doză de 4 g/zi.

Administrarea rectală a derivaților corticoizi are un efect bun, aspectul mucoasei rectocolice revenind la normal în urma tratamentului. În formele extinse, se fac clisme cu preparate cu absorbție bună, efectul drogului manifestîndu-se atît pe cale locală cît și generală. Se administrează 1—2 clisme de 60—100 ml apă sau ceai de mușețel călduț, care conțin 100—200 mg hemisuccinat de hidrocortizon sau 50 mg acetat sau succinat sodic de metil-prednison. În formele distale rectale și rectosigmoidiene se prescriu supozitoare cu 10—25 mg hidrocortizon acetat, prednison-11-fosfat sau prednisolon-21-fosfat. Goligher recomandă instilarea intrarectală a corticosteroizilor picătură cu picătură, cu ajutorul unui aparat de perfuzie.

Corticoterapia se face atît în perioada pre- cît și în perioada postoperatorie. La bolnavii care au fost supuși corticoterpiei de lungă durată se administrează 100 mg hemisuccinat de hidrocortizon i.m. preoperator, în ziua operației, 200 mg în cursul operației, 100 mg i.v. imediat postoperator și apoi în primele zile postoperator cîte 300 mg i.m. sau 100—200 mg i.v. Dozele se scad în următoarele 7—10 zile, iar în ultimele zile se administrează cîte 20 u ACTH pentru stimularea producerii endogene de adrenocorticoizi.

Administrarea corticoizilor este contraindicată în iminența perforației colonului, dilatația acută toxică a colonului, complicații infecțioase (abcese, fistule), anemie gravă, tulburări hidroelectrolitice severe. Unii autori consideră contraindicată administrarea corticoizilor înaintea intervenției chirurgicale pentru că pot masca apariția unor complicații și produc subțierea și friabilizarea colonului, inconvenient important în cazul colectomiilor.

Scanned with OKEN Scanner

Corticoterapia poate fi urmată de efecte secundare ca osteoporoza, hipopotasemia, hipofuncția corticosuprarenală, infecții generale și locale, tromboflebite, hemoragii și perforații, motiv pentru care se asociază cu un regim alimentar hiposodat, administrare de calciu, potasiu și anabolizante proteice. În scopul combaterii infecțiilor se pot administra antibiotice parenteral, pe durată scurtă.

Terapia hormonală a redus la jumătate mortalitatea și numărul bolnavilor colectomizați.

Tratamentul imunodepresiv este indicat în formele cu evoluție îndelungată (hipercronice), cu multiple pusee acute în antecedente; la bolnavii cu recidive frecvente, care reacționează nesatisfăcător la tratamentul hormonal; la bolnavii la care este necesară administrarea îndelungată de doze mari de hormoni, care ar putea favoriza apariția complicațiilor; în contraindicațiile tratamentului hormonal. De asemenea, imunodepresoarele sînt indicate în ineficiența sau intoleranța Salazopyrinului.

În formele acute severe și prelungite, imunodepresoarele se pot încerca înainte de a se recurge la tratamentul chirurgical. Puseele inițiale acute și formele ușoare nu au indicație pentru imunodepresoare.

Mecanismul de acțiune al imunodepresoarelor este variat și constă în inhibiția centrală a hipersensibilității imediate și tardive, inhibiția sintezei anticorpilor, a proliferării celulelor limfoide. Prezintă și un puternic efect antiinflamator.

Se folosesc: Azatioprina (Imuran), în doză de 2—2,5 mg/kg corp/zi; 6-Mercaptopurina, în doză de 50—150 mg/zi, precum și alte droguri ca: Busulfan, Clorambucil, 6-Tioguanina, Azotmustarul.

Tratamentul imunodepresor trebuie menținut cel puțin 3 luni, la nevoie se poate continua 1—2 ani.

Efectele secundare ale imunodepresoarelor sînt grețuri, vărsături, dureri abdominale, cefalee, slăbire în greutate, febră, erupții cutanate, mialgii, artralgii, leucopenie, trombocitopenie, anemie.

Tratamentul imunodepresor se asociază cu administrarea de Salazopyrin și hormoni corticoizi, cu rezultate bune.

În terapia colitei ulceroase s-au făcut încercări terapeutice și cu alte mijloace: piretoterapia, proteinoterapia, administrarea per os de bacili coli, suc de căpșune, administrarea generală de antihistaminice de sinteză, gonadotrofină (Pregnyl), izoniazidă, sulfamide, antimalarice de sinteză (Nivaquine), acid epsilonaminocaproic, încălzirea sau răcirea mucoasei rectale, electrocoagularea fibrelor talamo-corticale. Rezultatele acestor mijloace au fost uneori favorabile.

Tratamentul simptomatic constă în sedative, antidepresive, hipnotice, tranchilizante, antispasmodice, antidiareice (hidroxid de aluminiu, anticolinergice în doze mici), vitamine din grupul B, C, P, antianemice (preparate de fier, microtransfuzii de sînge). Se proscriu anticolinergice în doză mare, care predispun la megacolon toxic, și opiaceele în scop antidiareic, care pot masca tabloul clinic.

12.9.1.2. **Prevenirea recidivelor** se realizează prin tratamentul de întreținere și care de fapt continuă tratamentul puseului acut. Se administrează Salazopyrin în doză de 1,5 g/zi, în cură intermitentă de 2—3

săptămîni pe lună, timp de 2—3 ani. Dacă apar semne de agravare sau ale unui nou puseu, cura se prelungește, sau se cresc dozele de Salazopyrin.

Corticosteroizii sînt mai puțin folosiți în tratamentul de întreținere, pentru că dozele mici sînt ineficiente, iar cele mari, care sînt eficiente, au efecte secundare nefavorabile.

Bolnavii cu colită ulceroasă trebuie dispensarizați, controlați clinic și endoscopic la 3—4 luni, urmărindu-se starea generală, apetitul, curba ponderală, intoleranțele digestive observate, acuzele subiective și semnele obiective, evoluția unor constante biologice (VSH, hemograma, proteinograma).

12.9.1.3. **Tratamentul complicațiilor.** Tratamentul puseului acut, cît și cel de prevenire al recidivelor vizează și prevenirea complicațiilor. Apariția complicațiilor, mai ales a celor locale, impun o intervenție terapeutică energică, adesea urgentă.

Complicațiile de ordin local aduc în discuție de multe ori necesitatea unui tratament chirurgical, iar cele de ordin general beneficiază de tratament medical.

Prin tratament chirurgical radical se ameliorează și afectările hepatice, însoțite de colangită.

În pseudopolizopa colică nu își găsește indicația colectomia profilactică.

Dintre complicațiile generale, tromboflebita membrelor inferioare se previne sau se tratează prin anticoagulante. Administrarea de heparină nu agravează hemoragia digestivă.

Complicațiile hepatice, de tipul proceselor de fibroză cu evoluție spre ciroză, pot fi prevenite prin colectomie.

Complicațiile reumatoide și oculare beneficiază de tratamente de specialitate.

12.9.2. INDICAȚII DE TRATAMENT CHIRURGICAL

Actualmente, există o lărgire a indicațiilor tratamentului chirurgical în colita ulceroasă. Se apreciază că cel puțin 1/5 din bolnavii de rectocolită necesită intervenție chirurgicală. În general, gastroenterologii optează pentru temporizarea intervenției, avînd în vedere evoluția capricioasă a bolii, uneori cu remisiuni de lungă durată, succesele terapiei medicamentoase, precum și faptul că intervenția chirurgicală este de mare amploare și produce de multe ori o infirmitate definitivă prin necesitatea instituirii unei colostomii sau ileostomii definitive. Chirurgii pledează pentru indicația operatorie precoce, chiar și în puseele acute, cînd starea generală și biologică a bolnavilor încă nu este afectată. Desigur indicația chirurgicală trebuie bine cumpănită și individualizată fiecărui caz în parte.

Indicațiile de intervenție chirurgicală se pot astfel sistematiza:

- Intervenție de urgență maximă, în complicațiile majore ale bolii: perforație colică, megacolonul toxic, hemoragia digestivă inferioară masivă;

• Intervenție de urgență: eșecul tratamentului medical complex în cursul puseului acut sever, cu alterarea accentuată și rapidă a stării generale;

• Intervenție electivă: colita ulceroasă forma cronică invalidantă, complicații locale și generale (excepție ciroza și spondilita), debilitate fizică;

• Intervenție profilactică: rectocolite totale sau subtotale, colite cu evoluție de lungă durată.

O problemă dificilă este alegerea momentului operator.

În puseele acute severe, se recomandă un tratament medical de 3—5 zile, iar în lipsa semnelor de ameliorare se indică intervenția chirurgicală. Scurtarea duratei de temporizare prin tratament medical a dus la scăderea mortalității generale și a mortalității postoperatorii.

Colita ulceroasă cu evoluție cronică invalidantă, cu pusee severe, prelungite, în repetiție sau cu evoluție continuă, duce la spolierea organismului, la emaciere, la multiple complicații. Intervenția chirurgicală rămîne în acest caz singura șansă a bolnavului.

La copii, adolescenți, tineri, colita ulceroasă evoluează mai sever, răspunde mai slab la tratament medical și are o posibilitate de degenerescență malignă mai mare, motiv pentru care indicația operatorie se face mai frecvent decît la adult.

Colitele ulceroase extinse (pancolitele) au o tendință nefavorabilă de evoluție, cu pusee severe, complicații, cu o tendință de malignizare crescută, motiv pentru care se indică colectomia profilactică.

În complicațiile colitei ulceroase de ordin local, se indică adeseori intervenția chirurgicală.

Perforația colonului impune intervenția chirurgicală de urgență; operații radicale, colectomii de urgență.

Megacolonul toxic are de asemenea indicație chirurgicală. Se practică o colectomie totală cu ileostomie, după o prealabilă reechilibrare preoperatorie de 3—5 zile.

Hemoragiile digestive inferioare mari impun rareori intervenția chirurgicală; de cele mai multe ori ele pot fi stăpînite prin corticoterapie, Salazopyrin, transfuzii sanguine.

Abcesele, fistulele și stenozele pot beneficia de tratament chirurgical. Abcesele se incizează. Pentru rezolvarea fistulelor și stenozelor, uneori se recurge la colectomii.

Preoperator trebuie corectate tulburările hidro-electrolitice, anemia, hipoproteinemia.

Metodele chirurgicale care stau la dispoziția chirurgului sînt operațiile de derivație externă; operațiile de exereză radicală, cu restabilirea continuității digestive; operațiile de exereză radicală, cu colostomie sau ileostomie definitivă.

Derivația externă are ca scop punerea mucoasei colice afectate în repaus. Ea se realizează prin colostomie (coloproctie) sau ileostomie (ileoproctie), în funcție de localizarea și întinderea procesului patologic. Prin derivație se favorizează scoaterea bolnavului din puseul acut. Ileostomia sau colostomia poate fi primul timp al operației de exereză sau poate fi definitivă. În unele cazuri, puține la număr, derivația externă duce la

vindecare și tranzitul digestiv poate fi restabilit prin desființarea derivației externe.

Colostomia sau ileostomia, pentru a realiza o derivație completă, se realizează de tip terminal. Ileostomia este mai greu de îngrijit ca și colostomia.

Derivația externă definitivă, uneori este greu acceptată de bolnav, fiind considerată o infirmitate, care își pune amprenta pe psihicul bolnavului. Psihoterapia și gruparea bolnavilor în cluburi a dat rezultate favorabile.

Pentru realizarea unei ileostomii corecte, care să nu prezinte posibilitatea unui prolaps, cu angajarea consecutivă de ansă intestinală și ocluzie intestinală sau retracția stomei, o condiție este plasarea subombilicală, paramedian drept, ansa ileală să fie trecută printr-un orificiu permeabil pentru două degete, creat în grosimea mușchiului drept abdominal prin dilacerare.

În același scop, R. Turnbull propune realizarea unei ileostomii cu miotomie bidirecțională (vezi cap. de tehnică — ileostomii).

N. Koch încearcă remedierea inconvenientelor ileostomiei terminale, prin realizarea unei pungi ileale, cu scop de rezervor, în care ileonul terminal se deschide prin telescopare, realizînd un mecanism de valvă, care nu ar permite evacuarea continuă a conținutului.

Operațiile radicale de exereză se indică în localizările limitate, realizîndu-se colectomii segmentare (de sigmoid cel mai adesea), hemicolectomie stîngă sau dreaptă.

Tranzitul digestiv în aceste cazuri se restabilește prin anastomoză termino-terminală.

În formele extinse sau totale, se practică colectomia sau rectocolectomia totală. Tranzitul digestiv se poate deriva definitiv prin ileostomie sau temporar pînă la operația care restabilește tranzitul intestinal. Unii chirurgi consideră că rectocolectomia cu ileostomie definitivă este metoda de ales pentru marea majoritate a bolnavilor cu colită ulceroasă. Rectocolectomia poate fi urmată de o anastomoză ileo-rectală într-un timp sau în doi timpi.

Argumente în favoarea *rectocolectomiei totale cu ileostomie definitivă* sînt posibilitatea recidivei afecțiunii; a degenerescenței maligne la nivelul segmentului rectal restant necesar pentru realizarea anastomozei ileo-rectale și posibilitatea apariției fistulelor anastomotice.

Argumentele care pledează în favoarea *rectocolectomiei cu anastomoză ileo-rectală* sînt efect psihologic bun, păstrarea căii naturale a tranzitului intestinal, lipsa complicațiilor ileostomiei, lipsa disfuncțiilor sexuale (datorate ridicării rectului în totalitate).

Alegerea procedeului operator se face însă, în ultimă instanță, în funcție de starea mucoasei porțiunii rectale subanastomotice.

Anastomoza ileo-rectală primară se face numai dacă la sigmoidoscopie rectul prezintă leziuni hiperemice sau granulare.

Dacă sînt prezente leziuni mucoase ulceroase sau pseudopolipi, stricturi rectale sau supurații perianale, este contraindicată anastomoza ileo-rectală primară. În aceste cazuri, eventual, se poate realiza o anas-

Scanned with OKEN Scanner

tomoză ileo-rectală în doi timpi, în care rectocolectomia este urmată de tratament local intens, cu corticoizi, al bontului rectal restant.

Unii autori (Aylett) asociază rectocolectomia cu anastomoză ileo-rectală și ileostomie de protecție, realizată de manieră laterală pe ansă ileală continuă în fosa iliacă dreaptă. Același autor citează o mortalitate postoperatorie de 5% pentru acest procedeu operator.

Complicațiile postoperatorii care pot să apară în cazul colectomiilor cu ileostomie sînt ocluzii intestinale, disfuncții evacuatorii, iritații cutanate adiacente stomei. În prezent, îngrijirea ileostomiei este mult ușurată prin plasarea și execuția sa tehnică îngrijită, un regim alimentar individualizat, cu restricții de lapte, cartofi, fructe proaspete, alimente cu rezidii celulozice abundente (varză, fasole), pește, ouă, alcool, precum și prin aplicarea aparatelor colectoare cu adezivi tegumentari.

În colectomiile cu anastomoze ileo-rectale pot să apară fistule anastomotice, peritonite postoperatorii. Complicația cea mai redutabilă a rectocolectomiei totale este impotența sexuală.

BIBLIOGRAFIE

1. Alexiu, O., Popescu, A., Stan, A., Berdicevschi, Z., Veliciu, V., *Colită ulceronecrotică fulminantă cu sindrom toxic grav*, Chirurgia (Buc.), 1965, 1, 75—79.
2. Bernier, J. J., Lambling, A., Terris, G., Cornelis, W., *L'autosensibilisation dans la rectocôlite hémoragique et les côlites expérimentales par hétéro et autoanticorps*, Arch. Fr. Mal. App. dig., 1962, 51, 1161—1175.
3. Bert, J. M., Balmes, J. L., Ayrol, B., Favier, C., *Les rectocolites essentielles*, Arch. Fr. Mal. App. dig., 1971, 60, 39—49.
4. Bouygues, M., Modigliani, R., Rambaud, J. Cl., Hautefeville, P., Bernier, J. J., *Traitement et évolution des formes graves de rectocolite hémorragique avec décollements muqueux*, La Nouv. Presse Méd., 1980, 31, 2141—2145.
5. Darnaud, Ch., Voisin, R., Moreau, G., Lemozy, J., Poinstand, R., *Les sténoses bénignès localisées au cours de la rectocolite hémorragique*, Arch. Fr. Mal. App. dig., 1965, 54, 399—400.
6. De Dombal, F. T., Watts, J., Watkinson, G., Goligher, J. C., *Local complications of Ulcerative Colitis: Stricture, Pseudopolyposis and Carcinoma of colon and Rectum*, Brit. Med. J., 1966, 1, 1442—1447.
7. Dissescu, D., *Concepții actuale în rectocolita ulcero-hemoragică*, Viața medicală, 1968, 7, 433.
8. Dubarry, J. J., Baucous, J., Quinton, A., Faivre, J., *Colite ulcéreuse dit essentielle*, Bordeaux Méd., 1971, 12, 3519—3532.
9. Duhamel, I., Hoeffel, I. C., *La rectocolite hémorragique chez l'énfant*, La Press, Méd., 1969, 77, 1411.
10. Eisenbeth, R., Oberling, F., *Le traitement par des immunosuppreseurs de certaines rectocolites hémorragiques et purulents. Le rôle eventuel des limphocytes*, La Press. Méd., 1969, 77, 2141.
11. Farmer, R. G., Hawk, W. A., Rupert, B., *Étuds comparative de la colite ulcéreuse et des localisations coliques de l'entèrite regionale*, Amer. J. dig. Dis., 1968, 13, 501—514.

Scanned with OKEN Scanner

13. COLITA ISCHEMICĂ

Colita ischemică a fost descrisă pentru prima dată de către Saley, iar apoi de către Marston, care i-a subliniat trăsăturile caracteristice și a definit această entitate morbidă ca o afecțiune de sine stătătoare.

După primele descrieri, au apărut numeroase comunicări de cazuri și rapoarte în literatura medicală mondială. Totuși, mulți clinicieni și radiologi au rămas nefamiliarizați cu această afecțiune, ea fiind de multe ori eronat diagnosticată ca și colită nespecifică, colită ulcerativă, diverticulară, rectocolită sau chiar boala Crohn.

Chiar și intraoperator, chirurgul nu poate, adesea, preciza diagnosticul, deoarece frecvent sînt prezente pulsații arteriale la nivelul arterelor mezenterice și datorită faptului că aspectul normal al suprafeței seroasei poate masca totalitatea leziunilor ischemice din mucoasă și submucoasă, unde leziunile sînt localizate cel mai frecvent.

Examenul radiologic este tipic, inițial apar ulcerații, iar peste 2—3 săptămîni, stricturi.

Colita ischemică este însă o boală mai complexă, iar la nivelul colonului se poate manifesta, de la edem al mucoasei pînă la gangrenă și perforații, de la reversibilitatea completă a leziunilor, chiar fără tratament, pînă la ireversibilitate, de la lipsa ocluziei vasculare, pînă la ocluzia completă.

Forma clinică pe care o îmbracă boala nu depinde de cauze declanșatoare, ci de gradul, localizarea și durata obstrucției vasculare, prezența și starea vaselor colaterale, de supleere, precum și de presiunea intraluminală din colon.

Pentru a putea pune un diagnostic corect în caz de ischemie colică, trebuie să cunoaștem cauzele predispozante, formele diferite sub care se poate manifesta, precum și trecutul amănunțit al fiecărui bolnav.

Colita ischemică nu recunoaște o etiologie unică, ci cuprinde un complex larg de afecțiuni ce implică în mod diferit arterele mari, mijlocii și mici.

Saley și colaboratorii au reprodus leziunile ischemice ale colonului în mod experimental, prin injectare de microsfere în circulația colonului. Aceste microsfere blochează doar vasele distale, ramurile mezenterice mari păstrîndu-și pulsațiile, gangrena colică devenind în aceste condiții o realitate.

Arterele colonului nu trebuie să fie obligatoriu obstruate, pentru a produce ischemie, deoarece șocul și insuficiența cardiacă pot determina o scădere a presiunii sanguine sub valoarea presiunii critice din ramurile distale ce irigă pereții colonului.

Scanned with OKEN Scanner

Un fenomen similar se observă și la nivelul circulației coronariene, unde se poate produce infarct miocardic fără obstrucție coronariană mecanică.

Cea mai vulnerabilă zonă este flexura colică stîngă, pentru că frecvent artera colică medie poate lipsi și aici se produce joncțiunea dintre fluxul arterei mezentericei superioare și a celei inferioare.

Un prim fapt este important de subliniat și anume că, această afecțiune se asociază frecvent cu infarctul miocardic, șocul, insuficiența cardiacă, stări postoperatorii etc. La un bolnav cu fenomene de insuficiență coronariană, diagnosticată clinic și ECG, și cu fenomene de colită, se poate lua foarte serios în discuție existența unei colite ischemice.

13.1. DATE ANATOMO-CLINICE

Colonul în totalitate este irigat în principal de ramuri arteriale ce provin din artera mezenterică superioară și artera mezenterică inferioară (vezi cap. 1).

Trebuie subliniat faptul că anastomozele dintre hemoroidalele sau rectalele superioare și mijlocii (ramuri din artera hipogastrică) pot suplini la un moment dat circulația în contra curent, împreună cu fluxul sanguin din artera mezenterică superioară, dacă mezenterica inferioară este lezată. Această supleere este importantă atunci cînd se practică chirurgia reconstructivă a aortei terminale și cînd de obicei artera mezenterică inferioară este lezată și nu se reimplantează în aortă.

Fluxul sanguin prin arcada lui Drummond poate fi restabilit prin arcada lui Riolan și prin anastomozele arterelor rectale, sîngele venind din artera hipogastrică.

Acest fapt este valabil acolo unde calitatea vaselor este perfectă și nu se întîlnesc leziuni degenerative ateroscleroase. În mod normal, atît flexura colică stîngă, cît și descendentul sînt zone precar vascularizate și acesta este locul unde anatomic se desfășoară procesele patologice ce determină tabloul clinic al colitei ischemice.

Dacă la un bolnav cu ateroscleroză generalizată se ligaturează artera mezenterică inferioară și se clampează artera hipogastrică, tulburările ischemice ale colonului descendent devin evidente.

Dacă toate aceste trei surse suferă procese degenerative cu îngustarea lumenului, este suficientă o condiție hemodinamică precară pentru a determina apariția fenomenelor de colită ischemică.

Cel mai frecvent interesată este flexura colică stîngă, care poate reprezenta unica localizare a bolii.

Concomitent pot fi interesate flexura splenică și colonul descendent. Colonul ascendent și colonul sigmoid este interesat destul de rar și foarte rar colonul transvers sau colonul în totalitate. Rectul nu a fost niciodată semnalat a fi sediul dezvoltării unei colite ischemice.

Scanned with OKEN Scanner

13.2. ETIOLOGIE

Boala apare cu predilecție peste vîrsta de 50 de ani, fiind mai des observată la oameni trecuți de 60—65 de ani.

De obicei, se întîlnește la acei pacienți cărora li s-a extirpat un anevrism de aortă terminală, cu care ocazie artera mezenterică inferioară nu a fost reimplantată.

Frecvent este semnalată la bătrîni cardiaci, hipertensivi, la care intraoperator vasele erau permeabile.

De asemenea, este întîlnită în cadrul unor tulburări hemodinamice grave, date de un colaps circulator în cursul unui infarct miocardic, șoc, deshidratare, șoc septic.

O altă parte din cazuistică este furnizată de stări postoperatorii, la bolnavi în vîrstă, ce au suferit o intervenție de amploare, iar în timpul intervenției s-au înregistrat oscilații tensionale cu scăderi ale presiunii sanguine la valori sub 8 maxima.

13.3. FORME ETIOPATOGENICE

Există mai multe forme de colite ischemice; diverșii autori care s-au ocupat de această afecțiune le-au clasificat, în general în mod gradual, după gravitatea leziunilor anatomice, cu răsunetul corespunzător clinic.

Saegesser împarte colita ischemică în două mari grupe:

Ischemia acută, care duce la suspendarea irigării peretelui colic, cu necroză consecutivă, gangrenă, perforație și peritonită fecaloidă, acompaniată de șoc toxicoseptic, afecțiune grevată de o mortalitate foarte ridicată.

Ischemie cronică sau *intermitentă,* care duce la o insuficiență de irigare a peretelui colic și clinic, se manifestă printr-o colită ischemică ulcero-hemoragică.

Această ischemie cronică sau intermitentă poate evolua spre necroză, cu gangrenă și perforație; poate evolua, prin cicatrizarea ulcerațiilor, spre fibroză cicatricială, sau, în unele cazuri, colita ischemică tranzitorie se poate vindeca evoluînd spre *restitutio ad integrum.* În ultima eventualitate, leziunile interesează doar mucoasa, iar capacitatea de regenerare fiind bună, nu lasă leziuni evidențiabile radiologic.

Afecțiunea se clasifică și în funcție de evoluția clinică în trei forme:

- Forma ușoară, unde apare o ischemie reversibilă;
- Formă mai avansată, care recunoaște în antecedentele imediate un puseu ischemic acut și care lasă modificări structurale ale mucoasei, ce duc la constituirea ulterioară a unei stricturi de natură ischemică;
- Forma gravă, cu necroză de la început, ce interesează toate straturile colice, ducînd la perforație, dacă nu se intervine chirurgical de urgență.

Scanned with OKEN Scanner

Marston împarte afecțiunea în gangrenă ischemică, colită ischemică intermitentă și stricturi ischemice.

Trebuie amintit că o altă formă de colită ischemică descrisă de Saegesser, ce recunoaște un alt mecanism de producere, este colita reacțională, proximal de un obstacol. De regulă o tumoare, cantonată la joncțiunea recto-sigmoidiană, poate dezvolta în amonte o colită ischemică ce poate îmbrăca toate formele descrise anterior.

13.4. ANATOMIA PATOLOGICĂ

Mucoasa colică este foarte sensibilă la ischemie și de aceea, aceasta este prima care prezintă alterări trofice. În segmentul hipoxic, mucoasa este îngroșată, fiind infiltrată de edem; stratul superficial se descuamează și apar ulcerații superficiale hemoragice, care determină inflamația peretelui colic datorită mediului septic prezent în colon.

Peretele colic devine mai îngroșat, friabil, iar lumenul colonului diminuează prin edem.

Dacă insuficiența de debit vascular, într-un segment dat este pasageră, colita se poate vindeca spontan și complet sau poate evolua spre o stenoză inelară sau tubulară fibroasă și cicatricială, de origine ischemică. Dacă leziunile ischemice se prelungesc sau se agravează, necroza cuprinde toate straturile colonului, putînd duce la perforație.

Pe piesele de exereză colonul interesat, macroscopic, apare tumefiat în formă de „budaine", pereții sînt mult îngroșați, cu semne de inflamație și turgescența vaselor. Artera marginală este de obicei de calibru redus, dar permeabilă. Dacă se injectează o substanță de contrast, se notează absența penetrației produsului în zonele unde ulcerațiile sînt mai evidente.

Microscopic se găsesc semnele unei inflamații cu infiltrații leucocitare și celulare macrofage, încărcate cu hemosiderină; încărcarea cu hemosiderină pare să fie un element specific colitei ischemice.

13.5. SEMNE CLINICE

13.5.1. ISCHEMIA ACUTĂ

Semnele clinice diferă, după cum avem de-a face cu o gangrenă ischemică sau cu o colită ischemică tranzitorie.

Gangrena ischemică la nivelul peretelui colic poate fi urmarea obstrucției unui trunchi arterial important, pe fondul unei circulații colaterale de supleere precară.

Dacă obstrucția este parțială, aceasta poate produce o ischemie acută, dacă se asociază și o hipotensiune severă, asistolie acută, infarct miocardic, șoc, hipovolemie și deshidratare.

Boala apare cu o frecvență mai mare peste vîrsta de 60—70 de ani și se asociază cu o interesare evidentă cardiovasculară. Cînd semnele

apar brusc, este vorba de o insuficiență cardiacă congestivă, infarct miocardic, embolie pulmonară, o stare postoperatorie, hemoragie cu colaps vascular.

Debutul clinic este dramatic, cu dureri abdominale puternice, generalizate, cu o intensitate mai mare în hipocondrul stîng și în fosa iliacă stîngă.

Durerile sînt acompaniate de grețuri, vărsături. Această stare este urmată de obicei de diaree, care conține sînge dar sîngele nu apare în mod obligatoriu chiar de la început.

Bolnavul prezintă o stare generală foarte alterată, temperatură subnormală, cianoză periferică și colaps circulator.

Examenul obiectiv al abdomenului relevă semne de peritonită generalizată, cu apărare musculară, mai accentuată în hemiabdomenul stîng, jenă respiratorie marcată, cu respirații frecvente și superficiale.

La tușeul rectal, în afară de o sensibilitate a fundului de sac al lui Douglas, se decelează sînge. În această fază se pune cu dificultate diagnosticul de colită ischemică gangrenoasă și impresia generală este aceea a unui viscer perforat sau al unui infarct intestino-mezenteric.

Se înregistrează o hiperleucocitoză, iar hematocritul reflectă gradul hemoconcentrației, rezultat din acumularea de lichid la nivelul intestinului.

Fiind vorba de un abdomen acut, după efectuarea radioscopiei abdominale, la care se poate vizualiza o aerocolie, este necesar să se intervină chirurgical.

Diagnosticul este pus cu probabilitate de către chirurg cu piesa în față și de certitudine de către anatomopatolog, care trebuie să evidențieze permeabilitatea vasculară marginală și dispariția capilarelor, cu obstruarea lor în jurul leziunilor cu necroză avansată.

13.5.2. COLITA ISCHEMICĂ TRANZITORIE ȘI OCLUZIVĂ

În mod obișnuit, o ischemie cronică duce la stricturi cicatriciale, cu semne de subocluzie intestinală de tip distal.

Caracteristicile clinice depind de stadiul în care se prezintă boala. Pacientul este de regulă un adult de vîrstă înaintată, cu o afectare arterială și fără suferințe abdominale în antecedente.

Debutul este acut. Primul simptom este o durere foarte ascuțită, localizată în fosa iliacă stîngă, care iradiază în tot abdomenul.

Durerea este urmată de tenesme și sîngerare rectală cu sînge parțial digerat, fără să existe o veritabilă hemoragie digestivă inferioară. Sîngerarea este caracteristică pentru această afecțiune; ea diferă de sîngerarea deschisă la culoare, care complică boala diverticulară și de sîngerarea hemoroidală cantitativ mai redusă și neamestecată cu materiile fecale. În colita ischemică, sîngerarea este cantitativ moderată, închisă la culoare, amestecată cu fecalele și poate conține cheaguri. Starea generală nu se alterează, bolnavul prezintă însă hipertermie și puls accelerat.

Scanned with OKEN Scanner

Examenul obiectiv pune în evidență o sensibilitate exagerată în fosa iliacă stîngă și în pelvis, iar la tușeul rectal se pune în evidență sînge.

La sigmoidoscopie nu se decelează leziunea, aceasta avînd un sediu mai înalt.

Examenul radiologic pe gol nu decelează nimic caracteristic, iar la cel de laborator se evidențiază hiperleucocitoză.

După cîteva zile, simptomele pot să dispară complet, alteori în fosa iliacă stîngă apare o formațiune tumorală, palpabilă și ușor sensibilă. Treptat dispare febra și hiperleucocitoza, precum și sensibilitatea.

În perioada imediată după debut, pot apare semne de obstrucție parțială a intestinului gros, caracterizate prin colici, borborisme și constipație ce alternează cu diaree.

Există și forme ușoare, cu dureri în fosa iliacă stîngă, diarei, uneori cu sînge vizibil macroscopic, subfebrilități, toate de mică intensitate și care dispar după 2—3 zile, dar episoadele se pot repeta la intervale de timp variabil.

13.6. EXAMINĂRI PARACLINICE

Examenul radiologic este de mare însemnătate.

În colita gangrenoasă de natură ischemică, examenul radioscopic pe gol evidențiază prezența unei aerocolii accentuate, iar uneori chiar și a unei aeroileii.

În celelalte stadii, care nu merg pînă la necroză cu perforarea colonului afectat, examenul radiologic sau clisma baritată este de mare ajutor. Se observă de regulă o zonă mai îngustată a colonului, mai frecvent la nivelul joncțiunii superioare dintre transvers și descendent. Lungimea segmentului afectat variază de la cîțiva centimetri, uneori putînd interesa 1/3-a stîngă a transversului și tot descendentul pînă la joncțiunea cu colonul sigmoid. Imaginea haustrată se pierde și se observă rigiditatea segmentului afectat. Se evidențiază „amprente digitale" și neregularități, uneori pe porțiuni mai mici, discontinue, pot să apară aspecte de „dinți de fierăstrău".

Cu timpul, aceste modificări regresează, colonul în porțiunea afectată devine tubular și poate prezenta dilatații sacciforme pe versantul antimezenteric.

Pentru diagnosticul pozitiv se mai poate executa colonoscopia, care poate preciza și evidenția leziunile superficiale ale mucoasei.

În stadiul de cicatrizare se evidențiază fibrozarea unor porțiuni de colon. Cînd vindecarea se produce cu *restitutio ad integrum*, la fibroscopie nu se decelează nimic deosebit.

Arteriografia selectivă atît a arterei mezenterice superioare, cît și a arterei mezenterice inferioare, poate decela o obstrucție atît pe arcada lui Riolan sau chiar pe trunchiul arterei mezentericei inferioare.

Theodore X. schematizează unele caracteristici ale colitei ischemice pe diferite stadii evolutive:

	Forma uşoară	Forma stricturală	Forma necrozantă
Sinonime	Colita nespecifică Colita ulcerativă Ischemie colică dureroasă	Strictura sau stenoza ischemică	Infarct colic Colită necrozantă Gangrenă colică Ischemie ireversibilă
Simptome	Dureri abd. colicative Diarei sanguinolente	Dureri abd. colicative, distensie abd., subocluzie	Dureri mari abd. difuze Diaree sanguinolentă
Ex. obiectiv	Sensibilitate localizată în fosa iliacă stg., febră hiperleucocitoză	Distensie abd. Oprirea tranzitului Temperatură normală	Sensibilitate abd. Apărare musculară Febră, Tahicardie Tendinţă la colaps
Ex. baritat	Neregularităţi ale mucoasei colice Amprente Dinţi de fierăstrău	Strictură Obstrucţie cu dilatarea ansei în amonte	Colon cu lumen foarte redus sau fără lumen Perforaţie
Tratament	Medical	Chirurgical — rezecţia reg. stenozante	Operaţii precoce cu extirparea colonului gangrenat şi exteriorizarea capetelor în primul timp
Rezultate	Rezoluţie	Dispariţia semnelor de subocluzie	Mortalitate crescută

13.7. DIAGNOSTIC DIFERENŢIAL

Colita ischemică este frecvent confundată cu colita ulceroasă şi enterita regională, boala lui Crohn. În anumite faze evolutive, colita ischemică este greu de deosebit de un neoplasm anular, laparotomia fiind aceea care tranşează diagnosticul.

Marston schematizează diagnosticul diferenţial cu afecţiunile ce constituie sursa de eroare a diagnosticului pozitiv:

Factori	Colita ulcerativă	Boala lui Crohn	Colita ischemică
Vîrsta	20—40 ani	30—50 ani	Peste 50 ani
Locul leziunii	Partea stîngă sau tot colonul + rectul (95%)	Neregulat, cu zone alternante, rectul implicat (50%)	Flexura splenică, descendentul, rectul nu este implicat.

Scanned with OKEN Scanner

Factori	Colita ulcerativă	Boala lui Crohn	Colita ischemică
Boli asociate	Artrită, piodermită	Ileită terminală, leziuni anale și peritoneale	Boală cardiovasculară, degenerativă, boală de colagen
Anat. patologică	Instestin subțiat, el poate merge spre perforare după pusee repetate	Îngroșarea intestinului cu fistule în org. vecine sau la exterior	Leziuni vasculare degenerative cu lipsă de capilare perilezional
Evoluția	Cronică, tendință marcată la malignizare	Recidive	Autolimitare
Răspuns la steroizi	Bun și foarte bun	Variabil	Nul

13.8. TRATAMENT

În cazul colitei ischemice gangrenoase, fiind vorba de un abdomen acut cu sau fără peritonită generalizată, foarte gravă ca evoluție, tratamentul preoperator este sumar. Totuși înainte de operație se impune corectarea hipovolemiei, prin administrarea de plasmă și ser. Nu este cazul să administrăm sînge integral, întrucît este vorba de o hemoconcentrație. Această administrare se face după o monitorizare prealabilă a bolnavului și urmărirea atentă a valorii hematocritului și a presiunii venoase centrale.

Trebuie să se administreze intravenos și un antibiotic cu spectru larg, de preferință ampicilină. Dacă diagnosticul nu este cert, este bine să se administreze și ser antigangrenos, avînd în vedere prezența clostridiilor patogene din intestin, în unele cazuri.

Bănuindu-se de cele mai multe ori un infarct intestino-mezenteric, se intervine prin laparotomie mediană supra- și subombilicală. După inventarierea leziunilor se descoperă de regulă o zonă îngustată și decolorată, mai frecvent localizată la nivelul flexurii stîngi a colonului. Dacă se intervine după un timp mai lung, se descoperă zone rotunde de necroză cu perforații iminente, sau, mai rar, perforații evidente, cu scurgere de materii fecale în peritoneu, stare deosebit de gravă, practic incompatibilă cu o vindecare.

În cazul în care nu sînt perforații, este obligatorie examinarea vaselor mezenterice, cît și a arcadelor marginale, care de multe ori sînt animate de pulsații.

Singurul gest chirurgical recomandabil este extirparea porțiunii de colon afectată, exteriorizarea capetelor colice, lavaj și drenaj.

Dacă bolnavul supraviețuiește, cu timpul se poate încerca o restabilire a continuității digestive, prin anastomoză colo-colică termino-ter-

minală. În aprecierea segmentului care urmează a fi extirpat trebuie avut în vedere nu aspectul peritoneului colic și al mucoasei, știut fiind faptul că aceasta este foarte sensibilă la hipoxie și leziunile ei depășesc leziunile celorlalte straturi ale colonului.

Postoperator se face un tratament ce vizează atît starea generală, normalizarea constantelor biologice, cît și un tratament condus de un specialist cardiovascular. Supraviețuirile sînt de ordinul a 10—15%. Restabilirea continuității colice este posibilă la supraviețuitori abia după cîteva luni.

În cazurile de strictură ischemică, tratamentul este de asemenea chirurgical. Avînd în vedere diagnosticul pus, de strictură colică, situată undeva pe partea stîngă, se poate interveni prin laparotomie paramediană stîngă. După ce se apreciază leziunea, care de obicei depășește, atît în aval cît și în amonte, porțiunea stricturală, se mobilizează porțiunea de colon afectată, mai frecvent fiind vorba de flexura colică stîngă.

Mobilizarea se face pînă în zona sănătoasă, acolo unde există o circulație colică convenabilă. Se face rezecția, avînd în vedere și în aceste cazuri, starea mucoasei, și apoi se reface continuitatea colică prin anastomoză termino-terminală.

Postoperator nu au fost înregistrate recidive. Rezultatele sînt satisfăcătoare, mortalitatea fiind mult mai mică.

În prezența unor forme ușoare, care afectează ischemic doar mucoasa colică, tratamentul medicamentos, ce se adresează îmbunătățirii circulației, este suficient pentru a se obține o vindecare, fără să se recurgă la un tratament chirurgical.

13.9. COLITA REACȚIONALĂ — ISCHEMICĂ — DIN AMONTE DE OBSTACOL

Este o entitate patologică reală, descrisă și observată abia în ultimul deceniu. O contribuție importantă privind definirea acestei afecțiuni îi revine lui Saegesser.

Ocluziile cantonate la nivelul intestinului gros, la om, se produc în general în ansă închisă. Valvula lui Bauhin rămîne continentă în sens buco-anal, iar produșii acumulați în cec, nu trec în ileon. Drept urmare, presiunea endocolică crește și se produce o distensie progresivă a colonului. Cînd această presiune depășește 25 cm H_2O și durează mai multe ore, irigația colonului este afectată și apare ischemia, a cărei evoluție depinde de durata dilatației. Pe segmentele cu diametrul mai mare, cum este cecul și flexura stîngă a colonului, forța de tensiune este mai mare, conform legii lui Laplace. Rezultă că aceste două porțiuni se ischemiează mai rapid și acolo se produc mai frecvent perforații. Acestea sînt în funcție de nivelul presiunii intraluminale; durata obstacolului colic și deci a hiperpresiunii; situația vascularizației zonelor mai expuse, cum ar fi cecul și unghiul splenic al colonului.

Scanned with OKEN Scanner

Este bine de reținut faptul că toți acești bolnavi nu au avut antecedente colice sau fenomene de colită ulceroasă.

Cel mai frecvent, strictura colică este dată de un cancer, situat pe porțiunea sigmoidiană sau joncțiunea rectocolică.

Din punct de vedere clinic, se disting două forme:

• O formă acută chirurgicală, cu stare de șoc toxico-septic și semne de ocluzie sau peritonită generalizată. La intervenția chirurgicală, care este obligatorie, se descoperă un cancer situat distal, cu dilatația colică retrogradă și semne de colită necrozantă, cu sau fără perforație. În aceste cazuri, prognosticul este sever, 50% din cazuri fiind mortale. Mortalitatea nu se datorește cancerului, ci episodului acut de colită.

• O formă subacută, manifestată prin tulburări de tranzit, cu constipație, alteori cu diarei sanguinolente. Clisma baritată evidențiază modificări de colită, cu semne caracteristice de amprentă digitală, imagine în dinți de fierăstrău sau se poate constitui o retracție colică de formă tubulară, care de multe ori maschează prezența cancerului. În aceste cazuri, prognosticul este cu ceva mai bun, mortalitatea nedepășind 40% din bolnavii operați.

13.9.1. ANATOMIA PATOLOGICĂ

Se evidențiază existența concomitentă a mai multor leziuni. În primul rînd, este leziunea neoplazică colică, responsabilă de obstrucția lumenului și oprirea tranzitului, iar în al doilea rînd sînt descrise leziunile colice, cu ulcerații, vasodilatație, edem submucos considerabil. În cazuri mai severe, apare scleroză musculară cu retracția și reducerea lumenului.

Fenomenul caracteristic și obligatoriu în definirea unui diagnostic anatomopatologic este existența unei zone normale de cîțiva centimetri, care separă zona neoplazică de zona de colită situată în amonte.

13.9.2. PATOGENIE

Există două ipoteze care caută să explice existența acestei colite de acompaniament, în cazul unei obstrucții.

Prima, este ipoteza infecțioasă, care invocă existența unor coproculturi pozitive. Așa se explică de ce simptomatologia clinică poate retroceda după administrarea de antibiotice. De asemenea, unele asemănări cu colita necrozantă descrisă de Killingbock, cu maladia de Hamburg, unde etiologia infecțioasă este clară, favorizează presupunerea unei infecții în amonte de stenoză.

A doua este ipoteza ischemică, ce pare mai valabilă, ischemie dată de distensia care produce o colabare vasculară, mai întîi venoasă, iar apoi arterială și capilară.

De fapt aceste două ipoteze se completează reciproc și par a fi implicate în egală măsură în producerea acestei afecțiuni.

Scanned with OKEN Scanner

13.9.3. CLINICĂ

Obstrucția cu perforație survine cu maximum de frecvență între 60—70 de ani, cu o repartiție pe sexe aproape egală, cu mici diferențe nesemnificative. Durata semnelor de acompaniament este mai lungă în cazul leziunilor necomplicate, decît în cele cu obstrucție și perforație, aceasta din urmă, de multe ori, fiind prima manifestare a bolii.

Perforația nu numai că dă o rată de supraviețuire mai mică, prin gravitatea ei, dar procentul de rezecabilitate al cancerului este doar de 20%.

Cînd există doar obstrucție, procentul de rezecabilitate crește la 60%, iar cînd nu survin complicații, rezecabilitatea este de 75%.

13.9.4. TRATAMENT

Tratamentul vizează în stadiile acute, cu obstrucție sau perforație, înlăturarea efectelor asupra organismului a acestei complicații dată de cancerul stenozant.

În caz de obstrucție, un anus în amonte, ca prim timp este suficient pentru a scoate bolnavul din ocluzie, urmînd ca în al doilea timp să se facă, dacă este posibil, rezecția cancerului.

În caz de perforație, prognosticul este mai grav. Este bine ca în aceste cazuri zonele mai des interesate, cecul și flexura colică stîngă, să fie exteriorizate, iar apoi incizate; cavitatea peritoneală drenată, după ce în prealabil s-a spălat cu ser fiziologic și soluție de antibiotice. Apoi, în funcție de starea generală, trebuie să se rezolve atît cancerul cît și capetele de intestin gros rămase exteriorizate după excizia zonelor necrozate.

În cazul cancerelor necomplicate, se încearcă rezecția acestora pînă în zona colică perfect sănătoasă, pentru a preîntîmpina dezunirile de sutură. În aceste cazuri, unii autori preferă o decompresiune inițială printr-un anus iliac, iar apoi rezecția tumorii.

BIBLIOGRAFIE

1. Alexandre, J. H., Germain, M., *Colites droites necrosantes*, Ann. Chir., 1972, 11—12, 690—694.
2. André, B., Peloquin, M. D., *Factors influencing survival with complete obstruction and free perforation of colorectal cancers*, Dis. colon. rectum., 1975, 18, 11—21.
3. Bonnefond, A., Poupon, R., *Les colites ischémiques*, Nou. Presse, Méd. 1973, 37, 2473—2476.
4. Burghele, Th., *Patologie chirurgicală*, vol. V, București, Ed. Medicală, 1974.
5. Champeau, Delhomme, *Nécrose aiguë colo-rectale sans obliteration vasculaire*, Mém. Acad. Chir., 1965, 91, 1011—1015.

Scanned with OKEN Scanner

6. Chișleag, Gh., *Caracterele radioclinice ale colitei ischemice*, Radiologia, 1978, 17, 27—33.
7. Cornier, J. M., Desoutter, P., *Ischémie aigue du colon, 23 observations*, J. Chir., 1980, 117, 355—360.
8. De Domball, F. T., Fletcher, D. M., Harris, R. S., *Diagnostic précoce de l'ischemie collique*, Gut, 1969, 10, 131—134.
9. Chino Shigeru, Johnson, Y. C., Luther, M. Keith, *New clinical and radiographic signs in ischemic colitis*, Am. J. Surg., 1974, 128, 640—643.
10. Heikkien, E., Larmi, J. K. T., Huttnnen, R., *Necrotizing colitis*, Am. J. Surg., 1974, 3, 362—367.
11. Joyeux, R., Sellami, A., Veyvat, J., Doucouve, J., *Les nécroses aigués du colon sans obliteration vasculaire ni obstacle sous-jacent*, J. Chir., 1971, 102, 185—200.
12. Kromborg, Ole, Backer, Ole, Sprechler, Magens, *Acute obstruction in cancer of the colon and rectum*, Dis. colon rectum, 1975, 18, 22—27.
13. Mandache, F., Prodescu, V., Constantinescu, S., *Insuficiența vasculară mezenterică inferioară cronică; rectocolopatiile ischemice în chirurgia rectocolică*, Chirurgia (Buc.), 1972, 1, 1—11.
14. Marston, A., Pheils, M. T., Thomas, M. L., Morson, B. E., *L'ischémie colique*, Gut., 1966, 7, 15.
15. Maingot, R., *Abdominal operations*, ed. VII, New-York, Appletom—Century—Crofts, 1981.
16. Mondor, H., *Diagnostics urgents*, Paris, Masson, 1965.
17. Patel, J. C., *Pathologie chirurgicale*, Paris, Masson, 1978.
18. Rausis, C., Robonson, V. W. I., Mirkovitch, V., Saegesser, F., *Perspectives expérimentales et cliniques dans l'insuffisance vasculaire du gros intestin*, J. Chir., 1972, 104, 569—576.
19. Saegesser, F., Tabrizian, M., Rebagliati, M., *Le complicationi ischemiche dei canceri colo-rettali oclusivi*, Chir. Gastroenterol., 1974, 8, 263—275.
20. Saegesser, F., Sandblom, P., *Ischemic lesions of the distensed colon*, .Am. J. Surg., 1975, 129, 309—315.
21. Sarris, M., Ponngouras, P., *Sténose ischémique du colon transverse*, Ann. Chir., 1968, 23—24, 1341—1346.
22. Sibilly, A., Foucher, G., Mathey, B., Krivosic, Y., *A propos d'une cas de necrose colique massive sans obliteration vasculaire*, Journ. Med. de Strasbourg, 1971, 11, 889—894.
23. Simici, P., *Elemente de chirurgie intestinală*, București, Ed. Medicală, 1976.
24. Theodore, X., O'Konnell, Barbara, Kandel, Ronald, K., Tonep Kins. *Ischemia of the colon*, Surg. Gynecol. Obstet, 1976, 142, 337—342.
25. Tolot, F., Braillon, G., Prost, G., Joffre, B., Alborini, A., *Les colites reactionnelles d'amont au cours des cancers colorectaux*, Lyon Medical, 1976, 235, 823—825.
26. Vayre, P., Delavierse, P. H., *Nécrose aiguë du colon sans obliteration vasculaire*, Mem. Acad., Chir., 1965, 91, 1005—1008.

Scanned with OKEN Scanner

14. BOALA CROHN A COLONULUI

Boala Crohn a colonului, termen preconizat în literatura engleză și franceză, definește o afecțiune de etiologie necunoscută, care interesează toate straturile peretelui colic, are tendința de a reduce calibrul lumenului intestinal, de a se extinde la structurile anatomice din vecinătate și de a se asocia cu leziuni extradigestive (oculare, cutanate, articulare, hepatice etc.). Histologic, se caracterizează prin granuloame epiteliogiganto-celulare, iar clinic este caracterizată ca o afecțiune cronică, cu pusee evolutive, accidente mecanice și tendință de recidivă după exereza chirurgicală.

Autorii se asociază părerii că boala Crohn a colonului este o boală, un fenomen patologic omogen de cauză unică, avînd expresia clinică a unei boli inflamatorii a tubului digestiv, dar este și un sindrom, deci un ansamblu eterogen de cauze multiple, cu anumite caracteristici, care impun înglobarea sa în același cadru cu colita ulceroasă, cu cea granulomatoasă și cu alte colite încă neclasificate.

În ultimii ani, sînt descrise mai frecvent cazuri de boală Crohn cu localizare colică, fenomen explicat atît prin creșterea reală a incidenței afecțiunii, cît și prin atenția sporită care i se acordă. Frecvența bolii variază între 0,8—3,4 la 100.000 locuitori pe an, incidența fiind maximă în SUA, Marea Britanie și în țările din Nordul Europei. Ambele sexe sînt afectate, cu un raport de 6/4 bărbați/femei, deci o diferență nesemnificativă.

14.1. ETIOPATOGENIE

Cauze diferite duc la formarea unor ulcerații ale mucoasei colice, care sînt remaniate prin suprainfectare microbiană și prezintă fenomene de regenerare. Aceste semne constituie obiectul unor orientări etiologice, fără ca pînă în prezent să se fi putut identifica una sau alta din aceste cauze ca fiind responsabilă de inducerea mecanismului patogenetic al bolii.

Ancheta epidemiologică. Frecvența bolii este maximă în țările industrializate, fenomen legat, se pare, mai mult de alimentația diferită a bolnavilor față de cea a persoanelor sănătoase, mai ales prin bogăția sa în hidrați de carbon. Rolul factorilor sociali, culturali, psihologici este accesoriu. În SUA, boala apare rar la populația de culoare, însă frecvent la populația evreiască, la care are un titru familial ridicat.

Scanned with OKEN Scanner

Factorii familiali sînt prezenți în 5% din cazuri. La gemenii monozigoți, localizarea și vîrsta la care apare boala este similară și prevalența la părinți mai mare. Se pare că determinarea genetică a unui deficit al 6-glucodehidrogenazei eritrocitare explică repartizarea inegală și caracterul familial în unele cazuri de îmbolnăvire.

Fenomene imunologice. Leziunile infiltrative limfo-plasmocitare și granulomul epitelial giganto-celular, la care se asociază manifestările clinice, care evocă existența complexului antigen-anticorp (artrita, eritemul nodos), precum și analogia cu unele colite experimentale, sugerează intervenția unor fenomene imunologice în apariția bolii.

Însă pînă în prezent, nici un rezultat experimental nu dispune de date suficiente pentru a afirma participarea mecanismelor imunologice umorale sau celulare în etiologia sau în întreținerea afecțiunii. Nu există probe care să ateste un deficit imunitar; sinteza de anticorpi după imunizare și titrul antigenilor circulanți nu este modificat. Anergia TBC și alte anomalii ale imunității celulare sînt inconstante, nespecifice și probabil secundare deficitelor nutriționale.

Studii microbiologice. Prin tehnicile obișnuite și prin studii de microscopie electronică au fost evidențiați numeroși agenți patogeni în diferitele straturi ale peretelui intestinal, dar nici unul nu este caracteristic pentru boala Crohn. Deși unii autori sînt partizani ai etiologiei virale a bolii, virusul s-a putut izola pe culturi de țesuturi doar în proporție de 30—70%.

Perturbări vasculare. Perturbările arteriale de tip ischemic contribuie probabil la întreținerea bolii, dar nu reprezintă factorul său declanșator.

Din studiile efectuate pînă în prezent reiese că boala Crohn este probabil o afecțiune cu etiopatogenie complexă, plurifactorială, în care se asociază o susceptibilitate individuală de natură genetică, un factor infecțios, eventual și alți factori, mai ales alimentari și psihologici, cu fenomene imunologice și vasculare.

14.2. ANATOMIE PATOLOGICĂ

Formele colice pure de boală Crohn sînt mai puțin frecvente ca cele ale intestinului subțire sau ca formele mixte ileo-colice, astfel:

	Intestin subțire	Mixt	Colon
Farmer	28,6%	41,4%	30%
Lockhar:	14%	23%	63%
Smith	54%	30%	16%
Brahms	62%	27%	17%
Ionescu (Cl. Chir. I.)	46%	26%	28%

După unii autori, interesarea întregului cadru colic apare cu frecvență maximă; rectul este afectat în 30—50% din cazuri. În formele segmentare, colonul drept prezintă mai des leziuni decît cel stîng, focarele diseminate au o incidență mare, formele bisegmentare se întîlnesc rar. În cazuistica clinicii Chirurgie I s-a întîlnit și interesarea în totalitate a cadrului colic; colonul drept a fost afectat în 49%, cel stîng în 33% din cazuri, iar localizările plurifocale au fost prezente în proporție de 18%. La 35% dintre bolnavi s-au decelat leziuni rectale.

Peretele colonului este congestionat, edemațiat, îngroșat, rigid, înconjurat de țesuturi sclero-lipomatoase, care invadează și mezoul segmentului colic afectat. La nivelul mucoasei apar pseudopolipi și ulcerații șerpuitoare sau dispuse paralel cu axul longitudinal al intestinului, alăturate sau separate de insule de mucoasă aparent sănătoasă, care, ca o particularitate, își păstrează capacitatea mucosecretorie. Aspectul mucoasei a fost comparat cu piatra de pavaj sau cu spicul de porumb. Ulcerațiile progresează spre straturile superficiale ale colonului; scleroza invadează tot peretele intestinal și îi micșorează progresiv lumenul. La nivelul seroasei se constituie un exsudat inflamator, care favorizează aderența colonului de organele vecine (vezică, intestin, perete abdominal etc.). Ulcerația ajunsă la suprafață poate induce formarea de abcese, care se pot deschide în organele acolate, dînd naștere la traiecte fistuloase sau la peritonite difuze, prin perforare în peritoneul liber. Această eventualitate însă survine mult mai rar.

Boala Crohn a colonului este de multe ori asociată sau chiar precedată de constituirea *leziunilor anale*. Aceste leziuni pot fi minore, constînd în hemoroizi, condiloame, care operate lasă plăgi cu cicatrizare întîrziată, abcese superficiale, fisuri, fistule, hiperpigmentația tegumentelor. Asocierea diferitelor tipuri de leziune ridică suspiciunea bolii Crohn, mai ales cînd ele sînt nedureroase, multiple, dispuse extracolic departe de orificiul anal și au caracter trenant, recidivant. Leziunile anale majore survin mai rar; se caracterizează prin ulcerații, supurații și traiecte fistuloase, care constituie veritabile cavități în fosa ischio-rectală sau în spațiul pelvi-subperitoneal. Sfincterul în general este atins, distrus, sclerozat, retractat, ceea ce duce la incontinență totală și permanentă.

Apendicele este interesat în boala Crohn a colonului mai mult decît s-a crezut, însă semnele macroscopice ale afectării sale apar cu totul excepțional.

Elementul histologic caracteristic al bolii Crohn este granulomul epiteloid, foliculul sarcoid fără semne de necroză, constituit din celule histiocitare sau/și giganto-celulare, care se găsesc în toate straturile peretelui colic. Însă, în 25% din cazuri, leziunile tuberculoide, necazeificante, lipsesc. Ele pot fi regăsite în formațiunile patologice perianale, precum și în mucoasa rectală sau apendiculară, chiar în absența modificărilor morfologice macroscopice la aceste nivele.

Ulcerațiile se înfundă în unghi ascuțit în submucoasă și uneori în celelalte straturi ale peretelui colic.

Formațiunile limfatice intraparietale pot fi dilatate; hiperplazia limfatică se asociază cu limfedem obstructiv. Centrii germinativi ai foli-

Scanned with OKEN Scanner

culilor limfatici pot fi înlocuiți de celule epiteliale; limfocitele periferice dispar, însă sînt prezente celule gigante. Acest nodul este de 4—5 ori mai mare decît foliculul normal. Modificări identice pot fi întîlnite la nivelul elementelor limfatice din mezocolon. Însă ganglionii limfatici tributari sînt aproape normali, spre deosebire de afectarea segmentelor ileale, ceea ce constituie un argument împotriva caracterului limfatic al bolii Crohn a colonului.

În evoluția bolii Crohn a colonului pot fi implicate și alte organe: *ficatul*, care poate prezenta modificări de steatoză, focare de necroză, colangită sclerozantă; *tegumentele* — exeme, eritem nodos, piodermită gangrenoasă, *articulațiile* — spondilartrită, poliartrită reumatoidă; *ochii* — iridociclite, episclerită, conjunctivită.

Boala se poate asocia cu boala diverticulară a colonului, leziunile putînd fi regăsite pe aceeași piesă sau la distanță și identificate prin examen histopatologic. În schimb, asocierea cu colita ulceroasă nu a fost semnalată pînă în prezent; se pare că cele două afecțiuni se exclud.

14.3. SEMNE CLINICE

Debutul real al bolii Crohn a colonului, ale cărei manifestări apar în 89% din cazuri, la persoane între 10—40 de ani, este greu de precizat. În 60—90% din cazuri, primele simptome apar progresiv, chiar în episoade pasagere, banale, constînd în dureri vagi abdominale, asociate cu scaune diareice; natura lor, de cele mai multe ori, nu este identificată.

Tabloul clinic complet este constituit de *semne digestive* (diaree cronică, invalidantă, durere, anorexie, hemoragii); *semne generale* (spondilartrită anchilozantă, leziuni oculare, eritem nodos, piodermită gangrenoasă, aftoză bucală).

Semnele clinice însă pot fi înșelătoare și greu de interpretat. Debutul poate sugera o apendicită acută; după apendicectomie, examenul histopatologic al apendicelui poate preciza diagnosticul.

Alteori semnele digestive pot lipsi sau atrag atenția prin variabilitatea și polimorfismul lor. Diareea infecțioasă constituie forma clinică particulară a unui puseu acut, febril al bolii; formele colitice pure se traduc printr-un tablou de colită gravă, cu colectazie.

În unele forme clinice, manifestările generale și cele extradigestive pot fi dominante, sau chiar singurele semne ale bolii. Febra nu apare constant, dar în afara puseelor există un decalaj termic; starea generală se alterează progresiv, slăbirea poate fi importantă; leziunile anale prin persistența lor pot masca celelalte semne ale bolii.

În stadiul chirurgical al bolii sînt prezente semne clinice variabile, expresie a peritonitei prin perforație, a hemoragiei, a subocluziei intestinale sau a tumorii abdominale palpabile.

Scanned with OKEN Scanner

14.4. EVOLUȚIE. COMPLICAȚII

Evoluția bolii Crohn a colonului este derutantă, imposibil de sistematizat, avînd ca elemente dominante, caracterul cronic și recidivant. Sînt cunoscute diferite forme evolutive:

- *Forma rece*, cu evoluție lentă, inaparentă, însă cu aspect radiologic caracteristic;
- *Forma cu pusee evolutive*, care poate răspunde la tratament conservativ;
- *Forma acută*, cu semne dramatice, alterarea rapidă a stării generale, deces în cîteva săptămîni sau chiar zile etc.

Uneori, boala poate evolua spre vindecare, dar în majoritatea cazurilor evoluează spre agravare, fie progresiv, fie în pusee declanșate de factori necunoscuți.

Complicațiile bolii Crohn a colonului sînt chirurgicale sau generale.

14.4.1. COMPLICAȚII CHIRURGICALE

- Tumoarea palpabilă, prezentă în 52% din cazuri, poate determina compresiuni, amplificate prin scleroza țesutului celular retroperitoneal. Ureterul drept este organul cel mai afectat și suferința sa are ca urmare constituirea unei hidronefroze sau a unui rinichi mut funcțional sau chiar atrofiat.
- Fistulele, consecință a ulcerațiilor transmurale, pot avea traiecte complexe, realizînd comunicări cu stomacul, duodenul, ileonul, vezica, vaginul sau cu tegumentele, mai ales la nivelul perineului. Aceste fistule colocutanate se caracterizează prin tendință la recidivă și prin polimorfism. Alterarea sfincteriană induce incontinență, diarei incoercibile, cu toate consecințele sale hidro-electrolitice și metabolice.
- Abcesele debutează adesea insidios, fără durere sau febră. Pot constitui manifestarea de debut a bolii sau apar după operație; în 15—25% din cazuri reprezintă dovada evolutivității bolii.
- Stenoza colică, responsabilă de sindromul subocluziv, apare frecvent. În afara puseului evolutiv se explică prin componenta edematoasă. Importantă este stenoza fibroasă, care, prin obstrucția cronică pe care o determină, impune intervenția chirurgicală.
- Perforația colonului în peritoneul liber este o complicație extrem de gravă, care survine însă foarte rar și se manifestă prin semnele clinice ale unei peritonite difuze fecaloide sau/și purulente.
- Hemoragia apare de zece ori mai frecvent ca în localizarea ileală a bolii Crohn. Prin abundența sau prin repetarea sa poate justifica indicația operatorie. Sursa hemoragiei este mai ales colonul drept; diagnosticul se poate preciza uneori prin arteriografia selectivă.
- Colectezia se datorește fenomenelor toxiinfecțioase, care duc la manifestări degenerative, urmate de necroza musculaturii și a inervației colice intrinseci. Clinic se manifestă prin sindrom toxiinfecțios sever,

Scanned with OKEN Scanner

asociat cu meteorism, dilatația colică predominînd la nivelul colonului transvers, al cărui diametru depășește 6 cm.

• Malignizarea constituie o complicație rară a bolii Crohn a colonului. Pînă în 1977 au fost descrise în literatură un număr de 14 cazuri.

14.4.2. COMPLICAȚII GENERALE

• Întîrzierea dezvoltării staturo-ponderală se datorește malabsorbției intestinale. Au fost descrise cazuri la care, după exereza chirurgicală a leziunilor, procesul de creștere a continuat pînă la vîrsta de 30 de ani.

• Alterarea progresivă a stării generale se explică prin malabsorbție, întinderea leziunii, poluarea microbiană favorizată de dilatarea colonului suprastenotic.

• Complicațiile hepato-biliare sînt reprezentate de steatoza hepatică și litiaza colesterolotică.

• Litiaza renală oxalică este consecința steatoreei.

• Amiloidoza se constituie foarte rar.

• Sarcina induce pusee evolutive, mai severe după naștere, în 40% din cazuri. Dacă boala debutează în timpul sarcinii sau a lăuziei, evoluția sa poate fi foarte severă, adesea mortală, însă în 80% din cazuri sarcina poate fi dusă la termen.

14.5. DIAGNOSTIC

Diagnosticul pozitiv al bolii Crohn se precizează în medie la 4,6 ani după debutul clinic al bolii, de obicei cu ocazia unui puseu evolutiv sever. Elementele pe care se bazează diagnosticul sînt multiple și nu în toate cazurile concludente. Chiar examenul histopatologic al unei piese prelevate nu poate întotdeauna trança diagnosticul; granulomul tuberculoid nu este decelabil în toate cazurile.

14.5.1. ANAMNEZA

De cele mai multe ori, anamneza oferă date greu de interpretat. O valoare orientativă pot avea tulburările de tranzit, durerea abdominală, prezența tumorii palpabile, leziunile perianale indolore și refractare la tratament.

14.5.2. EXAMINĂRI BIOCHIMICE

Examinările biochimice nu sînt patognomonice:

• Sindromul inflamator este constant în puseele evolutive ale bolii; creșterea fibrinemiei, a alfa-2-globulinelor, a VSH. Polinucleoza (10—15.000), cu neutrofilie este prezentă și în afara puseelor;

Scanned with OKEN Scanner

• Anemia, scăderea sideremiei se datoresc spolierii sanguine, malabsorbției Fe, a acidului folic și a vitaminei B_{12};

• Hipoalbuminemia este consecința pierderilor digestive, asociată cu aport insuficient;

• Dozarea lizozimei serice și urinare, creșterea anumitor imunoglobuline este lipsită de specificitate.

14.5.3. EXAMEN RADIOLOGIC

Relațiile cele mai concludente se obțin prin examinarea cu dublu contrast, care, pe lîngă anomaliile constante de motricitate, poate evidenția următoarele aspecte particulare:

• Edem al mucoasei și al submucoasei cu aspect fluu, deci cu contur colic șters;

• Leziuni discontinue, etajate, asimetrice, polimorfe; imagini lacunare, diminuarea lumenului colic, dispariția haustrațiilor, absența colabării mucoasei după evacuarea substanței de contrast;

• Ulcerații — elemente caracteristice situate perpendicular pe lumenul intestinal, asimetrice, pseudo-diverticulare. Coexistența imaginilor de ulcerații transversale și longitudinale este patognomonică și realizează imaginea de „pavaj de șosea", „timbru de poștă", „buton de cămașă".

Ulcerațiile transmurale corespund fistulelor ce se deschid într-un organ vecin; în eventualitatea deschiderii lor la suprafața cutanată, traiectul lor poate fi vizualizat prin fistulografie;

• Pseudopolipii conferă mucoasei un aspect neregulat, reticulat, cu mici imagini lacunare, ovalare;

• Stenoza în stadiile avansate dă imagini de rigiditate persistentă, cu dilatație retrogradă importantă. În zona stenozată, se pot evidenția aspecte ce pledează pentru o ulcerație sau pentru un traiect fistulos;

• La nivelul joncțiunii ileo-colice se poate evidenția retracția valvulei Bauhin și diminuarea calibrului cecal.

14.5.4. ENDOSCOPIA

Endoscopia (colonoscopia) este o investigație importantă, care permite vizualizarea unor leziuni neobservate radiologic și totodată prelevarea de material pentru examen histopatologic. Însă această examinare este jenată de dureri și poate comporta pericole reale, mai ales în puseele evolutive.

Colonoscopia poate evidenția ulcerațiile, fisurile și aspectul de piatră de pavaj a mucoasei colice, congestia și friabilitatea sa; zonele de mucoasă indemnă dintre ulcerații; retracțiile parietale. Leziunile mici, invizibile radiologic dar evidențiabile endoscopic reprezintă în multe cazuri sursa recidivelor.

Scanned with OKEN Scanner

14.5.5. ANGIOGRAFIA SELECTIVĂ

Această examinare are rezultate variabile. Poate evidenția dilatarea vaselor colice drepte, îngroșarea parietală, întoarcerea venoasă rapidă, prezența de zone avasculare intra și extraparietale. O importanță mai mare cîștigă arteriografia selectivă în precizarea sursei hemoragiei colice, care poate surveni ca o complicație a bolii Crohn.

14.5.6. EXAMENUL HISTOPATOLOGIC

Este concludent în 75% din cazuri, deci cînd poate evidenția granulomul tuberculoid necazeificant caracteristic. Dar formațiuni similare pot apare și în tuberculoză, formă foliculară pură, în sarcoidoză, în boala Nicolas-Favre, în tularemie, în boala ghearelor de pisică și în micoze. Deci constatările histologice trebuie interpretate în context clinic, evolutiv și al altor investigații paraclinice.

14.5.7. DIAGNOSTIC DIFERENȚIAL

Probleme de diagnostic diferențial ale bolii Crohn a colonului se pun în principal cu două categorii de afecțiuni; cancerul colic și colitele de diferite etiologii — parazitare și infecțioase, iatrogene (după utilizare de antibiotice, laxative, anticoncepționale, neuroleptice), ischemice, ulceroase, tuberculoase și colite neclasificabile.

În toate aceste cazuri, diagnosticul diferențial se bazează pe particularitățile afecțiunilor luate în discuție, pe investigațiile paraclinice și, de multe ori, pe proba terapeutică.

14.6. TRATAMENT

14.6.1. TRATAMENTUL MEDICAL

Măsurile terapeutice generale vizează realizarea unui bun echilibru nutrițional printr-un aport caloric mare.

Tratamentul simptomatic se adresează diareei, prin regim de cruțare a colonului (alimente lichide, regim fără rezidii) și durerii, prin medicație antiinflamatorie și antispastică.

Tratamentul patogenic comportă mai multe obiective: antiinflamator; corticoterapie, salazopyrină; antiinfecțios: antibiotice, metronidazol 2 g/zi: imunologic: imunosupresive și terapie nespecifică (BCG).

Indicațiile terapeutice sînt condiționate de forma bolii, putînd constitui forma unică de tratament în cazurile ușoare și mijlocii sau o metodă de întreținere, adjuvantă tratamentului chirurgical.

Scanned with OKEN Scanner

Rezultatele tratamentului medical sînt variabile. Această terapie modifică parțial evoluția, ameliorează semnele clinice și biologice în afara puseelor evolutive, însă nu este capabilă să prevină apariția unui nou puseu. Comportă riscul complicațiilor proprii corticoterapiei și al tratamentului imunosupresiv, risc care se face responsabil de pierderea unor bolnavi.

Chiar sub tratament medical, boala poate evolua spre agravare, uneori rapidă și continuă, alteori lentă, cu alternare de pusee evolutive și de remisiuni — favorizate de tratament — dar care după un interval variabil duc la apariția complicațiilor de tipul abcesului, fistulelor, stenozei.

Rezultate bune prin tratament medicamentos se obțin în 10% din cazuri; boala se stabilizează, tulburările funcționale dispar, starea generală se ameliorează, bolnavul se liniștește. Uneori, dispar chiar și modificările radiologice. Dar în această boală, care poate evolua silențios vreme îndelungată, nu există criterii care să permită să declarăm vindecarea. În majoritatea cazurilor, după un interval variabil, intervenția chirurgicală devine necesară, fie datorită unei complicații locale, fie prin agravarea stării generale în 60—90% din cazuri, proporția acestor bolnavi crescînd cu durata de evoluție a bolii.

14.6.2. TRATAMENTUL CHIRURGICAL

Orice bolnav cu boala Crohn a colonului poate ajunge candidat la tratament chirurgical. Aceasta nu înseamnă că tratamentul chirurgical reprezintă metoda terapeutică rațională a afecțiunii, căci nu aduce vindecarea definitivă în toate cazurile. De obicei, mutilantă, poate antrena sacrificii intestinale întinse și uneori infirmități definitive.

14.6.2.1. **Principiile tratamentului chirurgical.** Cînd se intervine cu un diagnostic eronat (apendicită, anexită) este bine să nu se execute nici un gest chirurgical, căci acesta ar putea deveni periculos, să determine complicații peritoneale sau constituirea traiectelor fistuloase; pe de altă parte ar putea fi inutil, căci unele forme de boală pot regresa spontan sau prin tratament conservativ.

În fazele de debut ale bolii diagnosticate, se intervine numai în cazul complicațiilor majore.

Frecvența recidivelor crește după intervențiile tardive, dar dacă boala este bine tolerată este indicat să se temporizeze intervenția chirurgicală.

Conduita este condiționată de apariția complicațiilor. Dacă extinderea leziunilor impune sacrificii mari sau induce infirmități, chirurgia trebuie utilizată ca ultimă resursă terapeutică,

Exereza chirurgicală trebuie să fie largă, practicată în țesut sănătos, la distanță de leziune, dar fără sacrificii inutile a zonelor indemne; recidiva poate apare proximal în 1/3, distal în 2/3 din cazuri.

Scanned with OKEN Scanner

14.6.2.2. **Indicațiile tratamentului chirurgical.** Indicații chirurgicale: durere asociată cu febră și tumoare inflamatorie abdominală; fistule interne sau externe; obstrucție colică cu distensie importantă, care implică pericolul perforației diastazice; hemoragii mari sau recidivante, pusee evolutive de gravitate crescîndă.

Indicații generale: boala apărută la copii, cînd produce o întîrziere în dezvoltarea psiho-somatică; anemie persistentă sau/și hipoproteinemie necontrolabilă prin tratament conservativ; eșecul tratamentului conservativ.

14.6.2.3. **Metode de tratament chirurgical.** *Sutura simplă* a unei perforații constituie o metodă periculoasă, datorită alterării structurii parietale, care implică un risc crescut de dezunire a suturii.

Sutura cu ileo-colostomie comportă dezavantajul unei anastomoze realizate în condiții defavorabile, fără avantajele pe care le poate conferi rezecția. Leziunea lăsată pe loc evoluează în continuare, constituind sursa unor eventuale complicații noi și presupunînd reintervenția. Din aceste considerente, această tactică chirurgicală în prezent este proscrisă.

Exteriorizarea de asemenea nu este indicată, decît în condiții excepționale, impuse de starea generală a bolnavului. Metoda nu exclude posibilitatea unei noi perforații și lasă ansa bolnavă pe loc.

Rezecția constituie metoda de elecție și totodată principiul tactic de bază al tratamentului chirurgical. În privința restabilirii continuității digestive, părerile sînt împărțite; unii autori optează pentru anastomoza imediată, deși acestei metode i se impută riscul peritonitei prin dezunirea suturii și pericolul neidentificării exacte a segmentului colic afectat; alții pledează pentru instituirea unei ileocolostomii în țeavă de pușcă, considerînd că este o metodă avantajoasă prin simplitatea și rapiditatea sa de execuție. În această eventualitate, anastomoza T-T este realizată într-un al doilea timp operator.

Leziunile anale minore se tratează prin manevre proctologice obișnuite, condiționate de întinderea leziunilor; cele *majore*, cînd leziunile sfincteriene sînt avansate, impun amputația colo-rectală, urmată de instituirea unei colostomii sau a unei ileostomii definitive. Colostomia este preferabilă față de ileostomie; cu toate că viitorul colonului restant este nesigur, recidivele sînt rare și metoda permite cel puțin temporizarea ileostomiei, uneori cu cîțiva ani.

Tratamentul fistulelor colo-vezicale este identic cu procedeele utilizate în fistulele de altă etiologie; extirparea traiectului, separarea organelor afectate, sutura peretelui vezical, exereza colică. Fistula colo-vaginală poate beneficia de aplicarea procedeului Chiricuță, prin interpunerea de epiploon între cele două organe afectate.

Tratamentul ureterului comprimat de procesul patologic, în stadiile inițiale, constă în ureteroliză; în cele mai avansate, în plastie de ureter. Aceste tehnici sînt menite să prevină sau să aducă retrocedarea unei hidronefroze secundare.

Scanned with OKEN Scanner

14.7. EVOLUȚIA POSTOPERATORIE

Evoluția postoperatorie a unui bolnav cu boala Crohn a colonului este dominată de riscurile recidivei caracteristice bolii.

Cauza recidivelor este necunoscută, ca și a bolii însăși; în momentul de față nu există metode eficiente pentru prevenirea lor. Oricît de frecvente ar fi recidivele, ele nu pot determina renunțarea la tratamentul chirurgical, însă pot impune rezervă și indicație corectă.

Incidența recidivelor variază în timp. Apariția lor într-o proporție de 15% se explică prin rezecții insuficiente. După 2 ani, apar recidive în 38% din cazuri, după 10 ani, în 50%, iar după 15 ani, în 94% din totalul cazurilor operate. Greenstein a observat 97% recidive, după 20 de ani. Aceste constatări împiedică afirmarea unei vindecări a bolii Crohn a colonului după tratament chirurgical.

Termenul de apariție a recidivei este condiționat de forma evolutivă a bolii. În formele cu evoluție rapidă, recidivele apar precoce, în cele cu evoluție lentă, ele se constituie tardiv. Alții cred că recidivele precoce sînt false, rezultate ale unor exereze incomplete sau a nerecunoașterii unei leziuni la distanță; recidivele tardive sînt autentice și dovedesc potențialul evolutiv particular al bolii Crohn.

Obs. Bolnava G.R., 51 de ani, este internată cu diagnosticul de cancer gastric. Laparotomia evidențiază o tumoare de 4/3 cm, situată în regiunea antrală. Rezecție subtotală, anastomoză Péan. Evoluție imediată simplă. Examenul histopatologic evidențiază modificări inflamatorii nespecifice. După 10 săptămîni, bolnava se reinternează pentru alterarea stării generale, ascensiuni febrile 38°—39°C, scădere ponderală, diaree, anemie, prezența unei tumori epigastrice mari, sensibilă la palpare. Se reintervine: tumoarea inflamatorie a colonului transvers, care invadează și mezocolonul; stomacul rezecat, fără semne de recidivă. Colectomie segmentară de transvers cu mobilizarea unghiurilor colice, anastomoză T-T. Microscopic, se decelează granuloame epiteloide tipice pentru boala Crohn, ceea ce impune reexaminarea lamelor prelevate din stomacul rezecat anterior, în care se evidențiază leziuni asemănătoare. După 8 ani, bolnava se află în perfectă stare de sănătate.

Factorii favorizanți ai recidivelor sînt reprezentați de vîrsta tînără a bolnavului, de extensia exerezei inițiale și a tipului de anastomoză, recidivele fiind mai frecvente după anastomoză ileo-rectală, decît după ileostomie. Durata evoluției și a tratamentului medicamentos preoperator este discutabilă și după unii scade, după alții crește frecvența recidivelor. Deci nu există argumente convingătoare care să pledeze pentru o intervenție precoce de principiu sau tardivă de necesitate. Tratamentul postoperator sistematic nu-și dovedește eficacitatea.

Evoluția recidivelor. În majoritatea cazurilor, recidivele evoluează asimptomatic sau sînt bine tolerate. Mai rar evoluează spre agravare. Reintervențiile se impun în 15—50% din cazuri, fiind urmate de rezultate favorabile sau grevate de riscul altor recidive, a intervențiilor iterative, din ce în ce mai mutilante.

Scanned with OKEN Scanner

14.8. PROGNOSTIC

14.8.1. PROGNOSTICUL VITAL

Mortalitatea postoperatorie imediată este minimă, după majoritatea autorilor inexistentă. Mortalitatea generală a bolnavilor cu boala Crohn a colonului este mai mare decît a populației martor, dar numai în 50% din cazuri se datorește afecțiunii intestinale, care induce complicații îndepărtate, mai ales malnutriție și malabsorbție.

14.8.2. PROGNOSTICUL FUNCȚIONAL

Boala constituie un factor care compromite într-o măsură oarecare viața socială, profesională și familială a bolnavului, prin evoluția sa prelungită, prin caracterul invadant și mutilant, mai ales la persoanele tinere. În acest context, intră diareile refractare la orice măsură terapeutică, sechelele ileo-colectomiei sau ale colectomiei totale și mai ales colostomiile sau ileostomiile definitive.

Deci boala Crohn a colonului este o afecțiune gravă, puțin controlabilă prin tratament medical și chirurgical, care nu are nici o bază fiziopatologică confirmată. Totuși este compatibilă cu o viață lungă, dar în general poleită de complicații, de spitalizări și de intervenții chirurgicale, care însă nu împiedică bolnavul să ducă o viață activă, între anumite limite.

BIBLIOGRAFIE

1. Basu, M. K., Asquith, P., Thompson, R. A., Cooke, W. T., *Oral manifestations of Crohn's disease*, Gut, 1975, 16, 249—254.
2. Bernier, J. J., Certin, M., Lenormand, Y., *La maladie de Crohn de l'intestin grêle. Jléite terminale (et formes iléo-coliques)*, Rev. Prat., 1977, 27, 3801—3813.
3. Bigay, D., Berard, P. H., Cuilleret, J. et al., *La maladie de Crohn*, J. Chir. (Paris), 976, 111, 43—62.
4. Bockus, H. L., *Gastroenterology*, vol. II, 3-edit. N. B. Saunders, Philadelphia, 1977.
5. Bousquet, O., Malafosse, M., Saigot, T., Sarrazin, A., Loygue, J., *Colectasie au cours de la maladie de Crohn*, Nouv. Presse Méd., 1974, 38/40, 2497—2503.
6. Brooke, B. N., Cave, D. R., King, D. W., *Place of azothiaprine for Crohn's disease*, Lancet, 1976, 1, 1041—1042.
7. Descos, L., *Les manifestations extra-intestinales de la maladie de Crohn*, Rev. Prat., 1977, 27, 3847—3852.
8. De Dombal, F. T., Burton, J., Goligher, J. C., *Recurence of Crohn's disease after primary excisional surgery*, Gut, 1971, 12, 519—527.
9. Dowling, R. H., Bell, G. D., White, J., *Lithogenic bile in patients with*

Scanned with OKEN Scanner

15. BOALA DIVERTICULARĂ

Diverticulul este o protruzie limitată, sacciformă a peretelui unui organ cavitar. Sediul principal al diverticulilor digestivi este colonul, boala diverticulară putînd interesa unul sau mai multe segmente colice, în mod excepțional întreg cadrul colic.

Se disting două tipuri de diverticuli colici:

• *Diverticulii falși,* cîștigați, multipli, frecvent întîlniți se produc prin hernierea mucoasei printre fibrele musculare ale peretelui intestinal. Acest tip de diverticuli se localizează mai ales pe porțiunea distală a colonului stîng.

• *Diverticulii adevărați,* congenitali, unici, cu incidență redusă sînt constituiți din toate straturile peretelui intestinal și localizați la nivelul cecului și al colonului ascendent.

15.1. BOALA DIVERTICULARĂ DIFUZĂ

Diverticulii multipli neinflamați constituie „diverticuloza", iar inflamația supraadăugată definește „diverticulita". Întrucît modificările morfologice de tip inflamator în multe cazuri nu pot fi decelate, în prezent se tinde la utilizarea termenului de „boală diverticulară", în acest cadru nozologic fiind cuprinși deverticulii falși simpli sau complicați.

Boala diverticulară reprezintă, după unele statistici, 25% din colopatiile peste 50 de ani. Întîlnită excepțional în urmă cu 100 de ani, frecvența bolii a crescut paralel cu îmbătrînirea populației, cu schimbarea modului de viață și de alimentație.

Boala se întîlnește cu incidență maximă în statele occidentale. În Europa de Sud, populația este mai puțin afectată, în Africa și în statele orientale, cu excepția Indiei, foarte rar. Această constatare se referă la boala colică stîngă, deoarece cea dreaptă apare aproape exclusiv în orient.

La aceeași populație, frecvența bolii în mediul urban este mai mare (80% sau chiar mai mult), decît în mediul rural. Se consideră că, cu cît o persoană este mai „civilizată", duce o viață mai statică, cu cît are o responsabilitate socială mai mare, cu atît crește riscul de îmbolnăvire.

Practic inexistentă sub 30 de ani, rară sub 35, frecvența bolii diverticulare crește peste 40 de ani, paralel cu vîrsta. Cifrele variază după

Scanned with OKEN Scanner

diferite statistici. După unii, la 50 de ani incidența bolii este de 15%, la 65 de ani, de 35%, la 85 de ani, de 65%. Alți autori apreciază că în a 6-a decadă de vîrstă, 30% din persoane prezintă diverticuloză, această proporție ajungînd la 40% peste 80 ani.

Ambele sexe sînt afectate. După Parks, boala apare la vîrstă mai tînără la femei, proporția femei/bărbați fiind de 3/2. Alții găsesc o moderată predominanță a bolii la bărbați.

Incidența interesării diferitelor segmente colice este de asemenea diferit apreciată. Invadarea colonului sigmoid este indubitabil cea mai frecventă, fiind prezentă în 99% din cazurile de boală diverticulară. În 40—65% din cazuri, boala este limitată la acest segment; în 30% cuprinde și colonul descendent; în 4% cel transvers, iar întregul cadru colic este invadat în 6—16% din cazuri.

Majoritatea bolnavilor nu prezintă semne clinice, dar peste 10—20% dintre purtătorii de diverticuli sînt candidați la complicații evolutive. Perturbarea regimului alimentar (exces sau abstinență), surmenajul, purgativele, clismele, eventual corticoterapia pot declanșa complicații inflamatorii, dintre care 50% se manifestă brutal. Accidentele severe survin mai ales în cea de-a 6-a decadă de viață. După unii, frecvența complicațiilor scade peste această vîrstă; după alții crește de la 25% la peste 40%, după 70 de ani. Complicațiile inflamatorii pot constitui debutul clinic la tineri.

15.1.1. ETIOPATOGENIE

Diverticulul se produce prin propulsarea mucoasei colice printre fibrele musculaturii circulare, cel mai frecvent la nivelul celor două arii dintre tenia mezenterică și cea antimezenterică, mai rar între cele două tenii antimezenterice. La nivelul marginii mezenterice a teniilor antimezenterice trec vasele penetrante din rețeaua extramusculară, creînd puncte slabe ale peretelui colic. Vasele pătrund în peretele colic și prin marginea mezenterică a intestinului, dar prezența teniei mezenterice puternice înlătură orice tendință de herniere a mucoasei la acest nivel. Raportul direct al colului diverticular cu vasele este responsabil de complicațiile hemoragice ale bolii diverticulare (fig. 15.1.).

O altă cauză a slăbirii parietale este reprezentată de infiltrația sa grăsoasă, fapt argumentat de apariția mai frecventă a bolii diverticulare la persoanele obeze.

Alimentele rafinate, fără rezidii, cu conținut sărac în fibre vegetale produc scaune mai puțin abundente și mai puțin frecvente. Totuși constipația, considerată în trecut ca avînd un mare rol în apariția bolii diverticulare este prezentă doar la 50% dintre bolnavi.

Stressul emoțional poate induce prin spasm contracția musculară și o presiune intraluminală suficient de crescută pentru a iniția herniera mucoasei. Însă, rolul creșterii presiunii intracolice ca factor primar în mecanismul de formare al diverticulului este contestat de majoritatea autorilor.

În ultimul timp, se conturează tot mai mult părerea că rolul primordial în apariția bolii diverticulare îl joacă contracția musculară.

Scanned with OKEN Scanner

Teniile sînt de 6 ori mai scurte decît peretele colic și condiționează haustrația acestuia. Factorii favorizanți (alimentația, stressul, constipația), acționînd în anumite condiții (vîrstă, ereditate, obezitate), induc creșterea tonusului musculaturii colice în totalitate, dar mai pronunțată la nivelul teniilor. Astfel, ia naștere o stare de dissinergism muscular, cu activitate motorie exagerată. Contracția musculară determină scurtarea și îngroșarea segmentului colic interesat. Se formează inele circulare musculo-mucoase, dispuse în „teanc de farfurii", în „acordeon", care realizează o hipersegmentație. Inelele de contracție delimitează cavități în lumen, închise la ambele capete, în care presiunea crește de la 7—8 cmHg la 50—90 cmHg. Contracția acestor segmente este capabilă să propulseze mucoasa printre fibrele musculaturii colice circulare, care prezintă o dispoziție reticulară numai în zonele cuprinse între tenia mezenterică și cea antimezenterică (fig. 15.2). Anomalii similare de motilitate și de presiune au fost demonstrate și în sindromul de colon iritabil, considerat ca un factor predispozant, chiar o stare premergătoare bolii diverticulare.

Nu se știe de ce anomalia musculară afectează cu predilecție colonul sigmoid, dar se pare că musculatura acestui segment diferă anatomic și funcțional de restul colonului. Musculatura ansei sigmoide este mai groasă și prezintă o capacitate crescută pentru spasm. Spasmul se acompaniază de îngroșare musculară, de scurtarea segmentului intestinal interesat și de exces de mucoasă. După unele păreri, spasmul produce o iritare continuă a plexurilor nervoase autohtone, care duce la hipertrofia musculaturii longitudinale și circulare, responsabilă de scurtarea segmentului colic. Se pare totuși că anomalia musculară este factorul inițial în mecanismul de producere al bolii diverticulare și toate modificările survenite în evoluția leziunii sînt consecutive acestei anomalii.

Alături de hipersegmentația colică, s-a evidențiat o frecvență mioelectrică anormal crescută a musculaturii netede la nivelul colonului sigmoid. Întrucît acizii biliari au efect nu numai asupra absorbției, ci și asupra motilității intestinale, s-a presupus că ar putea fi implicați în mecanismul de producere al dezordinilor de motilitate colică, responsabile de apariția bolii diverticulare.

S-a constatat că la bolnavii cu boală diverticulară, eliminarea fecală a acidului dezoxicolic e semnificativ mai scăzută decît la persoanele sănătoase ($97 \pm 11{,}3$ mg/100 g; $p < 0{,}01$). De asemenea, eliminarea fecală a acidului lithocolic este scăzută (60.0 ± 6.0 mg/100 g; $p < 0{,}01$). Aceste diferențe au un caracter persistent și coexistă cu un ritm mioelectric anormal crescut la nivelul colonului sigmoid. Se presupune că în boala diverticulară există o absorbție colică crescută de acid dezoxicolic și de acid lithocolic. Contactul acestei concentrații mărite de acizi cu musculatura netedă influențează indubitabil funcția motorie a colonului.

Diverticulita. Colul larg al diverticulului împiedică umplerea lumenului diverticular cu materii fecale. Dacă însă colul este obturat printr-un coprolit sau un dop de fecale, în cavitatea diverticulară are loc o proliferare microbiană, cu repercusiuni parietale. Hipersecreția inițială de mucus este urmată de congestia, apoi de inflamația zonei apexiene a diverticulului. Această diverticulită regională se rezolvă frecvent prin

evacuarea conținutului în lumenul colic. Dacă însă obstacolul de la nivelul colului rămîne pe loc, inflamația cuprinde țesuturile din jur, sub forma unei pericolite extensive. În aceste cazuri, fibroza extramurală de acompaniament limitează libertatea mișcărilor colonului sigmoid și deformează intestinul în mod bizar și neregulat, ducînd în cele din urmă la constituirea unei tumori fibromusculare.

15.1.2. ANATOMIA PATOLOGICĂ

Diverticulul se constituie pe ariile laterale ale colonului, de obicei simetric, pe marginea mezenterică a teniilor antimezenterice. În 50% din cazuri, există și un diverticul mic intramural sau „de creastă", situat pe aria antimezenterică corespunzătoare.

Cel mai frecvent, diverticulul apare la nivelul colonului sigmoid și invadarea proximală a colonului este condiționată de prezența leziunilor la nivelul sigmei. Numărul diverticulilor este în funcție de lungimea segmentului afectat. Rectul este constant menajat.

Diverticulul este adesea greu de evidențiat pe suprafața colonului, fiind mascat de apendicele epiploic, în interiorul căruia prolabează. Un examen atent poate evidenția diverticulul sub forma unei pete de culoare violacee, situată la baza apendicelui epiploic. Acest aspect este condiționat de prezența fecalelor în interiorul lumenului diverticular. De fapt, diverticulul poate fi mai ușor evidențiat prin palpare, decît prin inspecție.

În stadiile inițiale, cavitatea diverticulară comunică larg cu lumenul colic. Aspectul sacciform apare în cursul evoluției și reduce comunicarea la un orificiu, care centrează colul diverticulului. Acest orificiu poate fi observat pe suprafața mucoasei sau se poate evidenția prin exprimarea conținutului diverticular. Diverticulul are forma unei carafe umplută cu fecale și nu se poate goli datorită lipsei aproape constante a musculaturii din structura sacului.

Histologic, diverticulii laterali prezintă un strat intern mucos și unul extern seros. Uneori există și un strat subțire de fibre musculare longitudinale la nivelul colului. Colul prezintă raporturi constante cu vasele colice penetrante. În constituția diverticulilor sacciformi antimezenterici intră și un strat subțire de musculatură circulară. Mucoasa diverticulară este de aspect normal, cu excepția unei proliferări de grade variabile a foliculilor limfatici, probabil ca răspuns la staza fecală. Această modificare de structură pare a avea un rol important în mecanismul de producere a complicațiilor inflamatorii.

Anomaliile musculare însoțesc sau, după unii, chiar preced evoluția diverticulului. Teniile scurtate, îngroșate, uneori de duritate cartilaginoasă determină scurtarea intestinului. Musculatura circulară, îngroșată și ea, de cele mai multe ori are o structură trabeculară și constituie arcuri între tenii. Lumenul intestinal este umplut de falduri ale mucoasei în exces, care concurează la obturarea sa, cauzată de hipertrofia musculară.

Histologic se evidențiază o îngroșare musculară, dar fără hiperplazie sau hipertrofia veritabilă a celulelor musculare. Musculatura cir-

Scanned with OKEN Scanner

culară este desfăcută în fascicule fine, delimitate prin țesut conjunctiv. Îngroșarea musculară precede boala diverticulară, dar nu este prezentă în toate cazurile.

Structura plexurilor nervoase autonome nu este modificată. Abundența lor aparentă se datorește scurtării segmentului colic afectat.

Țesuturile pericolice. Retracția mezocolonului nu este constantă, în afara inflamației. Excesul grăsimii pericolice pare a fi determinat de susceptibilitatea persoanelor în vîrstă mijlocie de a acumula țesut adipos. Excesul este mai mult aparent decît real și se datorește concentrației țesutului grăsos în jurul segmentului colic scurtat.

Inflamația constituie complicația cea mai frecventă în evoluția bolii diverticulare.

Procesul patologic pornește întotdeauna de la un singur diverticul. Staza fecală, determinată de obstrucția colului diverticular duce la erodarea mucoasei în zona apexiană, la producere de *perforații* micro- sau macroscopice la acest nivel și la apariția consecutivă a procesului de peridiverticulită.

Urmările perforației sînt condiționate de localizarea diverticulului și de modificările patologice din jurul său:

- Perforația în peritoneul liber determină o peritonită difuză purulentă sau fecaloidă;
- Perforația într-o zonă delimitată prin aderențe — urmări ale unor pusee inflamatorii anterioare — favorizează constituirea abceselor pericolice, care pot evolua în mod diferit: spre fuzare în peritoneul liber, cu peritonită consecutivă, gravă, difuză; spre deschidere într-un viscer cavitar învecinat — cel mai frecvent vezica urinară — urmată de constituirea unor fistule interne; spre formare de fistule stercorale externe, apărute de cele mai multe ori după evacuarea chirurgicală a colecției purulente.

În primele 48 de ore, peridiverticulita apare sub forma unui proces inflamator acut. Edemul mucoasei colice obturează din aproape în aproape orificiile de comunicare ale altor diverticuli cu lumenul intestinal, ceea ce duce la cuprinderea lor progresivă în procesul inflamator. Inflamația se extinde în mod longitudinal în peretele colic, între seroasă și stratul muscular, dînd naștere la fistule intramurale, ce se pot deschide în lumenul colic sau mai frecvent în țesutul pericolic. Colecțiile purulente extraparietale — de obicei reduse cantitativ — fuzează spre mezou; fibroza pericolică este minimă sau inexistentă. Ulterior, apare o bogată infiltrație limfoplasmocitară, celule gigante în seroasă, ca expresie a reacției de corp străin față de materiile fecale.

Aceste modificări patologice sînt cunoscute în literatură sub denumirea de *sigmoidită diverticulară*, ținînd cont de faptul că acest tip de leziune se localizează predominant la nivelul colonului sigmoid. Dacă termenul de sigmoidită diverticulară ni se pare corect în acest context topografic, sîntem în schimb de părere ca termenul de *colită diverticulară* să fie rezervat modificărilor patologice similare, care survin la nivelul altor segmente colice, în afara colonului sigmoid. În felul acesta se poate codifica o terminologie, care în stadiul actual pretează la confuzii.

Scanned with OKEN Scanner

După 15—20 de zile, modificările patologice încep să-și schimbe caracterul. Infiltrația limfoplasmocitară se asociază cu fibroză parietală și cu o îngroșare musculară foarte pronunțată. Microabcesele din perete și din jurul colonului sînt izolate prin țesut fibros și cîștigă un caracter cronic, peste care apar frecvent pusee de inflamație acută. Cu fiecare episod, abcesul crește și fibroza se accentuează. În cele din urmă, colonul este blocat de țesut conjunctiv.

Ca o consecință a acestor modificări, segmentul afectat devine gros, rigid, neregulat, aderent. Retracția mezocolonului poate duce la angularea sau la fixarea anormală a intestinului și la constituirea de aderențe cu alte formațiuni anatomice. Traiectul fistulelor are de asemenea o structură fibroasă. Lumenul intestinal este redus, putîndu-se ajunge la obstrucția sa completă prin fibroză parietală sau prin apariția unui nou puseu inflamator acut.

15.1.3. SEMNE CLINICE

15.1.3.1. **Diverticuloza necomplicată** de obicei nu are expresie clinică. Uneori, bolnavii prezintă o stare de disconfort abdominal, dureri vagi localizate periombilical sau în fosa iliacă stîngă, flatulență sau discrete modificări de tranzit. Aceste manifestări se pot datora spasmului colic sau unei inflamații moderate și pasagere, care se limitează la un singur diverticul.

15.1.3.2. **Inflamația.** Sigmoidita acută diverticulară, respectiv colita diverticulară acută în funcție de localizarea procesului patologic se traduce prin semne clinice locale și generale, care pledează pentru un sindrom de iritație peritoneală.

Durerea constituie de obicei semnul revelator. Localizată în fosa iliacă stîngă sau suprapubian în cazul sigmoiditei sau în oricare regiune topografică corespunzătoare cadrului colic, în cazul diverticulitei acute, durerea are o intensitate variabilă, de la simpla senzație de tensiune sau apăsare, pînă la durere vie, paroxistică, ameliorată temporar prin eliminare de gaze sau de materii fecale. Durerea este persistentă, cu caracter colicativ. În cazul sigmoiditei, uneori ia alura unui veritabil sindrom urinar, cu polachiurie și disurie sau a unui sindrom rectal, cu tenesme. Acuzele pot diminua sau retroceda complet după cîteva zile, dar reapar cu ocazia unui nou puseu inflamator.

Tulburările de tranzit se manifestă prin diaree, constipație sau scaune neregulate. Diareea se poate asocia cu eliminări de glere, false membrane sau de sînge. Odată cu dezvoltarea stenozei colice, constipația devine semnul predominant și se poate asocia cu grade diferite de distensie abdominală.

Tulburările dispeptice se traduc prin anorexie sau/și greață. Vărsăturile apar în relație cu dezvoltarea obstrucției intestinale.

Abdomenul poate fi destins simetric sau asimetric în cazul obstrucției colice. Zgomotele intestinale sînt normale. Împăstarea sau contractura musculară este constantă în zona lezională. Uneori se poate palpa colonul inflamat, îngroșat, plin de fecale.

Scanned with OKEN Scanner

În cazul sigmoiditei, tușeul rectal poate evidenția o împăstare sau o masă palpabilă în pelvis, eventual un spasm dureros al sfincterului anal.

Hemoragiile mici, mijlocii sau mari pot însoți scaunele diareice sau pot apare independent de defecație.

Starea generală este influențată; temperatura și leucocitoza cresc-cute.

15.1.4. EVOLUȚIE. COMPLICAȚII

În evoluția bolii diverticulare, numai o proporție redusă de bolnavi beneficiază de scutirea de complicații chirurgicale, chiar dacă metodele de tratament ale acestor complicații nu sînt în toate cazurile de domeniul chirurgiei.

Aproximativ 30—60% din populația peste 70 de ani prezintă boală diverticulară, din care 20—25% evoluează spre constituirea unei complicații inflamatorii. Sigmoidita acută, respectiv diverticulita se soldează, în 16—22% din cazuri, cu apariția complicațiilor chirurgicale. Frecvența acestor complicații este variabilă: a) hemoragia apare în proporție de 11—23%; b) obstrucția în 9—65%; c) perforația în 16—40%. De menționat că aceste complicații pot apare și în asociere. Perforația este urmată de formarea de abces pericolic în 13—48% din cazuri; de peritonită în 1—17% și de constituirea de traiecte fistuloase în 19% din cazuri (tabel 15.1.).

Cele mai importante complicații ale bolii diverticulare sînt reprezentate în figura 15.3.

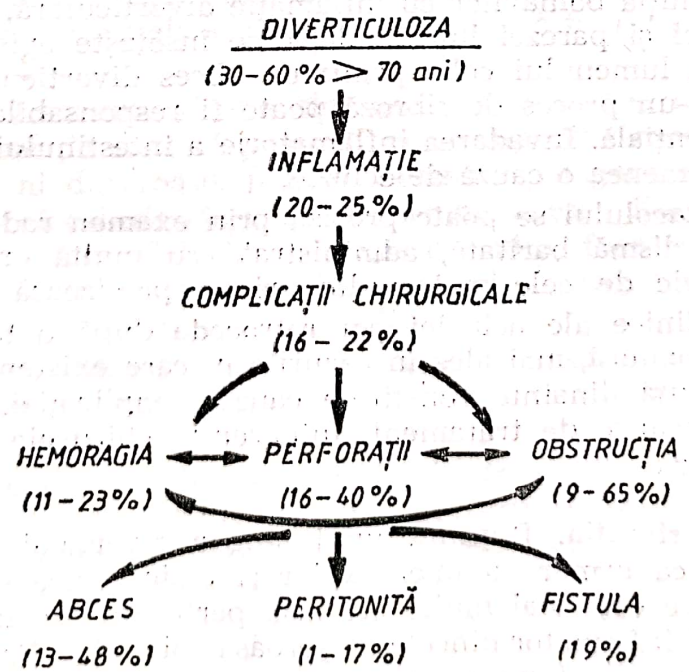

Fig. 15.3

15.1.4.1. **Hemoragia diverticulară** reprezintă a doua cauză ca frecvență a hemoragiei digestive inferioare după cancerul colo-rectal. Incidența acestei complicații variază între limite largi în literatura de specialitate (11—23%), datorită criteriilor legate de sursa, cantitatea și formele de manifestare ale hemoragiei. Azi se admite că hemoragiile masive apar mai frecvent în diverticuloză decît în cursul evoluției complicațiilor inflamatorii.

Mecanismul de producere al hemoragiei este variabil. Hemoragia poate apare ca urmare a congestiei mucoasei colice, prin erodarea peretelui vascular printr-un ulcer situat în regiunea colului diverticular sau — mai rar — prin intervenția unui factor iatrogen, în cazul tratamentului cu anticoagulante.

Hemoragia diverticulară apare de cele mai multe ori neașteptat, mai ales la persoane în vîrstă, aterosclerotici și hipertensivi. De multe ori constituie singurul semn al bolii diverticulare. Poate apare în afara sau în asociere cu un puseu inflamator acut.

Sîngele se exteriorizează în cantitate variabilă fie ca sînge roșu, rutilant, fie sub formă de melenă, materiile eliminate fiind ceva mai puțin negre și mai puțin consistente ca în cazul hemoragiilor digestive proximale.

Stabilirea sursei hemoragiei se impune și în eventualitatea în care tratamentul conservativ este urmat de rezultate favorabile. Dar chiar dacă se evidențiază un diverticul, nu există nici o garanție ca acesta să fie responsabil de hemoragie. Deși majoritatea diverticulilor sînt localizați pe colonul stîng, diverticulii colici drepți sînt cei care sîngerează mai frecvent.

15.1.4.2. **Obstrucția.** Obstrucția intestinală de diferite grade apare frecvent în evoluția bolnavilor cu inflamație diverticulară, datorită spasmului, edemului și parezei intestinale, care însoțește episodul inflamator. Înfundarea lumenului colic printr-un abces diverticular sau stenozarea sa printr-un proces de fibroză poate fi responsabilă de o ocluzie completă, aderențială. Invadarea inflamatorie a intestinului subțire poate constitui de asemenea o cauză de ocluzie.

Sediul obstacolului se poate preciza prin examen radiologic pe gol, eventual prin clismă baritată, administrată cu multă grijă, dar diagnosticul etiologic de cele mai multe ori se precizează intraoperator.

Semnele clinice ale ocluziei pot retroceda după o terapie conservativă corect condusă, mai ales în cazurile în care existența bolii diverticulare cunoscută dinainte constituie cauza complicației. În lipsa răspunsului la măsurile de tratament, intervenția chirurgicală de urgență devine obligatorie.

15.1.4.3. **Perforația.** Ruptura unui singur diverticul se poate produce spontan, ca urmare a unei explorări endoscopice sau radiologice intempestive. De cele mai multe ori însă perforația se datorește extinderii procesului inflamator dincolo de seroasa colonului. Fenomenul poate apare în evoluția unui puseu inflamator acut sau să constituie prima manifestare a unei boli diverticulare.

Scanned with OKEN Scanner

Perforația este urmată de formarea unui abces pericolic (iliac, mezoceliac, pelvin, subperitoneal etc.), care se poate deschide într-un alt organ cavitar sau, mai rar, în peritoneul liber, cînd duce la instalarea unei peritonite purulente sau fecaloide. În unele cazuri, abcesul limitat inițial se evacuează într-un al doilea timp în cavitatea peritoneală.

15.1.4.4. **Abcesul pericolic** se manifestă prin dureri abdominale intense, acompaniate de tulburări dispeptice (grețuri, vărsături) și diarei cu mucus și sînge. În sigmoidita abcedată se poate decela suprapubian sau în fosa iliacă stîngă o împăstare dureroasă sau o masă nedelimitată, ce poate fi mascată prin contractura musculară.

Alteori, semnele clinice ale unei colecții purulente pericolice mici sînt atenuate, cu dureri mai puțin intense și subfebrilități. Pneumoperitoneul lipsește, iar numărul de leucocite este normal. Aceste cazuri răspund favorabil la tratament conservativ, dar comportă riscul evoluției spre peritonită difuză în doi timpi.

15.1.4.5. **Peritonita.** În peritonita difuză, starea generală foarte alterată poate domina tabloul clinic. Febra este ridicată, pulsul accelerat, iar tulburările hemodinamice pot evolua spre colaps. Radiologic, uneori se evidențiază aer în cavitatea peritoneală. Diagnosticul pozitiv de peritonită nu comportă dificultăți, dar cel etiologic rămîne adesea apanajul intervenției chirurgicale.

15.1.4.6. **Fistula.** Fistulizarea apare cel mai des în evoluția unei sigmoidite diverticulare. În 10—19% din cazuri se constituie traiecte fistuloase între segmentul colic diverticular și organele învecinate: vezică urinară, uter, vagin, ileon, ureter. Aceste fistule apar numai în cazurile în care peretele organului adiacent este invadat de procesul patologic.

Cele mai frecvente fistule sînt cele colo-vezicale, întîlnite mai des la bărbați. Apariția fistulei poate fi precedată de semne urinare (polachiurie, micțiuni dureroase, piurie). Semnele patognomonice sînt pneumaturia sau/și fecaluria, însă aceste semne adesea lipsesc sau nu sînt observate de bolnav. Cel mai des apare cistita, foarte discretă uneori. Urina poate fi clară și chiar sterilă; frisonul și febra pot fi revelatoare. Evacuarea urinii în colon se produce foarte rar.

Fistulele deschise în uter sau vagin se traduc prin eliminări de materii fecale și de gaze prin vagin. Examenul cu valva poate evidenția uneori orificiul fistulos.

Fistulele colo-jejunale sau colo-ileale pot evolua fără simptomatologie proprie sau se manifestă prin defecații frecvente și imperioase. Diagnosticul diferențial cu fistule de altă etiologie (cancer, boala Crohn posttraumatică etc.) este de cele mai multe ori foarte dificil.

Fistulele colice externe rar apar spontan, fiind de obicei urmarea drenării chirurgicale a unui abces pericolic. Traiectul acestor fistule poate fi evidențiat prin examen radiologic cu substanță de contrast.

Scanned with OKEN Scanner

15.1.5. ASOCIEREA BOLII DIVERTICULARE CU ALTE AFECȚIUNI ALE COLONULUI

Boala Crohn. Cele două afecțiuni pot coexista la nivelul aceluiași segment colic. În boala diverticulară, rectul nu este cointeresat, însă în cazul coexistenței celor două afecțiuni pot apare leziuni de proctită sau/și anale, datorate bolii Crohn.

Identificarea leziunilor se poate face numai prin examen histopatologic. Este deosebit de dificilă diferențierea dintre granulomul din boala Crohn și celulele gigante de reacție de corp străin, caracteristice inflamației diverticulare.

Colita ulceroasă apare mai puțin frecvent în asociere cu boala diverticulară decît boala Crohn. În eventualitatea unei proctoscopii normale, biopsia din mucoasa rectală poate identifica leziunea de colită ulceroasă. Dacă totuși colita ulceroasă nu este recunoscută și exereza s-a efectuat pentru boală diverticulară, în fața chirurgului se ridică probleme serioase, întrucît rezecția parțială, în colita ulceroasă, poate avea urmări periculoase.

Polip, cancer, boală diverticulară. Întrucît aceste trei stări patologice apar predominant la aceleași grupe de vîrstă, ele pot coexista frecvent. În sigmoidita diverticulară, cancerul este prezent într-o proporție de 24%, iar în 5% dintre cancere se decelează prezența diverticulilor, de obicei inflamați.

Nu există dovezi care să pledeze pentru malignizarea diverticulilor, însă hiperpresiunea intraluminală, determinată de prezența unui cancer favorizează staza și dezvoltarea consecutivă a diverticulilor.

Semnele clinice ale bolii diverticulare pot atrage atenția asupra unui polip sau a unui cancer latent al sigmei, dar fenomenele se pot desfășura și invers.

Datorită anomaliilor musculare, radiologului îi poate scăpa prezența unui polip sau a unui cancer, însă aceste leziuni sînt evidențiate printr-un examen histopatologic minuțios al piesei prelevate pentru boala diverticulară.

15.1.6. DIAGNOSTIC

Diagnosticul pozitiv și diferențial al bolii diverticulare întîmpină dificultăți tot atît de mari ca și riscurile pe care le comportă utilizarea metodelor de investigație paraclinice, necesare precizării acestui diagnostic.

În principal, examenul radiologic și endoscopia constituie cele două metode adjuvante, care stau la dispoziție în cazul unui bolnav cu o colopatie de natură neprecizată. În boala diverticulară însă, mai ales în cea complicată, friabilitatea peretelui colic patologic impune o prudență excesivă în efectuarea acestor examinări, care chiar în condițiile tehnice cele mai riguroase și prudente pot genera la rîndul lor complicații redutabile. Pentru ilustrare, redăm una din observațiile noastre.

Scanned with OKEN Scanner

Bolnava P.M., 62 de ani, se internează cu diagnosticul de cancer al colonului sigmoid. Operator se evidențiază o sigmoidită diverticulară, cu un abces pericolic, constituit în jurul unei perforații. Fenomenele inflamatorii fiind limitate, se procedează la colectomie segmentară, urmată de anastomoză T-T și de instituirea unei colostomii proximale de protecție. Evoluția bună permite pregătirea bolnavei după 3 săptămîni pentru închiderea colostomiei. În prealabil însă, se efectuează un examen radiologic, substanța de contrast fiind introdusă în ritm lent, prin colostomie, în segmentul intestinal distal. După introducerea a 15 ml de sulfat de bariu, bolnava acuză dureri violente; substanța de contrast apare în afara lumenului colic. Bolnava este transportată direct în sala de operație. Se constată efracția peretelui colic la nivelul unui diverticul distal, aparent fără modificări patologice. O nouă exereză este urmată în cele din urmă de vindecarea bolnavei.

15.1.6.1. **Examenul radiologic.** Imaginile radiologice cele mai concludente se obțin prin utilizarea tehnicii cu dublu contrast.

• Starea prediverticulară. Hipertrofia musculaturii circulare sau diverticulii foarte mici pot modifica conturul peretelui colic, care apare cu o neregularitate foarte fină. Acest aspect este cunoscut și sub denumirea de colon iritabil. De menționat că aspectul de colon iritabil apare și independent de boala diverticulară.

• În diverticuloza cronică necomplicată, colonul se destinde sub presiunea substanței de contrast, dar rămîne totuși contractat în raport cu aspectul colonului normal.

Dimensiunea și forma diverticulilor este variabilă. În stadiile inițiale, diverticulii sînt mici, globuloși, colul lor este larg. Ulterior, punga diverticulară se lărgește, iar colul se îngustează. În funcție de conținutul diverticulului, format din aer sau/și din materii fecale, substanța de contrast poate să nu pătrundă în lumenul diverticular sau să-l umple parțial sau complet (fig. 15.4, fig. 15.5.).

• Inflamația nu se trădează prin semne radiologice patognomonice, diagnosticul de diverticulită, sigmoidită sau de inflamație peridiverticulară fiind în primul rînd de ordin clinic. Dispariția unor imagini diverticulare observate cu ocazia unei examinări radiologice anterioare, umplerea incompletă a cavității diverticulare prin substanța de contrast, spasmul colic și aspectul în „dinți de fierăstrău" sînt de o valoare relativă, prin caracterul lor inconstant și prin apariția și în afara puseului inflamator.

Modificările mucoasei intestinale sînt mai importante, deși interpretarea lor este dificilă. Mucoasa este frecvent, dar nu în toate cazurile, edematiată, cu pliurile tumefiate, dar dispuse regulat.

De fapt, semnele radiologice ale inflamației depind de gradul de obstrucție a lumenului colic, de existența efracțiilor parietale, traduse prin prezența substanței de contrast în cavitatea abcesului, deci în afara conturului intestinal sau pe traiecte fistuloase interviscerale sau parietoviscerale.

Problema radiologică majoră constă în diferențierea unei arii colice invadate de boala diverticulară, față de un cancer colic. După Schatzki, criteriile de diferențiere radiologică dintre cele două afecțiuni sînt următoarele:

• În colita diverticulară, segmentul intestinal afectat este mai lung decît în cancer;

Scanned with OKEN Scanner

• Tranziția dintre intestinul normal și cel patologic este gradată în inflamația diverticulară, bruscă în cancer;

• Un contur bizar, neregulat asociază mai frecvent o inflamație diverticulară decît un cancer;

• Mucoasa în inflamația diverticulară apare intactă, în timp ce în cancer este exulcerată;

• Prezența altor diverticuli în segmentul intestinal afectat pledează pentru inflamația diverticulară;

• Spasmul apare mai frecvent în inflamația diverticulară decît în cancer. Din acest motiv, Lloyd-Davies preconizează administrarea de antispastice înainte de examinarea radiologică a colonului.

În sfîrșit, trebuie adăugat și un argument evolutiv: în cazul inflamației diverticulare se pot observa semne de regresiune de la o examinare la alta, în timp ce în cancer apare frecvent tendința extensivă a leziunii.

Cu toate aceste elemente, examenul radiologic nu în toate cazurile permite formularea diagnosticului, diferențierea dintre un cancer și o sigmoidită infectată fiind de multe ori imposibilă chiar cu ocazia laparotomiei.

Dificultăți mari de diagnostic apar în cazurile în care boala diverticulară și cancerul colic coexistă. Imaginile radiologice sînt foarte greu (dacă nu imposibil) de interpretat și de cele mai multe ori numai laparotomia, cu examen histopatologic extemporaneu, este în măsură să tranșeze problema.

Radioscopia abdominală simplă poate furniza date utile în cazul complicațiilor perforative sau ocluzive, prin evidențierea pneumoperitoneului, respectiv a nivelelor hidroaerice.

15.1.6.2. **Endoscopia.** Sigmoidoscopia este indicată numai pentru a exclude o altă cauză a suferinței clinice. Caracteristic este faptul că sigmoidoscopul nu poate fi introdus mai mult de 15 cm, din cauza distorsiunii și fixării colonului. Se poate observa un edem sau un eritem al mucoasei colice și, excepțional de rar, colul diverticular. Pentru localizarea orificiului colic al fistulelor, această examinare este lipsită de valoare.

• Colonoscopia este riscantă și puțin concludentă. Își găsește o indicație relativă în hemoragiile digestive inferioare și cînd se suspectează un cancer colic.

15.1.6.3. **Angiografia.** Angiografia selectivă mezenterică este de valoare decisivă în identificarea sursei diverticulare a unei hemoragii digestive inferioare.

15.1.6.4. **Cistografia și cistoscopia.** Aceste examinări sînt utile în investigarea fistulelor colovezicale. Chiar dacă orificiul fistulos nu poate fi localizat, sediul său este suspectat prin prezența edemului, ulcerației sau prin aspectul granulat al mucoasei. În alte cazuri, cistita difuză face imposibilă orice interpretare.

Scanned with OKEN Scanner

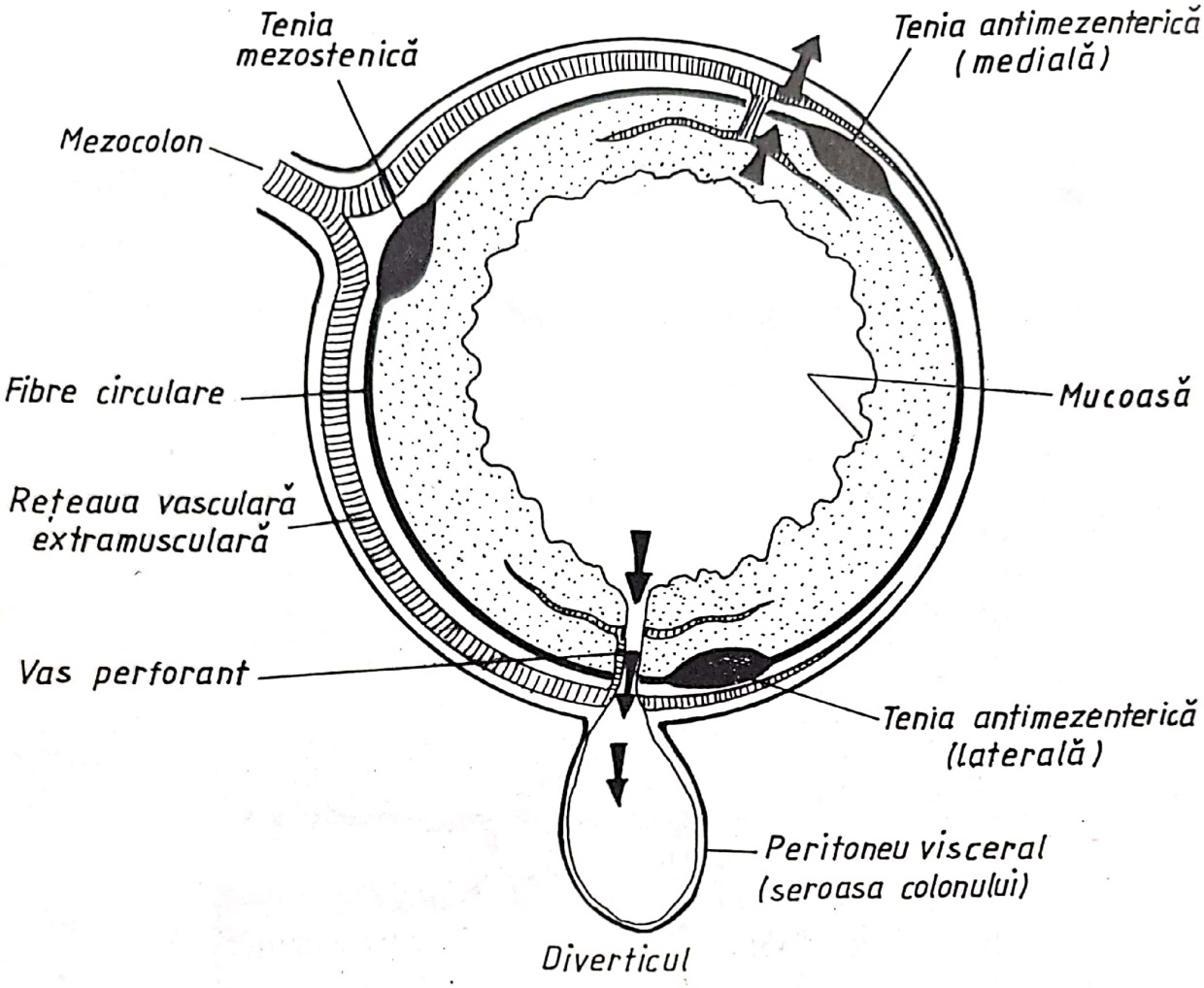

Fig. 15.1. Sediul și raporturile diverticulului colic fals

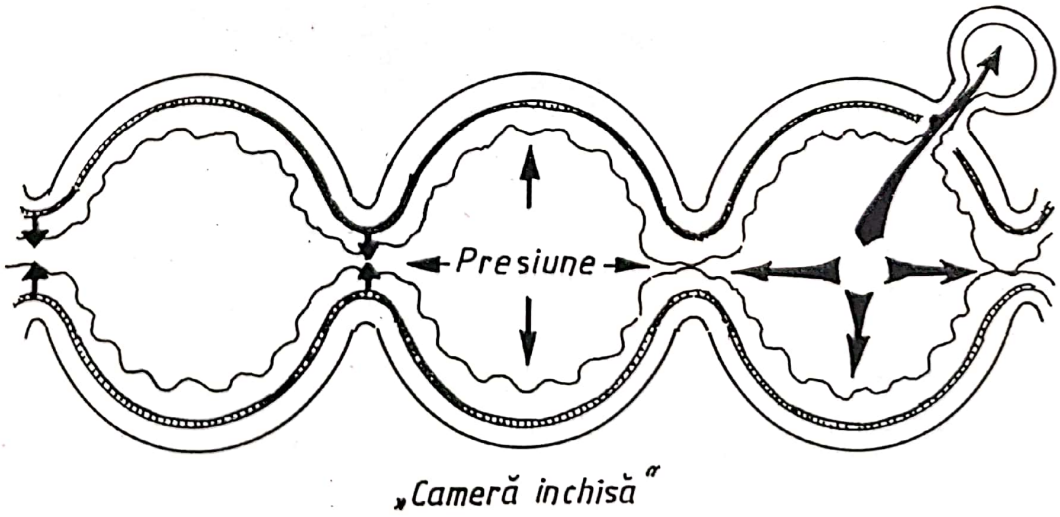

Fig. 15.2. Mecanismul de producere al diverticulului prin hipersegmentația colonului.

Scanned with OKEN Scanner

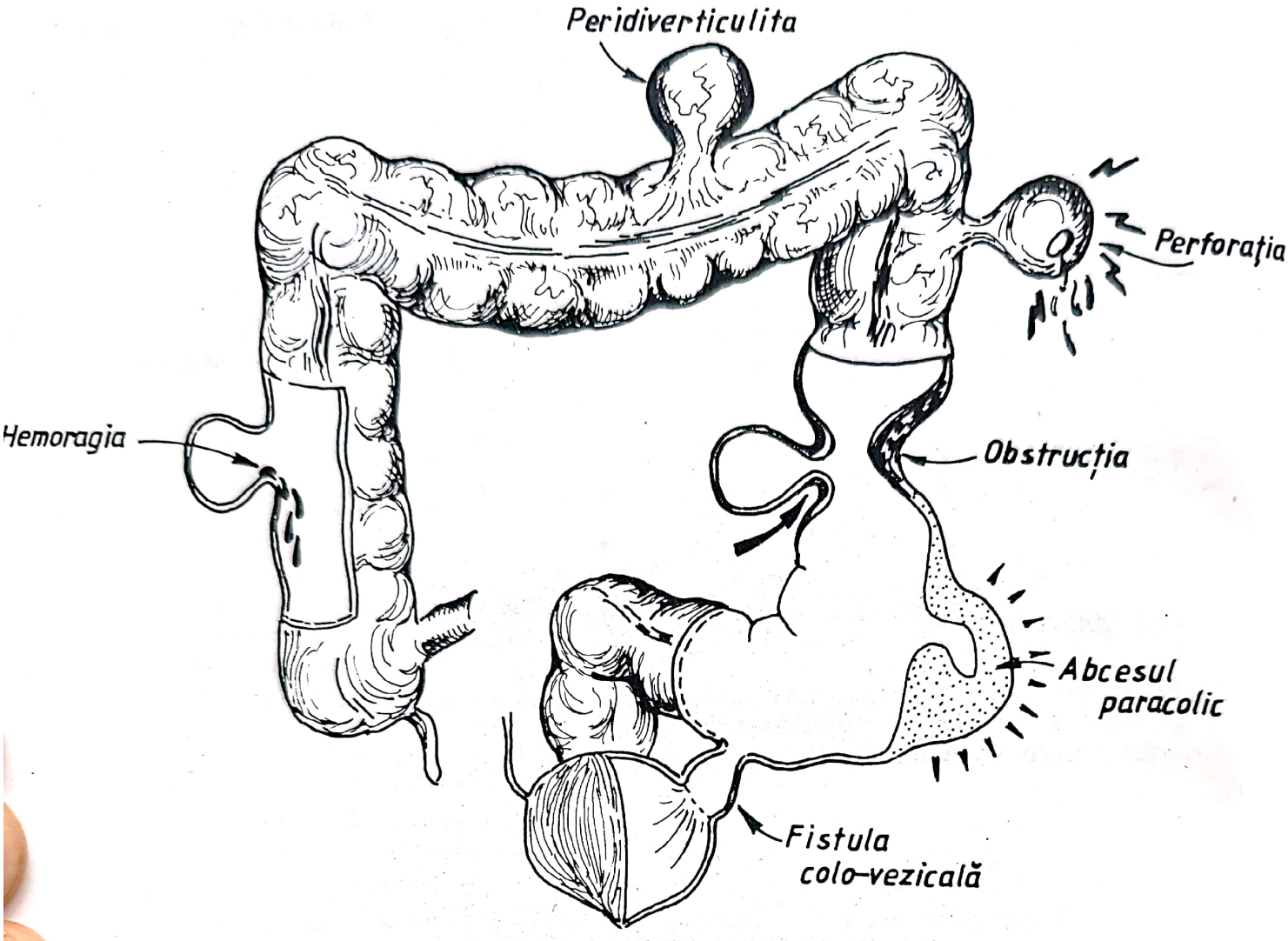

Fig. 15.3. Complicațiile diverticulului colic.

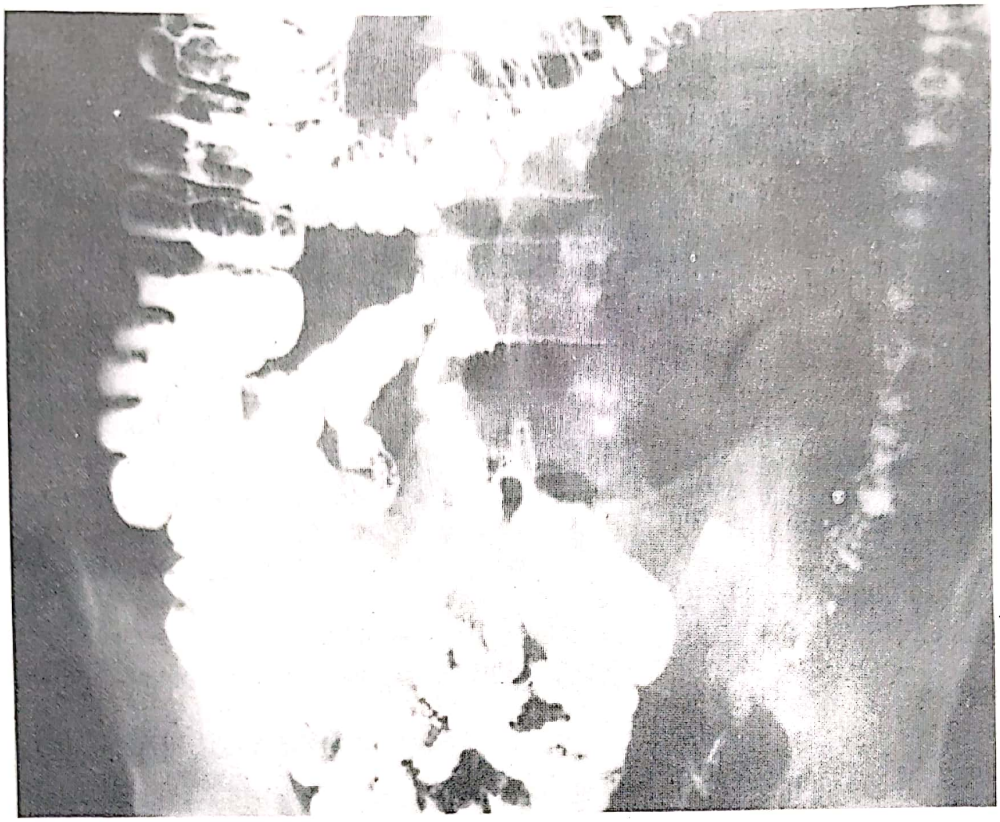

Fig. 15.4. Irigoscopie: Diverticuloză sigmoidiană și a colonului descendent (Col. Cl. Med. III, Conf. Badea).

Fig. 15.5. Irigoscopie: Diverticuli sigmoidieni cu suspensie baritată la 24 de ore (Col. Cl. Med. III, Conf. Badea).

Scanned with OKEN Scanner

15.1.6.5. **Examenul coprologic** furnizează uneori date care permit diferențierea unei diarei de fermentație de una motrice sau identificarea unei diarei false, ce apare la un bolnav în realitate constipat.

15.1.7. TRATAMENT

15.1.7.1. **Diverticuloza** în lipsa semnelor clinice nu necesită tratament. Dacă apar dureri, determinate de spasmul colic confirmat radiologic, se va administra un regim alimentar bogat în reziduuri, la care se pot asocia tărîțe sub formă de tablete (18 g/zi) și eventual laxative uleioase care previn staza colică. Coloizii hidrofili (Isogal(R), Normacol(R), Metamucil(R)) realizează o masă mai abundentă de fecale în sigmă și astfel diminuă riscul obstrucției prin stenoză.

15.1.7.2. **Boala diverticulară complicată**

Indicațiile tratamentului chirurgical în boala diverticulară constituie încă subiect de controversă, chiar în cazul complicațiilor majore. La vîrstnici, cu starea generală alterată, indicația chirurgicală este discutabilă, deoarece chirurgia bolii diverticulare este mai dificilă și expune la mai multe complicații decît chirurgia cancerului colic.

Indicații de principiu: tineri cu starea generală bună, fără tare majore și care riscă să abandoneze tratamentul medical, expunîndu-se la complicații evolutive; sigmoidita simptomatică sub tratament medical.

Indicații de necesitate: sigmoidita sau colita diverticulară pseudotumorală, palpabilă; imagine radiologică de perforație acoperită; complicații majore: peritonită, ocluzie ireversibilă; complicații urinare cu sau fără fistulă; asocierea diverticul-polip; imposibilitatea excluderii unui cancer

Principii de tactică chirurgicală. Însăși terminologia folosită în chirurgia bolii diverticulare nu este codificată încă. Majoritatea autorilor vorbesc de chirurgie într-unul, în doi sau în trei timpi. Dacă exereza într-un timp este bine definită și corespunde rezecției colice, urmată de anastomoză în aceeași ședință operatorie, cea în trei timpi corespunde secvenței colostomie-drenaj-colectomie-închiderea colostomiei, chirurgia în doi timpi include tratamente variabile și tactici foarte diferite.

Este preferabilă clasificarea tratamentului chirurgical în tratament curativ de la început (d'emblée) și în tratament cu debut paliativ, în raport cu lăsarea pe loc sau prelevarea leziunii diverticulare cu ocazia primului gest operator.

Unii autori preferă intervențiile radicale, care îndepărtează leziunea infectată în primul timp operator. În aceste cazuri însă nu trebuie să se ezite în protejarea anastomozei printr-o colostomie sau să se recurgă la procedeul Hartmann. Acest tip de intervenție asociază agresivitatea, care îndepărtează leziunea, cu prudența de a nu efectua o anastomoză în mediu septic.

Autorii consideră că exereza segmentului colic afectat este întru totul justificată. Ori de cîte ori se efectuează acest tip de intervenție în boala diverticulară, se încheie, actul operator, prin efectuarea unei colostomii de protecție. În ce privește procedeul Hartmann, pe lîngă avan-

Scanned with OKEN Scanner

tajele incontestabile pe care le oferă privind securitatea imediată a bolnavului, expune totuși la riscurile unei reintervenții, de cele mai multe ori de mare amploare și nu o dată se pierde la cea de a doua operație ceea ce s-a cîștigat la prima. Procedeul Hartmann rămîne rezervat, după părerea noastră, cazurilor în care situația locală sau generală contraindică cu desăvîrșire colectomia d'emblée.

Conduita de tratament în complicațiile bolii diverticulare

Diverticulita (sigmoidita sau colita diverticulară)

• *Tratamentul conservativ* este indicat în primul episod inflamator acut, necomplicat. Constă în echilibrare hidroelectrolitică, aspirație nazogastrică, antibioterapie. Este contraindicată administrarea de morfină, deoarece ea crește presiunea intracolică. Pentru combaterea durerii se pot administra petidine.

După retrocedarea fenomenelor acute, tratamentul se rezumă la regim igieno-dietetic și laxative uleioase sau cu celuloză.

• *Metode de tratament chirurgical:*

Colostomia proximală pare a-și pierde valabilitatea, întrucît nu influențează spasmul segmentului colic subjacent, nu decomprimă efectiv acest segment și creează condiții favorabile pentru pusee inflamatorii iterative, ce pot duce la abcese sau traiecte fistuloase.

Chiar în absența acestor complicații, închiderea colostomiei este urmată de exacerbarea fenomenelor inflamatorii și implicit de complicațiile acestora.

Rezecțiile colice în tratamentul inflamațiilor diverticulare cîștigă tot mai mult teren, odată cu perfecționarea tehnicilor chirurgicale.

Pregătirea preoperatorie este asemănătoare cu cea folosită în tratamentul chirurgical al cancerului colic, cu rezerva administrării prudente a clismelor evacuatorii sau chiar evitarea lor. Pielografia preoperatorie constituie o măsură de precauție, necesară în toate cazurile.

Tehnica colectomiei segmentare în inflamația diverticulară, comportă anumite particularități: evidențierea obligatorie a ureterelor, în special a celui stîng; prelevarea de material pentru examen bacteriologic, în cazurile supurate; efectuarea examenului histopatologic extemporaneu, cînd o leziune malignă nu poate fi exclusă macroscopic.

Exereza cuprinde un segment colic larg, care coboară distal pînă la 15—25 mm sub marginea proximală a rectului. Rezecția descendentului sau a altor porțiuni ale colonului este condiționată de întinderea leziunilor. Restabilirea continuității digestive se poate realiza prin anastomoză transverso-rectală, protejată prin colostomie proximală temporară. Colectomia totală, cu anastomoză ileo-rectală nu își găsește indicația în aceste cazuri, decît cu totul excepțional.

Miotomia sigmoidiană (Reilly) are următoarele indicații:

• În cazurile cu evoluție lungă, fără răspuns la tratament corect aplicat, fără complicații majore, la bolnavi peste 50 de ani;

• După complicații majore (perforație, abces, obstrucții, fistule), dacă situația locală a limitat intervenția inițială la instituire de drenaj, aso-

Scanned with OKEN Scanner

ciat cu o colostomie. Exereza, care se efectuează după cîteva săptămîni, interceptează în general un segment colic mai scurt decît cea efectuată în condiții de urgență. În aceste cazuri, anastomoza poate fi completată prin miotomie;

• După drenaj și colostomie, miotomia poate înlocui rezecția colică.

Intervenția constă în incizia unei tenii antimezenterice de-a lungul segmentului colic afectat la 15—25 mm proximal și distal de acesta. Incizia nu interceptează mucoasa. Lezarea accidentală a mucoasei se repară prin sutură cu catgut subțire.

Complicațiile septice (fistule, peritonite), care grevează miotomia, fac ca acest tip de intervenție să nu fi intrat în rutină, cu toate că promotorii săi susțin că în 96% din cazuri obțin rezultate bune, deși de multe ori numai cu caracter temporar.

Teniotomia transversă (Hodgson, 1974) pornește de la scurtarea segmentului colic afectat. Se execută mai multe secțiuni transversale, care interceptează cele două tenii antimezenterice pînă la musculatura circulară. Astfel, se obține alungirea colonului. Rezultatul este influențat — teoretic și practic — prin imposibilitatea abordării teniei mezenterice. Această tehnică nu a intrat în practica curentă.

Hemoragia

• Tratamentul conservativ al hemoragiei constă în administrare de sînge, asociată eventual cu tamponament prin clismă baritată. În condiții corespunzătoare de dotare tehnică, injectarea directă de substanțe vasopresoare în vasul efracționat poate realiza hemostaza sau cel puțin permite temporizarea intervenției chirurgicale.

• Tratamentul chirurgical de urgență este justificat de continuarea hemoragiei cu o rată de 500 ml sînge administrat în 8 ore sau în cazul repetării sale.

Evidențierea intraoperatorie a sursei diverticulare a hemoragiei este dificilă, de cele mai multe ori imposibilă. Chiar în cazurile în care diverticulii pot fi observați ușor și sîngele se află exclusiv în colon, sursa hemoragiei poate fi localizată într-un alt segment digestiv. Unii recomandă clamparea succesivă a diferitelor segmente colice în aceste cazuri și rezecția segmentului, care se umple de sînge în cursul clampării. Metoda este greoaie și nesigură. Din acest motiv se preferă rezecția segmentelor colice pe care numărul diverticulilor este mai mare: sigmoidul, eventual colonul stîng. S-a observat că aceste tipuri de intervenții sînt urmate de hemostază definitivă, riscul hemoragiei din diverticulii restanți fiind practic inexistent.

Majoritatea autorilor preferă colostomia terminală pe segmentul proximal și înfundarea celui distal (procedeul Hartmann), urmînd ca restabilirea continuității digestive să fie realizată ulterior. De fapt, în cazuri complicate cu hemoragie, această tactică își găsește justificarea.

Colectomia totală, preconizată de unii în cazurile în care diverticulul hemoragic rămîne neidentificat, este grevată de o mortalitate de peste 20% la bolnavii în vîrstă, tarați, exsanguinați.

Scanned with OKEN Scanner

Obstrucția

• Tratamentul conservativ — realizat prin aspirația naso-gastrică, reechilibrarea hidroelectrolitică, terapia adresată edemului mucoasei și iritabilității colice, în majoritatea cazurilor este urmat de un răspuns favorabil.

• Tratamentul chirurgical de urgență se impune după eșecul mijloacelor de tratament medical și — mult mai frecvent — în lipsa unui diagnostic etiologic al ocluziei.

Apariția ocluziei pe un intestin inflamat și nepregătit în boala diverticulară, prin condițiile diferite față de cele din ocluzia neoplazică, constituie o contraindicație pentru orice tentativă de intervenție cu caracter radical de la început. Majoritatea autorilor preferă executarea unei colostomii proximale, urmată — după refacerea stării generale — de rezecția segmentului colic afectat. Colostomia poate fi închisă în aceeași ședință operatorie sau, preferabil, să fie menținută temporar, cu intenția de protejare a anastomozei colo-colice.

Deși expune bolnavul la două sau trei intervenții, considerăm că această tactică chirurgicală este justificată prin faptul că reduce la minimum riscul operator în aceste cazuri complexe și cu mare indice de gravitate.

Perforația

• Tratamentul conservativ poate fi aplicat în perforațiile mici, acoperite. Modificarea tabloului clinic impune și schimbarea conduitei terapeutice.

• Tratamentul chirurgical.

Abcesul diverticular se incizează după cîteva zile, deci după localizarea sa. Drenarea cavității abcesului se realizează pe calea cea mai scurtă și mai directă, de cele mai multe ori prin fosa iliacă stîngă, transrectal sau transvaginal. În aceste cazuri, nu este necesară instituirea unei colostomii proximale.

Intervenția poate fi urmată de constituirea unei fistule stercorale, care își găsește rezolvarea într-o intervenție chirurgicală ulterioară.

Peritonita difuză, primară sau secundară, impune laparotomia de urgență. Intervenția chirurgicală trebuie precedată de o pregătire scurtă și energică, constînd în aspirația gastrică, corectarea tulburărilor hidro-electrolitice, combaterea stării de șoc. Aproximativ 15—25% dintre bolnavii cu peritonită fecaloidă, a căror stare depășește resursele terapeutice, nu pot fi resuscitați, și sucombă înainte de a putea fi tentată intervenția chirurgicală.

Procedeele chirurgicale sînt variate:

• *Drenajul local simplu* sau *sutura și acoperirea perforației urmată de drenaj* se poate asocia cu o colostomie proximală. Ulterior, se procedează la rezecția segmentului colic afectat, ultima etapă chirurgicală fiind rezervată închiderii colostomiei.

• *Exteriorizarea colonului perforat* este o metodă greoaie și ineficace, deci neindicată. Prin această tehnică, leziunea infectată rămîne pe loc.

Scanned with OKEN Scanner

Datorită retracției mezocolonului, exteriorizarea se realizează cu dificultate și incomplet. Dacă însă mezoul este liber, nimic nu se opune rezecției.

• *Rezecția imediată* urmată de anastomoză primară și asociată cu colostomie proximală este grevată, într-o proporție foarte mare, de complicații severe: infecții, dehiscența de sutură, fistule stercorale.

Conduita cea mai rațională constă în rezecția întregului segment colic patologic și exteriorizarea segmentului proximal sub forma unei colostomii terminale, capătul segmentului distal se exteriorizează sau dacă este scurt, se înfundă, după procedeul Hartmann. Intervenția se încheie prin lavaj peritoneal și drenaj larg. Continuitatea colică se restabilește după 2—3 luni prin anastomoză T—T.

Metoda prezintă avantajul unui tratament complet, fără riscul efectuării anastomozei în mediu septic, în plină peritonită evolutivă.

Mortalitatea de 5—8% pledează și ea în favoarea acestei tactici, mai ales dacă se ține seama de mortalitatea de 30% după drenaj și colostomie, de 57% după exteriorizarea ansei perforate și de 18% după rezecție cu anastomoză imediată.

Fistulele

Fistulele colo-vezicale nu reclamă tratament chirurgical de urgență. Alegerea procedeului operator depinde de extinderea procesului inflamator și de diagnosticul preoperator complet. În condițiile unei bune pregătiri se pot utiliza tehnici chirurgicale într-un singur timp, constînd în disecția traiectului fistulos, sutura peretelui vezical, rezecția segmentului colic afectat, urmată de anastomoză T—T și drenaj. La bolnavii cu interesarea stării generale sau cu infecție urinară se preferă efectuarea unei colostomii preliminare, urmată cît mai repede de intervenția radicală.

Fistula colo-uterină se tratează prin extirparea în bloc a uterului și colonului invadat.

Fistula colo-jejunală sau colo-ileală. Atitudinea în aceste cazuri depinde de situația locală. În principiu, se rezecă în bloc intestinul și colonul afectat și se realizează anastomoza T—T pe intestinul subțire. Conduita privind colonul restant diferă; unii preferă aplicarea procedeului Hartmann, alții restabilesc continuitatea colică în aceeași ședință operatorie, însă sub protecția unei colostomii temporare. În aceste cazuri, atitudinea trebuie să fie electivă și să se adapteze condițiilor locale și stării generale a subiectului supus intervenției chirurgicale.

Fistula colo-parietală. Tratamentul acestei leziuni constă în disecția și extirparea traiectului (sau traiectelor) fistulos împreună cu segmentul colic la nivelul căruia se află orificiul intern al fistulei. Întrucît acest tip de leziune nu forțează intervenția chirurgicală de urgență, un tratament preoperator bine condus poate influența favorabil modificările inflamatorii și astfel permite restabilirea continuității colice în aceeași ședință operatorie.

Asocierea sigmoidită-cancer. Acest tip de leziune, chiar dacă nu este confirmată ci numai suspectată, obligă la exereză în conformitate cu principiile chirurgiei oncologice.

Scanned with OKEN Scanner

15.2. DIVERTICULUL COLONULUI DREPT

În afara bolii diverticulare, la nivelul cecului, mai rar al colonului ascendent, se poate localiza un alt tip de leziune, care diferă etiologic, morfologic și clinic de cea caracteristică bolii diverticulare.

15.2.1. ANATOMIA PATOLOGICĂ

Diverticulul colonului drept este congenital, unic și se localizează mai ales la nivelul peretelui median al cecului, în apropierea joncțiunii ileo-cecale. În structura sa intră toate straturile peretelui colic. În cavitatea diverticulară se găsesc de obicei coproliți.

15.2.2. SEMNELE CLINICE

Acestea lipsesc în majoritatea cazurilor. Apariția lor se datorește complicațiilor evolutive ale leziunii. Manifestările clinice apar la o vîrstă mai tînără decît cele din boala diverticulară, de obicei sub vîrsta de 40 de ani.

15.2.3. COMPLICAȚII

• Hemoragia diverticulară se manifestă sub formă de melenă și poate apare în cantitate variabilă, independent de modificări inflamatorii.

• Diverticulita acută se datorește obturării ostiumului diverticular printr-un coprolit sau fecalom. În interiorul cavității diverticulare are loc o importantă proliferare microbiană, cu repercusiuni parietale. Semnele clinice sînt identice cu cele din apendicita acută. Foarte rar se evidențiază o masă palpabilă, care trebuie diferențiată de abcesul apendicular, de cancerul cecal, de boala Crohn sau de alte leziuni ce se localizează la acest nivel.

Diagnosticul poate fi suspectat la persoanele care au prezentat pusee similare, dar în majoritatea cazurilor se precizează numai intraoperator.

Diverticulita care evoluează spre supurație este probabil identică cu flegmonul cecal idiopatic acut, descris de Tagart în 1953.

• Ulcerul diverticular solitar este, de asemenea, urmarea unei diverticulite acute a cecului sau colonului ascendent.

15.2.4. DIAGNOSTIC

Diagnosticul este foarte dificil și numai excepțional este stabilit, prin examen radiologic.

Scanned with OKEN Scanner

15.2.5. TRATAMENTUL

În hemoragie se poate încerca un *tratament conservativ,* dar persistența sau repetarea hemoragiei impune hemicolectomia dreaptă de urgență.

În cazul unei diverticulite acute diagnosticate, tratamentul inițial constă în regim alimentar de cruțare, hidric în primele zile; aspirație gastrică; reechilibrare hidroelectrolitică; antibioterapie.

Tratamentul chirurgical. Tactica chirurgicală depinde de tipul de leziune. Dacă existența diverticulului constituie o descoperire intraoperatorie, cu ocazia unei laparotomii efectuate pentru o altă afecțiune, simpla înfundare sau eventual rezecția diverticulului este suficientă.

Abcesul diverticular beneficiază de evacuare chirurgicală și drenaj, extirparea diverticulului fiind efectuată în aceeași ședință operatorie, cînd situația locală o permite sau, în caz contrar, după amendarea fenomenelor inflamatorii.

Dacă inflamația cuprinde și peretele cecal, se indică extirparea în bloc a diverticulului și a cecului pînă în țesut sănătos. În cazul în care în aceste condiții este perturbată funcționalitatea valvulei ileo-cecale, exereza se va completa cu rezecția ileonului terminal, urmată de anastomoză ileo-ascendentă.

În perforația diverticulară cu peritonită difuză, hemicolectomia dreaptă reprezintă soluția optimă, dacă starea generală o permite. În aceste cazuri, nu este indicată restabilirea imediată a continuității digestive, cele două extremități intestinale fiind exteriorizate sub forma unei ileostomii, respectiv a unei colostomii, urmînd ca anastomoza celor două segmente să se realizeze ulterior.

Hemicolectomia dreaptă este indicată și în cazul în care diferențierea față de cancerul colic nu este posibilă nici intraoperator.

BIBLIOGRAFIE

1. Ackerman, L. V., Rosai, J., *Surgical pathology,* 5-th . ed., St. Louis, Mosby C. V. Comp., 1974, 441—452.
2. Ansay, J., Andrianne, Y., *Faut-il être agressif dans le traitement chirurgical de la diverticulite colique,* Acta., Chir. Belg., 1979, 6, 397—400.
3. Arfwidson, S., *Pathogenesis of multiple diverticula of the sigmoid colon in diverticular disease,* Acta chir. Scand., (Suppl)., 1964, 342, 47—51.
4. Athanasoulis, A. C., Baum, S. et al., *Mesenteric Arterial infusions of vasopressin for Hemorrhage from Colonic Diverticulosis,* Amer. J. Surg., 1975, 2, 212.
5. Behringer, C. E., Albrightt, N. B., *Melaena des diverticuloses coliques. Vers une amelioration de la thérapeutique,* La Nouvelle Presse Médicale, 1973, 36, 2367—2372.
6. Bertrand, J. Chrétien, G., *Facteurs étiologiques de la diverticulose colique,* Arch. Fr. Mal. App. Dig., 1964, 53, 561—570.

Scanned with OKEN Scanner

7. Bevan, P. G., *Acute diverticulitis, A review of emergency admission,* Br. med. J., 1961, 1, 400—404.
8. Blondet, P., Eicholz, L., Maillet, P., *A propos d'un cas de sigmoïdite diverticulaire avec fistule sigmoido-vésicale d'origine tuberculeuse,* Arch. Fr. Mal. App. Dig., 1962, 51, 198—204.
9. Boumghar, M., Merlini, M., *Place de la resection-anastomose dans le traitement des sigmoidites perforées,* Méd. et Hig., 1979, 37, 2768—2772.
10. Brodribb, A. J. M., *Treatment of symptomatic diverticular disease with a high fibre diet.,* Lancet, 1977, 1, 664—668.
11. Burkitt, D. P., Walker, A. R. P., Painter, N. S., *Effect of dietary fibre on stools and transit times and its role in the causation of the disease,* Lancet, 1972, 2, 1408—1411.
12. Camproden, R., Guerrero, A. J., Mendoza, G. C., Grespo, C., *Giant diverticula of the colon,* Br. J. Surg., 1977, 9, 628—629.
13. Charnock, F. M. L., Rennie, J. R., Wellwood, J. M., Todd, I. P., *Results of colectomy for diverticular disease of the colon,* Br. J. Surg., 1977, 54, 417—419.
14. Chughtai, A. S., Ackerman, B. N., *Perforated diverticulum of the transverse colon,* Amer. J. Sung., 1974, 5, 308—310.
15. Cummings, J. H., *Dietary fibre and colonic function,* Proc. R. Soc. Med., 1978, 71, 81—85.
16. Dawson, J. L., Hanon, I., Raxburgh, R. A., *Diverticulitis coli complicated by diffuse peritonitis,* Br. J. Surg., 1965, 52, 354—357.
17. Debray, C. H., Leymarios, J., Crespon, B., Nardi, C., Martin, E., *Hemorragie masive par diverticulose colique. Interêt de l'arteriographie (image en anneau) et de la coloscopie,* La Nouvelle Presse Médicale, 1974, 12, 715.
18. Detry, R., Kestens, P. J., Haot, J., Van Heuverzwijn, R., Mahieu, P., *La péridiverticulite colique,* Acta. Chir. Belg., 1979, 6, 377—385.
19. Eusebio, B. E., Eisenberg, M. M., *Natural history of diverticular disease of the colon in young patients,* Am. J. Surg., 1973, 3, 308—311.
20. Fleischner, F. G., *Diverticular disease of the colon,* Gastroenterology, 1971, 60, 316—320.
21. Giffin, J. M., Butcher, N. R. Jr., Ackerman, L. V., *The surgical management of colonic diverticulitis,* Arch. Surg., 1967, 94, 619—626.
22. Girard, M., *Diverticuloses coliques,* Rev. Prat. (Paris), 1967, 31, 4401—4419.
23. Hardouin, J. P., *La diverticulose colique,* Conc. Med., 1977, 99, 5717—5724.
24. Haberer, G., Hoffmann, K., Bary, S., Nakano, H., *Zur operativen Therapie der Dickdarm-divertikulitis,* Münch. med. Wschr., 1974, 116, 1075—1080.
25. Hodgson, J., *Transverse taeniomyotomy for diverticular disease,* Dis. Colon. Rectum., 1973, 16, 283—286.
26. Hollender, L. F., Meyer, C. H., Calderoli, H., Jamart, J., Alexiou, R., *Le traitement chirurgical des sigmoidites diverticulaires compliquées,* J. Chir. (Paris), 1978, 115, 205—211.
27. Hunt, T., *Maladie diverticulaire du côlon,* Spectrum, 1970, 13, 23—28.
28. Janne, Ph., Bremer, A., *Les perforations coliques diverticulaires,* Acta, Chir. Belg., 1979, 6, 393—394.
29. Julien, M., *Chirurgie des diverticuloses coliques; indications chirurgicales,* C. M., 1977, 99, 5727—5728.
30. Juvara, I., Gavrilescu, S., Dragomirescu, C., *Considerații asupra complicațiilor diverticulitei colice (în legătură cu 22 cazuri),* Chirurgia (Buc.), 1981, 30, 321—332.
31. Kettlewell, M. G. W., Moloney, G. E., *Combined horizontal and longitudinal colomyotomy for diverticular disease,* Dis. Colon Rectum., 1977, 20, 24—27.

Scanned with OKEN Scanner

16. LEZIUNI PRECANCEROASE ALE COLONULUI

O serie de leziuni ale colonului dobîndite (polipul adenomatos, polipul vilos, papilomul) sau transmise ereditar (polipoza rectocolică familială, sindromul Peutz-Jeghers, sindromul Gardner, sindromul Olfield) precum și unele leziuni inflamatorii cu mecanism neprecizat de instalare (rectocolita hemoragică), au un potențial de malignizare care variază de la 20—25%, pentru localizarea colo-rectală a polipului adenomatos, la 10—30%, în rectocolita ulcerohemoragică, mergînd pînă la 70—80% în cazul polipilor viloși (tumori viloase) ale colonului și în polipoza rectocolică familială.

Baza anatomopatologică a acestor leziuni precanceroase este reprezentată, în esență, de tumori aparent benigne, de natură epitelială.

În ce privește rectocolita hemoragică, ea reprezintă o boală inflamatorie nespecifică a intestinului gros în care interesarea colonului poate fi parțială sau totală, în timp ce rectul este întotdeauna afectat. Patogenetic, infecția, modificările alergice, psihosomatice și mai ales mecanismele autoimune sînt implicate, existînd însă și posibilitatea unei transmiteri ereditare (10—15%) a R.C.H. Morfopatologic, subliniem preponderența leziunilor de tip inflamator la nivelul mucoasei și submucoasei predominante la nivelul recto-sigmoidului și aspectul difuz al acestor leziuni, fără zone de mucoasă intactă.

16.1. ANATOMOPATOLOGIA STĂRILOR PRECANCEROASE ALE COLONULUI

Clinic, prin polip înțelegem orice masă de țesut tumoral care derivă din mucoasă și proemină în lumenul tractului digestiv. Această definiție nu corespunde cu structura histopatologică a polipilor, care rezultă din proliferarea anormală a epiteliului glandular în jurul unui ax conjunctivo-vascular unic sau multiplu.

Polipul reprezintă, din punct de vedere histopatologic, o tumoare benignă, avînd punctul de plecare în epiteliile cilindrice și cubice de suprafață. Localizarea polipului adenomatos corespunde cu cea a mucoaselor acoperite de aceste epitelii, localizarea colo-rectală fiind frecventă. Este semnalată prezența lui și la nivelul mucoasei nazale, gastrice și la

Scanned with OKEN Scanner

nivelul jejun-ileonului. Numeric, el poate fi solitar (unic) sau multiplu, așa cum îl întîlnim în polipoza rectocolică difuză.

Luînd în considerare elementele histologice care proliferează, polipii se pot clasifica în: polipi simpli, polipi adenomatoși, polipi viloși (papilari), papilomul, polipul hamartomatos, pseudopolipii.

Toate aceste forme histopatologice de polipi reprezintă stări precanceroase cu potențial degenerativ direct, proporțional cu ordinea enunțării, cu excepția papilomului.

16.1.1. POLIPUL SIMPLU HIPERPLAZIC

Apare la nivelul colonului ca un proces de neoformație; pediculat sau sesil, avînd o suprafață netedă sau neregulată, uneori vegetantă, alteori ulcerată. Histologic, el este format dintr-un ax conjunctivo-vascular în continuitate cu corionul mucoasei, peste care este suprapus un epiteliu cilindric sau cubic proliferat, uni- sau pluristratificat. Se malignizează rar. Sediul predilect este la nivelul recto-colonului.

16.1.2. POLIPUL ADENOMATOS (GLANDULAR) (ADENOMUL)

Sînt mai voluminoși decît primii, boselați, histologic constatîndu-se o asociere între proliferarea epiteliului cilindro-cubic de acoperire și o neoformare de glande localizate în axul conjunctivo-vascular al tumorii fără existența canalului excretor.

Aspectul macroscopic al polipilor adenomatoși poate fi apreciat exact cu ocazia unui examen endoscopic atunci cînd coloratia lor nu este modificată. Culoarea polipilor mari este roșie-purpurie, iar cea a polipilor mici este asemănătoare cu a mucoasei colice sănătoase înconjurătore. Diametrul polipului adenomatos variază între 1—5 cm. Tumoarea poate fi sesilă dar mai adesea pediculată (chiar în cazul polipilor mari), pedicului putînd avea o lungime de 1—3 cm sau chiar mai mult. Pedicului poate avea o bază mai largă de implantare, care apoi se îngustează treptat, astfel că la joncțiunea sa cu tumoarea prezintă o îngustare care conferă polipului, în ansamblu, aspectul de ciupercă. Extremitatea bulboasă a tumorii este netedă sau lobulată, neregulată iar consistența, moale. În aproximativ 1/3 din cazuri, există mai mulți polipi. Microscopic, pedicului este constituit dintr-o tijă conjunctivo-vasculară, acoperită de o prelungire a mucoasei sănătoase din jur, ceea ce sugerează că pedicului nu face parte din tumoarea propriu-zisă, ci reprezintă o zonă a mucoasei colice, tracționată de formațiunea tumorală în dezvoltarea sa, mecanism favorizat de peristaltismul peretelui intestinal. Proliferarea este limitată de musculara mucoasei. Epiteliul propriu-zis cilindro-cubic de acoperire poate prezenta diferite grade de dediferențiere: nuclei hipercromatici; pleimorfism marcat; mitoze frecvente; dispoziția pluristratificată a celulelor limitante a tubilor glandulari, modificări ce pledează pentru existența unui carcinom „in situ".

Scanned with OKEN Scanner

Membrana bazală este prezentă atît la nivelul de contact între epiteliul de suprafață și țesutul conjunctiv, cît și în jurul glandelor, ceea ce le conferă caracterul benign. Ruperea membranei bazale, atît la polipii solitari cît și la cei multipli reprezintă primul semn histologic cert de malignizare.

În stadii mai avansate de dediferențiere, structura glandulară tubulară poate să dispară, celulele fiind uneori grupate în grămezi, fără tendința de a respecta structura glandei. Aceste modificări pot fi prezente în unul sau mai multe focare, restul tumorii păstrîndu-și structura glandulară de aspect normal.

Invazia muscularis mucosae pledează pentru existența unui carcinom invaziv, care adesea poate fi evidențiat numai prin secțiuni seriate la nivelul bazei de implantare a tumorii.

Uneori polipii adenomatoși prezintă zone de necroză urmate de ulcerații, chiar înainte de apariția infiltratelor inflamatorii în axul lor conjuctivo-vascular. Devine absolut necesară diferențierea histologică a polipilor tumorali inflamați secundar de formațiunile polipoide de natură inițial inflamatorie, cu caracter granulomatos cronic la care se poate asocia și o hiperplazie epitelială de intensitate variabilă.

16.1.3. POLIPUL VILOS

Polipul vilos (polipul papilifer, adenomul vilos, adenomul papilar) reprezintă o formă particulară, un subtip al polipului adenomatos întîlnit mai ales la nivelul colonului (în special sigmoid) și rectului. Adesea polipii adenomatoși coexistă în asociere cu polipii viloși.

Macroscopic, tumoarea viloasă apare ca o neoformație vegetantă, franjurată, cu aspect encefaloid, arborescent, avînd numeroase ramificații subțiri, fragile. Tumoarea poate fi sesilă sau pediculată, baza de implantare în mucoasa de proveniență rămînînd întotdeauna suplă. Microscopic, polipul vilos colic are arborizațiile tapetate cu celule cilindrice mucosecretante sau cu celule bazofile dediferențiate, cu mitoze frecvente, fără prezența atipiilor. Uneori, tumoarea secretă o cantitate foarte mare de mucus, urmată de tulburări hidro-electrolitice și metabolice marcante, ca urmare a pierderilor de potasiu, clor și apă. Vilozitățile au un ax conjunctivo-vascular, stroma este redusă și foarte frecvent prezintă infiltrații inflamatorii. După o evoluție îndelungată, se apreciază că aproximativ 80% din polipii viloși se malignizează. Cu toate acestea o tumoare viloasă este capabilă ca, după o exereză locală, să recidiveze prezentînd totuși histologic o structură benignă. Pentru aceste motive, tumoarea viloasă a rectocolonului este considerată ca fiind benignă — malignă la limită — „Border-Line", distingîndu-se două forme: tumori viloase benigne și tumori viloase cu leziuni de „carcinom in situ".

Polipul vilos are o serie de caracteristici clinice și evolutive precum și histologice, deosebite de polip și papilom. După Boicescu L. (1972), tumoarea poate fi considerată o polipoză incomplet diferențiată.

Scanned with OKEN Scanner

16.1.4. PAPILOMUL

Reprezintă o tumoare benignă a epiteliilor stratificate pavimentoase avînd potențial moderat de malignizare. În afară de localizarea anală, mai poate fi întîlnit la nivelul mucoasei bucale, faringiene, esofagiene, vulvă și vagin. Papilomul poate fi pediculat sau sesil cu o suprafață netedă sau rugoasă. Obișnuit tumoarea este mică, dar la nivelul regiunii anale pot apare papiloame voluminoase. Histologic, papilomul este caracterizat de o proliferare digitiformă a epiteliului de acoperire, stratificarea fiind respectată, cu lipsa activității mitotice . Digitațiile papilomatoase au un ax conjuctiv-vascular redus.

16.1.5. POLIPII HAMARTOMATOȘI

Au o structură epitelială bine diferențiată; în stromă prezintă și fibre musculare netede. Se malignizează foarte rar, stînd la baza anatomică a sindromului Peutz-Jeghers, considerat de unii ca o variantă rară a polipozei recto-colice familiale.

16.1.6. PSEUDOPOLIPII

Pseudopolipii rezultă din proliferarea în exces a țesutului de granulație și nu reprezintă adevărate formațiuni proliferative epiteliale. Apar în evoluția unor boli cu caracter ulcerativ, inflamator cronic, ale intestinului gros, cum ar fi recto-colita ulcero-hemoragică. Formațiunea tumorală apare ca o proeminență rotundă, izolată sau grupată, de culoare roșie, foarte hemoragică la atingere. Uneori acești pseudopolipi ating dimensiuni mari (4—5 cm). În cazul recto-colitei hemoragice se consideră că au un potențial de malignizare mare, acest risc reprezentînd 12,5% după o evoluție de cel puțin 10 ani și de 25% după o evoluție de 25 ani.

16.2. CLINICA ȘI TERAPIA STĂRILOR PRECANCEROASE ALE COLONULUI

16.2.1. POLIPUL SOLITAR AL COLONULUI

Polipul solitar al colonului reprezintă localizarea unică a unui polip adenomatos în una din zonele topografice ale colonului. Este o tumoare apărută în urma proliferării epiteliului criptelor Lieberkühn.

16.2.1.1. **Incidența.** Este considerată cea mai frecventă tumoare colică (80% din totalitatea polipilor). Apare rar sub 21 de ani, frecvența

Scanned with OKEN Scanner

sa crescînd progresiv cu vîrsta, ceea ce ar pleda pentru lipsa sa de involuție spontană. La adult, după diverși autori, incidența s-ar plasa între 1—50%, cea mai plauzibilă apreciere fiind de 5%.

Repartizarea topografică a polipului adenomatos solitar la nivelul recto-colonului este foarte diferită. Studiile clinice, bazate și pe investigații radiologice și fibroscopice, localizează 73% din polipi la nivelul rectului și în porțiunea distală a colonului sigmoid, 20% în porțiunea mijlocie și superioară a sigmoidului, 3% la nivelul colonului descendent, 2% la nivelul transversului și ascendentului (Schwartz). Alți autori dau o frecvență de 80% ca localizare rectosigmoidiană și 20% în restul colonului (Hardy), iar unele studii autopsice evidențiază 27% în rect și sigmă; 11% în descendent, 25% în transvers și 37% în ceco-ascendent.

Prin coroborarea diferitelor statistici, Burghele și colab. subliniază o netă predominanță pentru localizarea sigmoidiană a polipilor adenomatoși: colon drept 1%, colon transvers 5%, descendent 13%, sigmoid 81%.

16.2.1.2. **Mecanismul de producere.** În mod normal, există un echilibru între diviziunea celulelor mucoase și exfolierea lor. Distrugerea acestui echilibru, prin reducerea exfolierii sau creșterea diviziunii celulare, poate induce apariția unor excrescențe ce predomină în lumenul intestinal. În polipii neoplazici, diviziunea celulară nu e limitată la zonele sale normale ci este prezentă atît în fundul criptelor Lieberkühn, cît și pe suprafața mucoasă. Diferențierea celulelor secretante și absorbtive devine incompletă.

16.2.1.3. **Relația polip adenomatos-cancer.** Nu există încă un consens deplin privind potențialul de malignizare al polipului adenomatos. Dacă Akerman dă o proporție de malignizare de 0,2—0,8% a polipilor și Morson de 1%, în urma unor studii clinice, endoscopice și anatomopatologice, pe loturi mari de bolnavi, s-a ajuns la concluzia că procentul de malignizare este infinit mai mare, mai ales la polipii cu localizare recto-colică. Prezența polipilor multipli sporesc considerabil acest risc; după Ekelund cam 50% din polipii coexistenți cu cancer, sînt multipli. Rieder și colab., pe 9132 bolnavi, au evidențiat în 20,7% cancer și polipi multipli și 16,6% cancer și polip unic. Pe o perioadă de 15 ani, Gheorghescu și colab. au observat că 13,14% din bolnavii operați pentru cancer recto-colic au prezentat și polipi adenomatoși situați la distanțe variabile de tumoarea canceroasă.

Un aspect semnificativ al posibilității malignizării polipilor adenomatoși rezidă în faptul că prezența lor reprezintă o stare anormală a mucoasei intestinale, un indiciu asupra capacității mucoasei de a dezvolta tumori epiteliale benigne sau maligne. Potențialul de malignizare al adenoamelor voluminoase este mult mai mare ca a celor mici. Din punct de vedere genetic, se pare că ar fi vorba de trei factori: factorul care dezvoltă adenomul la persoanele ce posedă gena pp (receptiune pentru adenom); cel care determină creșterea în volum a adenomului și factorul ce induce malignizarea adenoamelor voluminoase.

Se pare că al doilea factor care reprezintă un metabolit al acizilor biliari, rezultat în urma acțiunii florei bacteriene a colonului, este pre-

Scanned with OKEN Scanner

zent în concentrație mai mare mai mult la nivelul colonului stîng decît în cel drept. Prezența lui este legată însă și de modul de alimentație, mai ales de ingestia de grăsimi și carne. S-a constatat totodată că frecvența polipilor la alcoolici este de trei ori mai mare.

Asupra relației polip-cancer recto-colic sînt încă păreri contradictorii. Grellet și Weisman (cit. de A. Ordeanu) susțin că un cancer nu apare niciodată pe o mucoasă colică normală. În afara carcinoamelor, puțin frecvente, care apar pe un fond de colită, precursorul este întotdeauna polipul care se dezvoltă lent, fiind necesari mai mulți ani pentru ca acesta să devină un cancer clasic vegetant și infiltrant. Valdes-Dapena și Bekfield (cit. de Bockus) consideră că cea mai precoce modificare anatomopatologică vizibilă este reprezentată de creșterea și protruzia țesuturilor subepiteliale, odată cu aceasta instalîndu-se și „atipiile", modificări „maligne incipiente" sau „cancerul in situ".

După Benhamou (cit. de A. Ordeanu), polipii care își pierd în cel mai înalt grad diferențierea reprezintă adevărata graniță cu polipii maligni. Polipii nediferențiați reprezintă anomalii neoplazice prezentînd mitoze anormale, hiperbazofilie a citoplasmei, modificări nucleare. Cînd aceste anomalii nu depășesc membrana bazală a celulelor, polipul se denumește ca polip degenerat în suprafață. Străpungerea membranei bazale reprezintă stadiul I, iar invadarea pediculului este considerată o etapă esențială în evoluția naturală a polipilor malignizați, faza ulterioară fiind reprezentată de un cancer infiltrat și ulcerat (fig. 16.1.).

16.2.1.4. **Semne clinice.** Avînd o maximă incidență între 40—60 de ani, polipii adenomatoși sînt mai frecvenți la bărbați.

Pe lîngă formele asimptomatice frecvente, pot apare semne clinice care deschid calea spre diagnostic. Rectoragia cu sîngerări apare aproape întotdeauna ca primul și unicul semn, deși nici aceasta nu este constantă. Mai frecvent, apar hemoragii reduse cantitativ și repetate — sau, uneori hemoragii mari, unice. Hemoragia este cauzată de tracțiuni mecanice asupra polipului sau chiar de ruperea sa, situație care este urmată de eliminarea formațiunii tumorale. În funcție de sediul polipului lezat pe cadrul colic, hemoragia poate îmbrăca aspectul de melenă (în leziunile situate sus) sau poate apare la sfîrșitul scaunului, cu sînge roșu (în localizările joase).

Eliminările de mucus apar rar mai ales în polipii mari. Diareea cu scaune frecvente, ce conțin sînge amestecat cu glere, constituie o raritate. Durerile sînt inconstante, iar cînd apar au mai mult un caracter de jenă, senzație dureroasă vagă abdominală cu sediu în flancul stîng, fosa iliacă stîngă sau periombilical, datorîndu-se tracțiunii pediculului sau spasmelor intestinale. Rar apar crize dureroase paroxistice intermitente datorită unor invaginații repetate ce pot fi provocate de prezența polipului. În fine, în cazul polipilor mari, voluminoși, ce obstruează lumenul, pot apare complicații de tip ocluziv, cu tot cortegiul simptomatic al ocluziei.

Semnele generale pot apare izolat sau în asociație cu cele locale. Anemia poate fi produsă prin hemoragii oculte, mici, îndelungate, repetate, însoțită frecvent de astenie, fatigabilitate.

Scanned with OKEN Scanner

Uneori apare febra, care trădează suprainfectarea tumorii sau o colită asociată.

Polipii lungi . pediculați, localizați distal, pot fi uneori evidențiați la examenul obiectiv, fie în urma prolabării lor transanal sau pot fi palpați printr-un tușeu rectal, care poate decela o masă tumorală mică mobilă, care fuge de sub deget (polip pediculat) sau este fixată de unul din pereții rectali (polip sesil). Polipii cu alte localizări decît cea rectală rămîn inaccesibili acestor mijloace de investigație, endoscopia și examenul radiologic rămînînd suverane.

16.2.1.5. **Diagnosticul** poate fi împărțit în mai multe etape în funcție de examenul complementar de bază:

• *Etapa endoscopică* este esențială și trebuie efectuată înaintea oricărei alte investigații paraclinice. Endoscopia trebuie făcută pe un colon bine pregătit, gol, lipsit de orice urmă de reziduuri, deoarece acestea pot masca leziunile mai mici sau pot chiar să ecraneze sistemul optic al aparatului. Clismele evacuatorii, purgațiile cu ulei de parafină în părți egale cu ulei de ricină trebuie să preceadă cu 48 de ore investigația. În cazul prezenței unei eventuale diarei, cuparea acesteia cu tinctură de opiu este de un real folos.

Colonoscopia vizualizează polipul, sediul și modul implantării sale, aspectul mucoasei colice din jur, prezența eventuală a mai multor polipi sau chiar prezența unui eventual cancer. Nu poate preciza însă lungimea pedicululuí și nici structura sa benignă sau malignă în lipsa unor leziuni evidente. Mai are avantajul că permite extirparea endoscopică a leziunii polipoase în vederea unui examen histopatologic minuțios.

• *Etapa radiologică.* Irigografia și în special irigografia în dublu contrast este obligatorie chiar dacă la examenul endoscopic s-a descoperit și eventual s-a îndepărtat un polip, datorită posibilității existenței și altor localizări. Examinarea este obligatorie și în cazul unui examen endoscopic negativ. Depistarea radiografică a polipilor este condiționată de utilizarea unei tehnici perfecte de execuție, de calitatea imaginilor obținute, de executarea examinării pe un colon gol, „curat" precum și de corecta și competenta interpretare a imaginilor irigografice. După o pregătire colică corespunzătoare, cuprinzînd un regim fără reziduuri, administrarea de laxative neuleioase, cu asigurarea unei complete goliri a colonului, irigografia în dublu contrast se execută cu o emulsie baritată fină, care se mulează perfect, „în strat subțire" pe pereții colonului. Insuflarea de aer și comprimarea dozată pentru a derula buclele sigmoidiene sînt obligatorii (tehnica dublului contrast Welin). Tehnica necesită o deosebită atenție și răbdare. Repartiția bariului și a aerului, alternanța dintre aceste două medii de contrast, fiind hotărîtoare în vederea interpretării imaginii, pot crea trei posibilități: existența unor porțiuni de repletiune totală, complete, ce nu pot fi interpretate; umplerea parțială cu bariu poate da naștere la apariția unor „pete intense de bariu stagnante", mai ales în părțile declive ale colonului. Orice amputare a marginii acestor pete de formă, în general ovală, poate fi semnificativă pentru existența unui polip sau unei alte tumori; imagini ideale de dublu contrast în care polipii sesili dau imagini „în formă de cerc" sau de „pălărie", iar polipul pediculat își etalează clar forma prin evidențierea clară a capului și pediculiului. Imaginea apare ca o lacună clară,

Scanned with OKEN Scanner

fin delimitată, cu un contur regulat, cu un pedicul (tijă) mai mult sau mai puțin lung, uneori îngust sau cu o bază mai largă de implantare (fig. 16.2.).

În unele cazuri, arteriografia selectivă a mezentericei superioare și/sau inferioare poate completa datele obținute la examinările anterioare. Ea poate evidenția o hipervascularizație la nivelul tumorii polipoase sau existența unui retur venos precoce în cazul unei tumori maligne. Metoda ca atare nefiind lipsită de riscuri pentru bolnav, nu schimbă în esență conduita terapeutică, aducînd numai un plus de informații asupra tumorii decelate prin examinările anterioare (Guivar'h, M., Nathan, G.).

• *Etapa histologică.* Odată extirpat endoscopic, studiul microscopic al polipului poate fi considerat corect și complet numai dacă piesa extirpată cuprinde și baza sa de implantare în mucoasă colică, performanță adesea greu de realizat. Secțiunile trebuie să intereseze întreaga piesă extirpată numai astfel stabilindu-se corect benignitatea, existența unui grad de diferențiere sau degenerare malignă a polipului.

16.2.1.6. **Tratament.** Odată diagnosticat și constituind o stare precanceroasă, atitudinea adoptată nu poate fi decît cea chirurgicală. Problema cheie constă în stabilirea metodei, tehnicii de abordare a leziunii. Dilema operatorului: polipectomie sau colectomie? rezultă dintr-o serie de factori obiectivi: nu întotdeauna chirurgul cunoaște preoperator natura benignă sau malignă a tumorii; caracterul de malignitate al polipului nu poate fi stabilit întotdeauna nici chiar în timpul intervenției.

În favoarea polipectomiei simple, atunci cînd tumoarea pare macroscopic benignă, pledează simplicitatea intervenției și posibilitatea executării unei biopsii extemporanee care, în caz de necesitate, orientează extinderea intervenției conform deziderateloror oncologice. Polipectomia este indicată mai ales în cazul polipilor cu pediculi lungi (rar malignizați) și la copil sau în polipoza juvenilă în care malignizarea este de asemenea foarte rară.

În cazul polipilor sesili cu transformarea malignă a pediculilor (chiar și în cei pediculați) sau în prezența semnelor de dediferențiere histologică este preferabilă colectomia segmentară.

16.2.2. ADENOMUL VILOS (ADENOMUL PAPILAR)

Reprezintă o formațiune polipoidă de natură epitelială, benignă în esență, denumită astfel după aspectul său de tufă de coral, datorită numeroaselor vegetații colariforme strînse din care este formată. Poate fi deosebit de polipul adenomatos prin numărul mare de axe conjunctivovasculare tapetate de mucoasă glandulară. Între polipul adenomatos și adenomul vilos există numeroase forme intermediare (fig. 16.3.).

Etiologie. Apare cu predilecție între 55—75 de ani, foarte rar la tineri, predominînd la sexul masculin. Sediul obișnuit al adenomului vilos este sigma și mai ales rectul (80% pentru Bacon), dar poate fi întîlnit și pe celelalte porțiuni ale colonului, mai ales la nivelul colonului drept. Nu este cunoscută cauza apariției celor două forme de adenom (vilos și nevilos) cu localizare colică. Dukes sugerează că polipii

Scanned with OKEN Scanner

viloși (adenoamele viloase) provin din porțiunile mai superficiale ale criptelor lui Lieberkühn, iar adenomul (polipul adenomatos) din zona fundică ale acestora.

16.2.2.1. **Relația cu cancerul colic.** Adenomul vilos constituie o veritabilă stare precanceroasă, incidența sa de malignizare oscilînd după diferiți autori între 25—50%. Volumul mare al tumorii viloase peste 2,5 cm (media 3,7 cm), în diametru, induratia formațiunii tumorale precum și pierderea capacității sale de secreție, constituie criterii clinice sigure de malignizare; atipiile histologice sînt marcate. Malignitatea de tip invaziv este prezentă la aproximativ 1/3 din bolnavi încă de la diagnosticare. Cu toate acestea, tumorile viloase ale recto-colonului pot evolua timp îndelungat, crescînd progresiv în volum (pînă la 9—10 cm diametru), fără să degenereze. Malignizarea focarelor este atestată prin prezența metastazelor ganglionare și prin apariția recidivelor după extirparea tumorii. Alt argument care pledează pentru malignizarea tumorilor viloase este prezența structurilor histologice caracteristice acestui tip de tumoare în piesele prelevate pentru cancer colic, sugerînd faptul că punctul de plecare al cancerului a fost în realitate o formațiune viloasă. Coexistența unui cancer cu un adenom vilos cu o altă localizare colică a fost evidențiată într-o proporție de 7—21% din cazuri. Ca și în cazul polipului adenomatos, prezența papilomului vilos indică o structură anormală a mucoasei colice, predispusă pentru a genera și alte tipuri de tumori.

S-au evidențiat forme de adenoame viloase cu capacitate hipersecretantă — „potassium secreting tumor" — care secretă un lichid bogat în K^+, cloruri și sodiu. Concentrația potasiului în lichidul de secreție este de zece ori mai mare decît în sînge.

16.2.2.2. **Semne clinice.** În aproximativ 25% din cazuri, tumorile viloase ale colonului evoluează latent timp de ani, fără nici o expresie clinică care să alarmeze bolnavul. Semnele de debut constau în evacuarea de glere sanguinolente sau chiar hemoragii sub formă de melenă sau sînge roșu în funcție de localizare. În sediile rectale apare senzația de evacuare incompletă. Tulburările de tranzit se pot traduce prin constipații, alternînd cu diarei, însoțite de dureri colicative, explicate prin obstrucția tumorală, cînd dimensiunea tumorii ajunge la un anumit volum. Instalarea unor hemoragii mici sau mijlocii persistente pledează pentru transformarea malignă. Crizele subocluzive complică uneori tabloul clinic fiind semnele de alarmă, datorate fie unei obstrucții tumorale, fie unei invaginații colo-colice, determinată de prezența tumorii. Aceste crize se rezolvă de obicei spontan. Uneori, apar glere muco-sanguinolente și purulente în care se pot evidenția mici fragmente de tumoare necrozată sau nu. Eliminarea de mucus poate însoți defecația sau poate să apară separat sub formă de diarei, uneori chiar involuntare, necontrolate de către bolnav. S-a descris un așa-numit *„sindrom de pasaj"*, ce constă în multiple scaune de aspect și consistență muco-apoasă, însoțite de dureri musculare și de o importantă scădere ponderală. Cauza fenomenelor generale în acest sindrom trebuie căutată în pierderile masive de apă și electroliți prin mucusul eliminat de tumoare. Concentrația clorului și sodiului din mucus este identică cu cea din

Scanned with OKEN Scanner

plasmă, pe cînd concentrația potasiului este de 4—20 de ori mai mare (în medie 10 ori). Apare o hipokaliemie și hipocloremie asociată frecvent cu hiposodemie și hiperazotemie. În pregătirea preoperatorie a acestor bolnavi, corectarea deficiențelor hidro-electrolitice și mai ales a hipopotasemiei devine obligatorie.

16.2.2.3. **Diagnosticul.** Tușeul rectal poate, de cele mai multe ori, chiar în localizările joase, să nu fie concludent întrucît tumoarea viloasă, avînd consistență moale, poate rămîne nedepistată; numai eventuale urme de sînge, rămase pe mănușă, pot atrage atenția. Atunci cînd este palpabil, adenomul vilos are o consistență moale, dînd senzația unui burete îmbibat care fuge de sub deget, avînd un contur nedefinit. Poate fi ușor confundabil cu resturi de materii fecale sau cu pliuri ale mucoasei. Volumul este variabil între 2—9 cm, rareori circular, dezvoltîndu-se mai ales în axul longitudinal al colonului, pe una din fețele sale. Starea pediculată sau sesilă este greu de apreciat datorită mobilității mari a acestor tumori. Chiar și în formele sesile, tumorile pot fi extirpate pe cale endo-anală (Guivarc'h și colab.). Rectocolonoscopia reușește să stabilească diagnosticul în peste 80% din cazuri. Colonofibroscopia depistează și leziunile sus situate. În lipsa ei, clisma baritată cu dublu contrast sau clisma baritată hipotonă — metoda Schifino — cu administrare prealabilă de anticolinergice (metoclopramid) permite evidențierea în condiții mai bune a acestor leziuni. Tumoarea viloasă apare ca o masă polilobată, de aspect encefaloid, contur fin, în general rotund, uneori ușor neregulat, cu opacifiere eterogenă, datorită penetrării emulsiei baritate printre vilozități. Biopsia, atunci cînd este executată endoscopic, trebuie să preleveze pe cît posibil întreaga tumoare, iar examenul histologic să intereseze întreaga piesă prelevată, executîndu-se secțiuni multiple din toate porțiunile tumorii.

16.2.3. POLIPUL VILO-GLANDULAR

Reprezintă o tumoare cu caracteristicile unor leziuni combinate — polip adenomatos și adenom vilos — atît macro și microscopic cît și ca evoluție naturală și aspect clinic. Potențialul de malignizare este apreciat la aproximativ 7—8%.

Redăm o paralelă a anumitor caracteristici anatomice și etiologice între polipul adenomatos și adenomul vilos (Modificat după Goligher):

	Polip adenomatos	*Adenom vilos*
Vîrstă	13—85 ani	32—85 ani
Sex masculin	59%	45%
Frecvență relativă	80—88%	10—12%
Dimensiune	2 mm — 7 cm (medie 1—2 cm)	5 mm — 9 cm (medie 3,7 cm)
Multiplicitate	25%	Ø
Implantare sesilă	30%	peste 90%
Frecvența cc invaziv	2—9%	32%
CC cu altă localizare colică	28%	15—20%
Localizare recto-sigmoidiană	80%	84%

Fig. 16. 4. Elemente comparative între polipul adenomatos și adenomul vilos.

Scanned with OKEN Scanner

16.2.4. TRATAMENTUL CHIRURGICAL AL LEZIUNILOR POLIPOASE

Procedeul operator utilizat este determinat de localizarea, numărul și dimensiunile tumorii, precum și de semnele existenței malignizării. În cazul adenomului vilos, localizarea în general unică simplifică problema, dar trebuie avută în vedere posibilitatea coexistenței lui cu polipii adenomatoși.

16.2.4.1. **Extirparea endoscopică** asociată cu electrocoagularea este indicată în cazul tumorilor pediculate sau a celor sesile al căror diametru nu depășește 1,5 cm. În cazul tumorilor multiple (asocierea adenom vilos, polip adenomatos) extirparea endoscopică poate fi de asemenea indicată cînd tumorile sînt ușor accesibile și nu depășesc numărul de 3—5. Intervenția nu este lipsită de incidențe și accidente (Naudin): balonări consecutive unor insuflări excesive; fenomene vegetative (vărsături, bradicardie, scăderea T.A.); tulburări de ritm cardiac; crize de angor; perforații ale colonului; arsuri electrice; hemoragie imediată (prin deficit de hemostază) sau secundară, prin eliminarea escarei de electrocoagulare (fig. 16.5.) (fig. 16.6.).

Datorită acestor posibile incidente, electrocoagularea trebuie efectuată numai într-un serviciu bine dotat tehnic și cu specialiști de înaltă calificare, care pot rezolva consecințele în urgență imediată.

16.2.4.2. **Extirparea prin colotomie** este indicată în cazurile de adenoame viloase sau de polipi adenomatoși ce nu pot fi extirpați prin colonoscop, ținînd însă cont de dimensiunile tumorii, de caracterul ei sesil sau pediculat, de echilibrul biologic al bolnavului. Colotomia exploratorie trebuie executată cît mai apropiat de sediul tumorii, este mai greu de executat atunci cînd tumoarea are un pedicul lung, ce-i oferă o mai mare mobilitate, putînd induce în eroare chirurgul asupra locului real de implantare parietală. Deplasarea într-o direcție sau alta a tumorii determină prin tracțiune o zonă de ombilicare care reprezintă locul de inserție căutat (P. Simici). Colotomia odată executată și tumoarea evidențiată, se poate proceda la o extirpare fie prin ligatură pediculară, fie prin electrorezecție, cuprinzînd și baza de implantare, în cazul tumorilor sesile. Datorită aderenței cu peretele colic, tumorile viloase cu un diametru mai mare de 1,5 cm trebuie adesea tratate printr-o rezecție parțială și a peretelui colic. Reperarea polipului vilos necesită, de cele mai multe ori, o pancolonoscopie intraoperatorie care permite explorarea pe o mare distanță a segmentului proximal și distal de tumoarea reperată. Complicațiile majore posibile ale colotomiei (dehiscență de sutură, peritonită stercorală gravă) determină restrîngerea indicațiilor sale în favoarea polipectomiei endoscopice sau, atunci cînd limitele eficacității oncologice ale acesteia sînt depășite, devine necesară aplicarea intervențiilor radicale.

16.2.4.3. **Intervenții radicale.** *Colectomiile segmentare* (de sigmoid și transvers) sînt indicate în următoarele cazuri (Hardy):

- Extinderea modificărilor canceroase la baza pediculului polipului;
- În situația în care limfaticele din capul și corpul polipului sînt invadate de celule neoplazice;

Scanned with OKEN Scanner

• În transformările neoplazice cu celule nediferențiate;

• Dacă în prezența unui pedicul scurt degenerările maligne cuprind și colul pediculului;

• Colectomia segmentară reprezintă tratamentul de elecție și în cazul polipilor viloși localizați deasupra reflexiei peritoneului.

Subliniem faptul că în cazurile existenței unei adevărate cancerizări cu invadarea peretelui, colectomia segmentară nu mai poate fi considerată ca o intervenție cu caracter radical. Cînd polipul adenomatos sau adenomul vilos malignizat are un volum redus si nu este aderent (Peltokalio cit. de Simici) și cînd ansa sigmoidă este lungă cu mezosigmă foarte mobilă, precum și atunci cînd leziunea are o localizare ce permite o rezecție în limitele securității oncologice, atunci cu adevărat colectomia segmentară reprezintă o intervenție cu caracter de radicalitate. În indicațiile oncologice ale colectomiei segmentare sigmoidiene este necesară reperarea și ligaturarea arterei sigmoide mijlocii, situată către centrul mezosigmei, iar în funcție de localizarea tumorii, arterele sigmoidiene superioare sau inferioare (Mouchet și Marquand). În caz de necesitate, poate fi ligaturată și artera hemoroidală superioară fără a compromite vascularizația rectului superior. Tot pentru considerații oncologice, colectomia segmentară a transversului poate fi lărgită, recomandîndu-se transversectomia prin care se extirpă întregul colon transvers și marele epiploon, cu secționarea arterei colice medii la originea sa și cu restabilirea continuității prin anastomoză transmezenterică a unghiului hepatic și splenic al colonului.

Colectomia subtotală, în care se păstrează aproximativ 8—12 cm din sigmoidul distal pentru a se putea efectua o anastomoză ileo-sigmoidiană, se recomandă în cazul existenței polipilor multipli, sesili, diseminați de-a lungul întregului colon, exceptînd rectul și sigmoidul terminal, și mai ales în situația în care polipii adenomatoși coexistă cu o tumoare viloasă. În scopul asigurării unei bune vascularizații a segmentului ileal terminal, concomitent cu colonul se extirpă și ultimii 10—15 cm din ileonul terminal (evitînd astfel aria avasculară Treves).

Colectomia totală urmată de anastomoză ileo-rectală, preconizată de Lane, în 1920, în orice localizare canceroasă a colonului, a fost codificată de Lillehei și Wangensteen în 1955, care recomandă acest tip de exereză numai în cancerele situate între rect și flexura hepatică a colonului sau în cazul unei polipoze difuze familiale sau în cazul polipilor multipli localizați în 2—3 segmente colice diferite. Pe dovezi certe histopatologice, susținătorii acestor atitudini argumentează existența pe piesele prelevate a unui număr mult mai mare de polipi decît cel evidențiat prin investigațiile radiologice și endoscopice executate preoperator. Pancoloscopia intraoperatorie poate aduce un aport hotărîtor în luarea unor decizii în acest sens.

Indiferent de atitudinea terapeutică adoptată (polipectomie endoscopică, rezecție segmentară) și mai ales în cazul bolnavilor supuși unei simple polipectomii (prin electrocoagulare sau colotomie) devine necesară o urmărire atentă postoperatorie, examenul irigografic și endoscopic fiind obligatoriu. În general, primul control trebuie efectuat după șase luni după polipectomie, colonoscopia fiind obligatorie anual, o perioadă de 5—6 ani.

Scanned with OKEN Scanner

16.2.5. POLIPOZA RECTO-COLICĂ FAMILIALĂ

Reprezintă o boală genetică rară, transmisă prin mecanism autosomal dominant, caracterizată prin apariția, la o vîrstă tînără, a numeroși polipi la nivelul rectocolonului. Datele anamnestice asupra transmisiei bolii sînt certe la aproximativ 70—80% din cazuri. Principala caracteristică este numărul foarte mare de polipi adenomatoși pînă la 5.000—10.000, diseminați în întreg rectocolonul. Boala interesează în măsură egală atît bărbații cît și femeile, ambele sexe avînd posibilitatea de a o transmite genetic. Din cuplurile dintre un heterozigot (afectat) și un homozigot (neafectat), aproximativ 50% din descendenți reproduc boala. Polipii colici nu se manifestă încă de la naștere ci apariția lor poate fi manifestă în jurul vîrstei de 13—14 ani, vîrstă după care numărul lor crește progresiv pînă la 21—22 de ani, cînd ajung la sute sau mii de polipi, invadînd întreg cadrul rectocolic, cu respectarea strictă a intestinului subțire. Inițial sînt interesate segmentele distale ale colonului și rectul, apoi progresiv întreg cadrul colic. După Thompson—Falk, această boală ereditară interesează electiv adultul tînăr între 15—30 ani dar și copiii, sexul fiind indiferent. Caracterul familial este constant depistat la o anchetă severă. Se pare că această boală poate fi transmisă atît autosomal dominant cît și prin cele două sexe ale cuplului (Dubbary—Duhamel). Aspectul macroscopic al polipilor din polipoza familială colică (polipoza colică multiplă) coincide cu aceea a unui polip adenomatos obișnuit. Diferența între polipul adenomatos solitar și cei din polipoza familială nu este depistabilă nici histologic, structura lor fiind foarte asemănătoare, cu deosebirea că potențialul de malignizare crește direct proporțional cu numărul polipilor.

Mecanismul transmiterii ereditare nu este pe deplin elucidat. Pare a fi cazul unei transmiteri a unei singure gene dominante cu penetrație variabilă la descendenți, boala interesînd în egală măsură ambele sexe, putînd fi transmisă atît pe linie paternă cît și maternă.

16.2.5.1. **Anatomie patologică.** Polipoza familială este caracterizată prin apariția unor multiple adenoame de suprafață ale mucoasei colice și rectale, răspîndite uniform pe rectocolon sau grupate în unul sau mai multe segmente colice. La tineri, polipii sînt inițial sesili devenind ulterior pediculați. Regula neinvadării intestinului subțire este respectată. Localizarea predilectă se situează la nivelul rectosigmoidului, chiar atunci cînd este interesat și colonul drept leziunile sînt mai accentuate la nivelul colonului stîng (Dukes, Bacon). Numărul polipilor poate fi foarte mare depășind uneori 10.000. Uneori densitatea polipilor pe un anumit segment colic este atît de mare încît între zonele afectate nu mai rămîn porțiuni de mucoasă normală.

16.2.5.2. **Relația polipoză familială — cancer.** Netratată, polipoza familială se caracterizează printr-o malignizare constantă. Dacă incidența de malignizare a unui polip adenomatos unic este de 1/1000, malignizarea în cazul polipozei familiale, atunci cînd numărul polipilor depășește 1—2000, devine constantă. Dealtfel, se constată că potențialul de

Scanned with OKEN Scanner

malignizare, ducînd la cancere sincrone sau metacrone în polipoza colică diseminată, poate depăși procentul de 65% (între 65—85%). Studiile efectuate de numeroși autori atestă faptul că polipoza familială reprezintă cea mai bine definită stare precanceroasă cunoscută pînă în prezent. Vîrsta medie la care apare malignizarea este de 35 de ani, iar vîrsta medie a mortalității prin cancerizare de 41—42 de ani.

16.2.5.3. **Simptomatologie.** Polipoza familială poate evolua ani de zile asimptomatic sau se poate manifesta printr-un vag disconfort abdominal care, de cele mai multe ori, nu alertează bolnavul, neprezentarea pentru consultații de specialitate fiind frecventă. Semnele clinice apar după pubertate sau la adultul tînăr, fără a se decela un sindrom caracteristic, aceasta fiind în funcție de numărul și extinderea leziunilor și de eventuale complicații locale secundare. Semnul predominant este reprezentat de scaune diareice lichide, amestecate uneori cu mucus și sînge, alteori apar adevărate rectoragii. Urmarea lor este alterarea stării generale, anemie secundară, scădere ponderală, uneori marcată. Diareile apar în crize periodice, care pot dura săptămîni sau luni, rezistente la orice medicație, frecvența, în puseele acute, atinge 15—20 de scaune pe zi (Mandache). În cele din urmă, bolnavul poate ajunge la un dezechilibru hidroelectrolitic sever cu pierderi mari de sodiu, potasiu și calciu. Stările hipoproteinemice sînt frecvente.

16.2.5.4. **Diagnosticul** bolii în formele cu simptome declarate se bazează pe existența sindromului rectosigmoidian, completat de examinările paraclinice, ca tușeul rectal, examenul radiologic, colonoscopic, și mai ales depistarea anamnestică a existenței bolii la ascendenți.

În faza asimptomatică sau în formele latente, o *radiografie panoramică* a ramurei orizontale a mandibulei, mai rar la nivelul maxilarului superior, pot apărea condensări osoase caracterizate prin creșteri ale opacității zonelor respective, condensări în general situate în regiunea apexului radicular al dinților fără a-l atinge însă niciodată (Utsonomiya și Nakamura, 1975). Acest semn radiologic neelucidat încă patogenic capătă o valoare deosebită în depistarea formelor asimptomatice de polipoză, la examinarea membrilor de familie a unor bolnavi cu polipoză familială deja diagnosticată.

• *Tușeul rectal* poate evidenția existența polipilor, forma și consistența lor. Uneori polipii cu pedicul lung pot prolaba transanal.

• *Rectocolonoscopia,* cu ajutorul colonofibroscopului prevăzut uneori cu cameră cinematografică, decelează diseminarea polipilor de-a lungul întregului cadru colic, numărul, forma lor precum și existența unor eventuale intervale de mucoasă normală.

• *Irigografia,* atît cea clasică, cît mai ales cea cu „dublu contrast", și irigografia hipotonă — metoda Schifino cu administrare prealabilă de anticolinergice (metoclopramid) și instilarea a 20—30 cm intrarectal de novocaină, reprezintă metodele de bază în diagnosticul polipozei multiple. Peretele colic este suplu și se lasă ușor destins în formele simple fără complicații. Polipii apar ca formațiuni rotunde, ovalare, multiple, izolate sau grupate, detașîndu-se clar de zonele de mucoasă normală. În cazul apariției malignizării, în zonele respective apar ima-

Scanned with OKEN Scanner

gini sugestive, cu aspect infiltrativ sau lacunar, de tip canceros. Interesarea rectală este preponderentă în cazul degenerării maligne iar extensia numerică crește dinspre rect spre restul colonului. Irigografia, ideală ca metodă de diagnostic, rămîne totuși orientativă datorită faptului că numărul mare a polipilor nu permite întotdeauna precizarea riscului sau chiar a existenței malignizării incipiente (fig. 16.8.; fig. 16.9.; fig. 16.10.).

• *Arteriografia selectivă mezenterică dublă* atît pe a. mezenterică superioară cît și pe cea inferioară poate evidenția precoce, pe lîngă hipervascularizația caracteristică polipozei, instalarea malignizării caracterizată printr-o dispoziție anarhică a circulației colo-rectale arteriolo-capilare, cu o întoarcere venoasă precoce, tumorile prezentînd o opacitate eterogenă. În cazul eliminării necrozelor unor polipi, arteriografia selectivă are posibilitatea de a preciza sediul sîngerării.

• *Citologia exfoliativă,* metoda Oackland, după lavaj rectocolic, are avantajul că poate depista precoce existența unei malignizări la bolnavii cu polipoză difuză, cu localizări numeroase, uneori foarte înalte, inaccesibile unui examen colonoscopic corect.

Diagnosticul diferențial se face cu alte polipoze rectocolice fără caracter familial: cu sindromul Peutz—Jeghers, Gardner, Cronckhite—Canada, Olfield și Turcot.

16.2.5.5. **Tratamentul** polipozei rectocolice familiale este exclusiv chirurgical, singura cale de a preveni degenerarea polipilor cu apariția de cancere sincrone sau metacrone fiind *proctocolectomia totală cu ileostomie definitivă.* Sub aspect social această intervenție de radicalitate extremă poate fi pusă sub semnul întrebării.

Ce atitudine chirurgicală se va lua în cazul unei polipoze familiale cert diagnosticate? În cazul operațiilor mai conservatoare, se citează recidive în 50% din cazuri, în primii cinci ani, 60% dintre operați prezentînd malignizări după un interval de timp variabil (Mandache).

Rectocolectomia totală de principiu, cu ileoproctie definitivă, apare ca cea mai logică intervenție, avînd însă și numeroși critici, care o consideră ca o intervenție exagerată. Această atitudine rămîne de recomandat în polipozele difuze rectocolice cu interesare rectală dominantă, cu evoluție îndelungată și mai ales în prezența unor semne de malignizare. Numeroși chirurgi preferă *rectocolectomia subtotală,* cu păstrarea a 2/3 inferioare din rect și anastomoză ileo-rectală, eliminarea prin electrocoagulare a polipilor rectali restanți din segmentul de rect restant, urmată de o atentă dispensarizare cu supravegherea permanentă a acestor bolnavi prin rectoscopii repetate la un interval de 5—6 luni. Intervențiile cu caracter mai conservator, care au fost propuse în scopul păstrării unui segment cît mai larg de rectocolon, nu au dat rezultatele scontate:

• *Colectomia lărgită* (Welti), cu păstrarea cecului și a unei părți din ascendent precum și a 10 cm din sigmoidul terminal și a rectului, urmată de anastomoză ascendentă sigmoidiană;

• *Rectohemicolectomia stîngă* (Bacon) cu anus terminal definitiv pe colonul transvers.

16.2.6. ALTE SINDROAME CE CUPRIND ASOCIEREA UNEI POLIPOZE RECTOCOLICE DIFUZE

16.2.6.1. **Sindromul Peutz—Jeghers.** Reprezintă o boală ereditară rară, transmisă autosomal dominant, caracterizată printr-o polipoză difuză cu polipi ce pot fi localizați în orice loc de la rect la cardie, predominînd însă localizarea pe intestinul subțire. Anatomic polipii aparțin hamartoamelor (tumori formate din amestecarea mai multor țesuturi). Evoluția spre malignizare este mică (2—4% din cazuri). Polipoza digestivă este asociată unei lentiginoze cutaneo mucoase peribucale. Apar macule brune de 2—3 cm diametru în regiunea peribucală pe buze și pe mucoasa bucală, mai rar la nivelul tegumentelor mîinilor, plantelor și uneori chiar pe cornee. Lentiginoza cutanată se manifestă încă din primii ani ai vieții, atenuîndu-se cu vîrsta. Examenul microscopic al acestor zone cutaneo-mucoase evidențiază bogăția în melanină a celulelor stratului bazal și uneori a stratului granulos al țesutului investigat. Evoluția poate fi lentă, latentă, uneori asimptomatică. Accidente de tip ocluziv, prin obstrucție intestinală sau invaginație, reprezintă complicațiile cele mai frecvent întîlnite. Cînd aceste complicații sînt frecvente, prognosticul devine rezervat, datorită intervențiilor chirurgicale de urgență, necesare.

Diagnosticul se stabilește prin cele două elemente de bază ale afecțiunii: polipoza digestivă și lentiginoza peribucală (depozite de melanină).

Bariul pasaj, endoscopia și biopsia endoscopică, aduc precizări asupra localizării, numărului și aspectului leziunilor polipoase, situate pe mucoasa gastrică, intestinală (frecvent) și recto-colică.

Diagnosticul diferențial se face cu: polipoza recto-colică familială; sindromul Gardner; sindromul Bandler, caracterizat prin hemangioame multiple ale intestinului subțire cu caracter congenital familial, asociate cu o melanoză muco-cutanată (nu are o evoluție spre malignizare); sindromul Cronkhite—Canada; sindromul Olfield; sindromul Turcot; pseudopolipoza din colita ulceroasă, în care polipii sînt prezenți numai în cadrul colic, fără caracter familial, lipsind modificările melanice cutaneo-mucoase.

Tratamentul este în principiu simptomatic, conservator. Poliectomia chirurgicală prin laparotomie și mai ales cea endoscopică este recomandată în formațiunile polipoase mari, ușor accesibile. Intervențiile de urgență, pentru ocluziile de tip obstructiv sau datorate unei invaginații intestinale provocată de prezența polipilor devin uneori inevitabile.

16.2.6.2. **Sindromul Gardner** este o boală ereditară transmisă dominant și este caracterizată, anatomopatologic, prin asociere: polipoză recto-colică diseminată, de tip adenomatos, cu tumori multiple ale oaselor și țesuturilor moi (fibroame, chisturi). Tumorile ectodermice se manifestă mai ales prin prezența a numeroși noduli fibromatoși subcutanați sau a unor chisturi sebacee; fibromatoza mezenterică și uneori anomalii dentare.

Scanned with OKEN Scanner

Deși evoluția bolii este lentă, ea se caracterizează printr-o mare capacitate polipogenă. Riscul malignizării este apreciat diferit de autori, de la un potențial de malignizare relativ redus (Conn, Touraine), pînă la un accentuat risc de malignizare (Bockus, Debray).

În sindromul Gardner, polipii colici sînt mai puțin numeroși ca în polipoza rectocolică multiplă de tip familial, iar în unele cazuri polipii pot apare și pe intestinul subțire. Popilii se dezvoltă în general peste 30 de ani, degenerînd neoplazic la o vîrstă mai înaintată, peste 50 de ani.

Tratamentul constă în supravegherea atentă, evolutivă a bolnavilor, extirparea polipilor recto-colici cu localizare favorabilă, iar în prezența semnelor de degenerare malignă, recurgerea la intervenții radicale, asemănătoare cu cele din polipoza familială. Degenerarea malignă la nivelul rectului impune o rectocolectomie totală. O degenerare localizată la nivelul joncțiunii rectosigmoidiene, necesită o colectomie totală cu evidare ganglionară. În lipsa degenerării, colectomie totală sau subtotală cu conservarea rectului și a ultimilor 10 cm din sigmă, în funcție de densitatea polipilor. Leziunile osoase din sindromul Gardner nu se malignizează nefiind necesare intervenții radicale (Adloff).

16.2.6.3. **Sindromul Olfield.** Reprezintă o asociere anatomică între o polipoză recto-colică și chisturi sebacee și epidermice multiple.

Polipul este de tip adenomatos hiperplazic, cu localizare foarte frecventă la nivelul recto-colonului, apărînd la examenul colonoscopic ca o mică excrescență sesilă, netedă, catifelată. Deși acești polipi pot suferi o involuție spontană, se accentuează astăzi, de către majoritatea autorilor, posibilitatea degenerării maligne a polipilor înșiși sau chiar determinări canceroase la distanță. Afecțiunea este relativ rară, apărînd peste 45—50 de ani, mai ales la bărbați. Evoluția bolii este latentă, asimptomatică, rectoragia sau uneori ocluzia atrăgînd atenția asupra ei. Tratamentul este exclusiv chirurgical realizat prin electrorezecție endoscopică în formele de polipi pediculați ușor abordabili și fără semne de malignizare și prin colectomie subtotală, în formele de polipoză difuză, mai ales în prezența celor mai mici suspiciuni de degenerare malignă. Colectomia totală cu ileoproctie definitivă este rareori necesară.

16.2.6.4. **Sindromul Cronkhite—Canada** reprezintă o asociere a unei polipoze gastro-intestino-colo-rectale difuze cu melanoză tegumentară și tulburări ale fanerelor (alopecie și atrofierea unghiilor).

Polipii adenomatoși se extind de la cardia pînă la anus, fiind diseminați în stomac, jejun-ileon, colon și rect. Posibilitate de malignizare este întîlnită în orice localizare a polipilor. Dată fiind raritatea bolii, aprecierea exactă a procentului de degenerare malignă nu s-a putut stabili pînă în prezent. Etiopatogenie neclară.

Clinic se manifestă prin diarei frecvente, apoase, ce pot duce la dezechilibre hidroelectrolitice, hipoproteinemie. Hemoragiile mici, repetate, fără a îmbrăca aspectul unor adevărate rectoragii, sînt frecvente, consecința reprezentînd o stare anemică uneori severă. Expresia clinică a modificărilor tegumentelor și fanerelor este reprezentată de o atrofie unghială accentuată, pigmentarea brun-albăstruie a tegumentelor plantelor, palmelor și rar a mucoaselor.

Scanned with OKEN Scanner

Alopecia axilară și pubială este frecvent asociată. Evoluția de lungă durată prin crizele diareice și pierderile sanguine continue duc treptat la o stare de emaciere a bolnavului și în cele din urmă la deces. În funcție de localizarea polipilor, de suspiciunea de malignizare, pe lîngă un tratament medical și de terapie intensivă adecvată, îndepărtarea regională a leziunilor revine chirurgiei. Încă nu s-a codificat tratamentul chirurgical cel mai adecvat, cu excepția exerezei segmentului digestiv atins de degenerare malignă.

16.2.6.5. **Sindromul Turcot** nu reprezintă altceva decît o asociere a unei polipoze colice, cu tumori de natură neurogenă (Hardy). Etiopatogenie neclară, simptomatologie nespecifică, adeseori latentă. Posibilitatea degenerării maligne a polipozei colice, deși adecvată, nu s-a stabilit încă existența unui risc major. Tratamentul este chirurgical vizînd atît polipoza colică sub diversele ei aspecte, cît și tumorile de natură nervoasă.

BIBLIOGRAFIE

1. Adloff, M., Weill-Bouson, M., *L'adenome recto-colique*, J. Med. Strassbourg, 1979, 2, 63—69.
2. Bockus, H. L., *Gastroenterology*, vol. II, Ed. Saunders, Philadelphia—London, 1964.
3. Boicescu, L., *Considerații asupra potențialului evolutiv al polipilor recto-colici (studiu anatomo-clinic)*, Chirurgia, (Buc.), 1972, 11, 1015—1025.
4. Bousquet, R., Charleux, M., et al., *Polypes et polyposes recto-coliques chez l'adulte*, Ann. Chir., 1971, 15—16/17—18, 863—871.
5. Burghele, Th., *Patologie chirurgicală*, vol. V, Ed. Medicală, București, 1974.
6. Claude, R., Lehmann, G., Pillegand, B., Hirtz, J., *Tumeur villeuse dégénerée du recto-sigmoide. Desordre hydro-électrolytique révélateurs*, Arch. Fr. Mal. App. Dig., 1970, 59, 83.
7. Cordier, G., Garnier, M., Barbier, J., Calmettes, C., *La polypose rectocolique généralisée, associée à des lésions ectodermiques et mesodermiques*, Presse. med., 1966, 74, 767—772.
8. Debray, Ch., Geggroy, D. Y., *Precis des maladies du tube digestif*, Ed. Masson, Paris, New-York, Barcelona, Milan, 1977.
9. Dubarry, J. J., *Polyposes états précancéreux et cancers du côlon*, Rev. Prat. (Paris), 1963, 2, 205—218.
10. Duhamel, J., Ngo-Quang-Binh, *Etude analytique d'une statistique des 200 adénomes rectocoliques de l'adulte*, Arch. Fr. Mal. App. Dig., 1967, 56, 1265.
11. Duhamel, J., Bognel, J. C., Lunel, J., Liguory, C., *Après la coloscopie, la polypectomie colique non-chirurgicale*, Nouv. Presse Méd., 1973, 17, 1153.
12. Girard, M., *La polypose recto-colique diffuse*, Rev. Prat., 1973, 25, 2279—2291.
13. Georgmăneanu, M., *Patologie indusă prenatal*, Ed. Medicală, București, 1978.
14. Goligher, J. C., *Surgery of the anus, rectum and colon*, Ed. Baillière Tindal, London, 1980.
15. Guivarc'h, M., Nathan, G., Mouchet, A., *Les tumeurs villeuses du côlon*

17. CANCERUL COLIC

17.1. EPIDEMIOLOGIA CANCERULUI DE COLON

Intensitatea cu care se întreprind cercetări în legătură cu epidemiologia cancerului colic decurge din amploarea acestuia într-o serie de țări în care se înregistrează o rată crescută a incidenței și mortalității prin această boală.

Pe de altă parte, epidemiologia cancerului a făcut o serie de progrese, diversificîndu-se și aprofundînd multiple laturi ale problematicii, ceea ce a dus la desprinderea unor subramuri cum ar fi epidemiologia descriptivă, preocupată cu precădere de aspecte ale distribuției pe vîrstă, sex, grupări etnice, regiuni geografice; epidemiologia analitică, care caută să explice datele de epidemiologie descriptivă, și, mai recent, epidemiologia metabolică.

Avînd în vedere multitudinea de date relative la cancerul de colon, studiat foarte adesea împreună cu cancerul rectal, am selecționat din bibliografie doar pe acelea care se refereau exclusiv la localizările colice, excluzînd pe acelea referitoare la sediul rectal. Vom înțelege ca limită distală a colonului nivelul promontoriului, în acord cu punctul de vedere al majorității chirurgilor.

Dacă ar fi să evaluăm numărul datelor epidemiologice cu certă semnificație și ipotezele formulate, s-ar constata, fără îndoială, predominanța celor din urmă. Este desigur un fenomen comun tuturor investigațiilor în ce privește cancerul. Aceasta ne-a obligat să prezentăm ipotezele din literatură cu argumentele și contraargumentele aduse.

17.1.1. DISTRIBUȚIA PE VÎRSTĂ, SEX

Cancerul de colon se eșalonează pe grupe de vîrstă cuprinse între 10—14 ani și 80—84 ani. După această vîrstă, se înregistrează un declin, probabil și datorită unei depistări incomplete. Rata de creștere este relativ constantă pînă la vîrsta de 70—75 ani, deopotrivă la populația albă și la cea de culoare, atît la bărbați cît și la femei. Un studiu efectuat de Cutler și Young, în 1975, arată următoarea incidență specifică pe grupe de vîrstă la 100.000 locuitori (vezi schema pag. 304).

Cancerele colice survenite în copilărie sînt caracterizate de cîteva particularități. Frecvența lor este mai ridicată în raport cu localizarea rectală, un procent apreciabil poate fi corelat cu prezența unor factori predispozanți, iar structura histologică se caracterizează prin predomi-

Scanned with OKEN Scanner

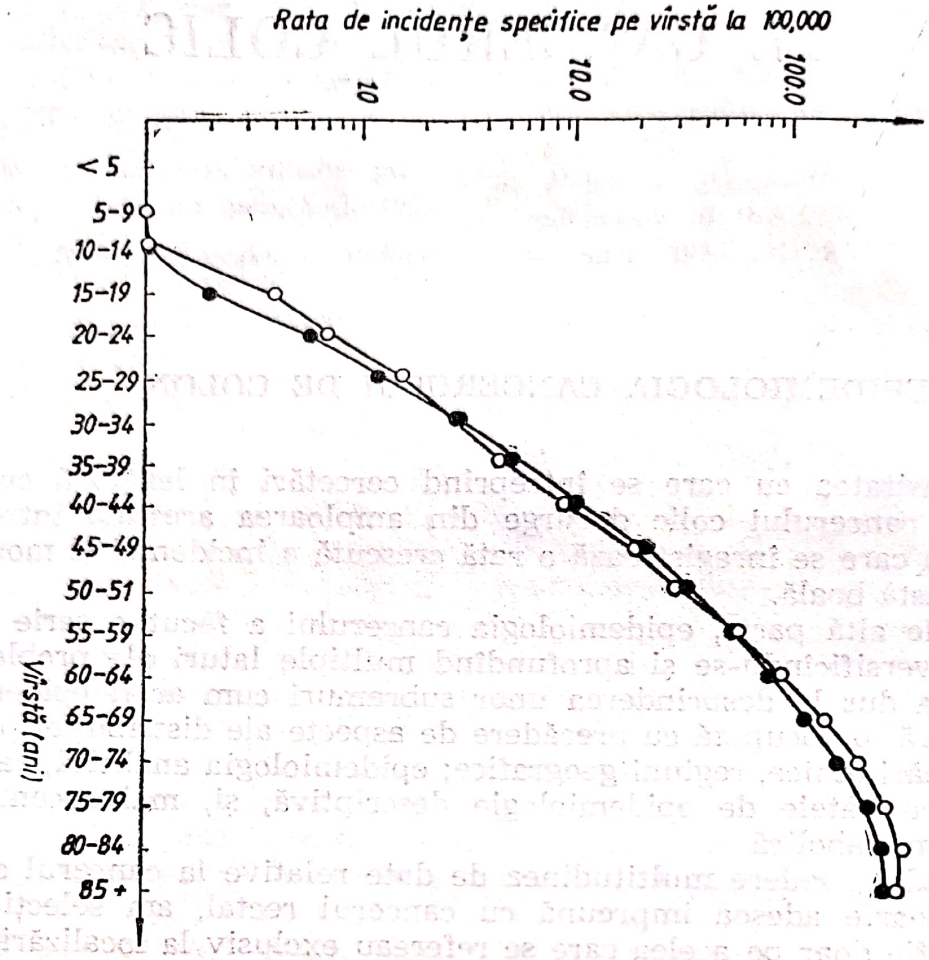

nanța adenocarcinoamelor mucipare întîlnite mult mai rar la adult. Se întîlnește, de asemenea, un număr neașteptat de mare de cancere de tip coloidal, cu o evoluție agresivă și deci cu prognostic nefavorabil.

În ce privește influența sexului, se apreciază că afectarea este egală pentru ambele sexe. Într-un studiu efectuat în SUA s-a găsit o incidență ușor crescută la bărbați în cadrul populației albe, în timp ce la populația de culoare rata este egală la ambele sexe. În cazurile survenite la vîrste tinere, predomină sexul masculin.

În ce privește raportul vîrstă-populația albă sau de culoare se constată o incidență mai mare a morbidității și mortalității la cei de culoare sub vîrsta de 20 de ani. Este necesară însă verificarea acestor date. La un număr de 16.105 autopsii, efectuate într-un spital din Los Angeles între 1953 și 1959, s-au găsit diferențe foarte mici între incidența cancerului colic la populația albă și cea de culoare pentru cazurile nediagnosticate și deci constatate doar autopsic.

17.1.2. DISTRIBUȚIA GEOGRAFICĂ

În legătură cu aspectele de repartizare geografică se impune din capul locului observația că ratele cele mai înalte se întîlnesc în țările dezvoltate. Nivelele intermediare sînt consemnate în țări cu nivel mediu de dezvoltare, în timp ce valorile cele mai joase ale incidenței se no-

tează în țările în curs de dezvoltare. Această corelație geografică este semnificativă atît în ce privește populația luată în ansamblu cît și în cadrul distribuției pe sexe.

Extremele consemnate în literatură în legătură cu incidența se situează la nivelul de 1,3 cazuri la 100.000 locuitori în Ibadan—Nigeria, respectiv 30 la 100.000 în Connecticut—SUA. Țări dezvoltate, cum ar fi Canada, raportează o incidență între 17,1 și 24,7/100.000 locuitori. Republica Federală Germania 9,6/100.000 locuitori, Japonia între 5,6 și 6,3 la 100.000 locuitori. Iugoslavia dă o rată de 6 la 100.000, iar Polonia între 4,9 și 10,9 cazuri la 100.000 locuitori.

Datele prezentate trebuie privite și din perspectiva structurii de vîrstă a populației. În timp ce în țările dezvoltate, studiile includ o populație cu o medie de vîrstă mai ridicată, în țările în curs de dezvoltare, întîlnim o populație cu media de vîrstă mai scăzută, ceea ce impune pentru o evaluare cu un grad mai mare de semnificație, raportarea la populații identice sub raportul vîrstei, excluzînd astfel grupele de vîrstă înaintate care pot modifica datele.

Cea mai înaltă rată a cancerului colic este întîlnită în SUA și Canada, cu remarca că acesta este mult mai răspîndit decît cancerul de rect. Pe același continent american, Columbia are o rată mult mai scăzută. Pentru o țară ca Brazilia se înregistrează diferențe semnificative între regiunile industrializate, unde cancerul colic este mai frecvent, în raport cu zonele de coastă.

În ce privește Asia, datele, deși mai sărace, permit să se aprecieze că incidența cancerului de colon este în general mică. La Bombay, în India se citează 4,6 cazuri la 100.000 locuitori. Particulară apare situația Japoniei, unde, în pofida faptului că este o țară industrializată, rata incidenței este mică, 6 la 100.000 locuitori.

Diferențe semnificative între rase, au fost găsite la populațiile care trăiesc în Hawai. Astfel, cancerul colic este mai scăzut la hawaieni și filipinezi, în raport cu caucazienii care trăiesc acolo. Bărbații japonezi se apropie ca incidență de caucazieni. La bărbații chinezi, rata incidenței este mai mare. În ce privește femeile, cele mai ridicate rate se întîlnesc la caucaziene, urmate de chinezoaice și japoneze. Cifric, rata incidenței la hawaienii etnici este de numai 0,83 față de populația chineză din regiune, unde se ridică la 1,37.

Variațiile regionale. Studiul acestor variații a permis să se aprecieze mai nuanțat intervenția factorilor sociali și a celor de mediu. Un asemenea studiu efectuat în SUA arată o mortalitate crescută prin cancer de colon în nord-estul țării, atît la femei cît și la bărbați, deopotrivă la cetățenii albi și la cei de culoare. Vîrfuri de mortalitate au fost stabilite în New-Jersey, Massachussettes, sudul statului New-York și zonele urbane din regiunea marilor lacuri. În schimb, în sud și sud-vest, ratele sînt sub cele ale mediei la nivelul țării.

În dorința de a explica aceste diferențe s-au întreprins studii întinse pe mai multe decenii. Ele au relevat o incidență mai ridicată a cancerului colic la populațiile cu standarde de viață mai înalte. În SUA, o proporție mai mare erau descendenți ai irlandezilor, germanilor și cehilor. În schimb, variația în funcție de mediu (rural-urban) nu a existat, iar diferențele regionale au persistat și după aplicarea unor

Scanned with OKEN Scanner

corecții legate de decalajele socio-economice. Nu au putut fi făcute corelații cu consumul de alcool în general, de bere în special. Nu s-au putut face nici legături cu obiceiurile alimentare, avînd în vedere că în ansamblu consumul alimentar este relativ omogen pe întreg teritoriul țării.

Pentru o altă țară dezvoltată, Marea Britanie, incidența cancerului de colon este relativ uniformă, exceptînd Scoția, unde de mai multe decenii se înregistrează o frecvență mai ridicată. Este semnificativ faptul că scoțienii consumă o cantitate sporită de carne de vacă în raport cu englezii, ceea ce a făcut să se coreleze acest obicei alimentar cu rata mai mare a bolii. De remarcat însă că începînd din 1950 atît în Anglia, cît și în Scoția, rata cancerului de colon este în scădere.

17.1.3. FACTORI HEREDO-FAMILIALI

Polipoza familială adenomatoasă, sindromul Gardner și sindromul Turcot sînt corelate cu dezvoltarea polipilor adenomatoși la nivelul colonului. Exceptînd sindromul Turcot, celelalte au o determinație dominantă autosomală. Se cunoaște faptul că în cazul polipozei colice, riscul apariției cancerului de colon urcă pînă la 80% în cazurile netratate. Două treimi din pacienții cu această boală fac pînă la 40 de ani unul sau mai multe cancere intestinale primitive. Ținînd seama de penetranța mare a genei, supravegherea medicală a descendenților celor diagnosticați trebuie să fie foarte atentă.

Sindromul Gardner care apare cu o frecvență egală cu jumătate din cea a polipozei colice aduce și el un risc crescut de cancer colic. În ultima perioadă, s-au pus la punct tehnici pentru depistarea purtătorilor genei înaintea expresiei clinice.

S-au descris așa-numitele „familii canceroase" (familii în care adenocarcinoamele survin cu o frecvență mare, la o vîrstă fragedă, simultan cu mai multe localizări la același individ), în care cancerul colic și cel rectal apar adesea în asociere cu adenocarcinoame endometriale și ale sînului. În 7 asemenea familii, studiate de Lynch și Krush, s-a sugerat o predispoziție genetică autosomal dominantă pentru cancer, predispoziție dedusă din analiza pedigreeului.

S-a constatat de asemenea un risc crescut pentru cancerul „sporadic" la membrii de familie ai bolnavilor cu cancer de colon, găsindu-se o creștere a ratei cancerului colic peste nivelul estimat la populația generală. S-a demonstrat că o agregare familială a cancerului intestinal survine și în cazuri care nu sînt parte a unor sindroame definite genetic, reflectînd probabil intervenția deopotrivă a unor elemente de mediu și genetice.

Influența nivelului ocupațional și a standardului de viață. În ce privește incidența în păturile sociale, se pare că neoplasmul de colon este mai frecvent la cele cu standarde de viață mai ridicate.

În legătură cu nivelul ocupațional, cancerul colic nu este privit ca o boală profesională, deși s-a observat că survine mai frecvent la lucrătorii cu azbest. Cu toate acestea, unii autori au insistat asupra necesi-

Scanned with OKEN Scanner

tății de aprofundare a problemelor de corelare cu aspectul ocupațional pentru a explica frecvența mai mare la bărbații peste 55 de ani, în raport cu femeile.

O corelație statistică și biologică cu nivelul ocupațional trebuie făcută ținînd seama și de obiceiurile alimentare, factorii de mediu, calitatea asistenței medicale ce caracterizează diferitele nivele ocupaționale.

17.1.4. BOLI ASOCIATE CU CANCERUL DE COLON

Este neîndoielnic că boala care a determinat cele mai convingătoare asocieri cu cancerul de colon este colita ulceroasă. Un studiu pe 396 de oameni, a căror simptomatologie a debutat înainte de 14 ani și la care colita ulceroasă a fost confirmată radiologic și endoscopic, arată că, după o perioadă de 46 de ani, doar 39% mai erau în viață, față de 95% cît era de așteptat. Din acești pacienți, 52 au prezentat cancer al intestinului gros. S-a demonstrat de asemenea că probabilitatea de a face cancer colic crește odată cu intervalul scurs de la debutul bolii și a fost evaluată la 43% după 35 de ani. Studii cu profil și concluzii asemănătoare au fost efectuate și de autori britanici.

S-au încercat mai multe explicații privind riscul suplimentar de cancer colic adus de colita ulceroasă. Modificările patologice din colita ulceroasă pot fi direct incriminate sau indirect prin procesele de reparație care ar induce modificări neoplazice în mucoasa intestinală. Ca o alternativă este propusă ipoteza unui factor comun care ar predispune unii indivizi deopotrivă la colită ulceroasă și la cancer colic printr-un proces care nu e în mod necesar mutual exclusiv, ambele putînd surveni independent sau concomitent. Oricum, ambele boli au coordonate epidemiologice paralele. Colita ulceroasă, aidoma cancerului de colon, este privită ca o boală a țărilor industrializate în care survine cu frecvență crescută. Apare mai frecvent la femei decît la bărbați, mai des la populația albă decît la cea de culoare. De asemenea, colita ulceroasă înregistrează valori crescute în zonele geografice cu vîrfuri și pentru mortalitatea prin cancer de colon.

Instalarea colitei ulceroase are loc la o vîrstă mai mică decît a cancerului de colon. Tabloul clinic al cancerului survenit la pacienți cu colită ulceroasă diferă de al celor cu cancer colic neasociat. Sub raport histologic, cancerele survenite în asociere cu colita ulceroasă sînt mai adesea de tip mucipar și cu un prognostic mai rezervat. Instalarea unor cancere colice multiple și localizarea mai frecventă în dreapta reprezintă de asemenea constatări la această categorie. Vîrsta instalării cancerului colic este cu 20 de ani mai mică la subiecții cu colită ulceroasă în raport cu populația neafectată de această boală. Se descriu 2 vîrfuri ale incidenței cancerului de colon la acești bolnavi: unul în tinerețe și altul în jurul vîrstei de 47 de ani. Se enunță posibilitatea încadrării în 2 grupe a cancerelor de colon asociate cu colita ulceroasă: o grupă survenind la pacienții tineri, ca o consecință a modificărilor patogenetice ale colitei ulceroase, și o a doua grupă survenind la persoane în vîrstă și care nu diferă de cea din populația generală, reflectînd probabil riscul

Scanned with OKEN Scanner

crescut sau factori etiologici comuni ai colitei ulceroase și cancerului de colon.

Constatări de dată mai recentă fac corelații între cancerul colic și boala Crohn localizată la nivelul intestinului gros, sugerînd o asociere între cele 2 boli. Se remarcă de asemenea, instalarea cancerului în aceste cazuri la vîrste mai tinere.

Localizarea. Țările încadrate în grupuri cu incidență mare a cancerului de colon se caracterizează și printr-o mai mare frecvență a localizării sigmoidiene în timp ce în țările cu incidență scăzută domină localizările de cec și ascendent.

Urmărit în dinamică, fenomenul localizării arată o creștere mai substanțială a localizării pe ascendent în raport cu cea sigmoidiană.

Într-un studiu întreprins de Lea și colab., în SUA, la 869 de cazuri de neoplasm colic, localizarea a fost următoarea: cec 152 de cazuri, ascendent 82, flexura dreaptă 49, transvers 90, flexura stîngă 37, descendent 59, sigmoid 272, și regiunea recto-sigmoidiană 138. Dinamica localizării a fost studiată comparativ între intervalul 1925—1967 și 1968—1978 și este redată de autorii menționați în următorul tabel:

Localizare	% 1925—1967	% 1968—1978
Cec	10,4	16,6
Ascendent	6,7	5,1
Flexura hepatică	3,6	4,5
Transvers	6,8	7,6
Flexura splenică	2,4	4,5
Descendent	4,4	5,1
Sigmoid	21,0	21,4
Rectosigmoid	10,8	10,3

O serie de cercetări epidemiologice apărute în ultima vreme și-au propus analiza structurii histologice a cancerelor de colon. Într-un studiu din 1975, Cutler și Young găsesc o distribuție de 69,3% a cancerelor colice, raportat la totalitatea cancerelor colo-rectale. Rata de confirmare histologică a cancerelor colice dată de acești autori a fost de 89,3% pe un lot de 18.427 de cazuri.

Imensa majoritate (94%) a cazurilor, confirmate microscopic, o reprezintă adenocarcinoamele. În 4,3% din cazuri, ele au fost etichetate doar ca maligne sau cancere, fără a se face încadrarea într-un tip histologic, 0,4% au avut structura unor sarcoame, în timp ce 0,6% erau carcinoide. Nu s-a putut face o relație între tipul histologic și topografia tumorii, exceptînd poate tumorile carcinoide găsite mai frecvent la nivelul cecului și apendicelui.

O mențiune se cuvine a fi făcută pentru tumorile mucosecretante ale intestinului gros, care par să fie epidemiologic și clinic diferite față de celelalte adenocarcinoame. Se apreciază că aceste tumori au o frecvență mai ridicată la bolnavii sub 30 de ani în raport cu grupele de vîrstă mai înaintată. O altă observație arată că aceste tumori survin mai des la cetățenii de culoare decît la albi. Rata de supraviețuire în

cazurile de tumori mucosecretante este mai mică și faptul pare a influența și rata de supraviețuire mai scăzută, raportată la cetățenii de culoare.

Avînd în vedere dominanța adenocarcinoamelor ca tip histologic, se poate aprecia că practic comparațiile privitoare la frecvența cancerelor de colon sînt superpozabile cu cele privitoare la adenocarcinoame.

17.1.5. ASPECTE DE DINAMICĂ A CANCERULUI DE COLON

În Statele Unite ale Americii, studiile epidemiologice au arătat un nivel aproape nemodificat al mortalității prin cancer de colon în ultimele trei decenii. În timp ce rata mortalității la femei a scăzut, cea la bărbați a crescut. Aceste variații de sex par a fi independente de localizarea geografică, precum și de mărimea grupului populațional luat în studiu. Un fenomen remarcat după 1950 a fost creșterea incidenței la cetățenii de culoare. Dacă în anul 1950, mortalitatea prin cancer de colon reprezenta doar 65%, în raport cu alte localizări, cercetări de la finele deceniului 6 arată o semnificativă apropiere.

Unele date, cum sînt cele obținute din statul Connecticut, arată o dinamică diferită. Astfel, rata cancerului de colon este în creștere semnificativă, în acest stat, deopotrivă la bărbați și la femei, dacă se iau ca referință datele din 1930 încoace. Desigur, trebuie ținut seama și de faptul că geografic statul se află în zona de maximă incidență a mortalității prin cancer colic. Se remarcă totuși că după 1950 creșterea incidenței la femei a fost mică. Topografic, creșterea consemnată se referă cu precădere la cîteva segmente ale colonului și anume la descendent, transvers, ascendent și sigmoid.

Date din afara SUA arată o ușoară creștere a ratei cancerului de colon în ultimele două decenii. Desigur, datele trebuiesc judecate și prin prisma îmbunătățirii mijloacelor de depistare și înregistrare.

O comparație între rata incidenței și cea a mortalității arată o divergență, reflectînd îmbunătățirea resurselor terapeutice cu prelungirea duratei de supraviețuire.

Migrația. Diferențele etnice și rasiale constatate în legătură cu cancerul de colon au revigorat conceptul că o serie de factori de mediu joacă un rol major în etiologia cancerului de colon. Pentru evaluarea lor, studiul populațiilor care au migrat are o valoare deosebită.

S-a constatat astfel că mortalitatea prin cancer de stomac este mai mare decît cea prin cancer de colon la emigranții japonezi în vîrstă, în timp ce la cei care au trăit mai mult în SUA, mortalitatea prin cancer de colon se apropie mai mult de cea a țării gazdă decît de cea a țării de baștină. Japonezii din SUA au un risc de 2,5 ori mai mare de a face cancer colic decît compatrioții lor din Japonia.

Dinamica cancerului de colon a fost studiată și la portoricanii care au emigrat la New York. În 1960, mortalitatea la portoricanii din New York era similară cu cea a conaționalilor de pe insulă. Cinci ani mai tîrziu, incidența a crescut semnificativ pentru portoricanii emigrați, pentru ca, ulterior, incidența să se stabilizeze.

Scanned with OKEN Scanner

Informații interesante oferă studiul populației evreiești din diferite părți ale lumii. La New York, incidența cancerului colic la evrei este cu 30% mai mare în raport cu protestanții și catolicii. În Israel, rata incidenței cancerului colic se situează la un nivel intermediar, 22,2 la 100.000 locuitori. Pentru evreii născuți în Europa și America, boala înregistrează o frecvență de trei ori mai mare decît pentru cei născuți în Africa și Asia. Frecvența bolii la evreii născuți în Israel este intermediară între grupul european și noneuropean.

Date semnificative au fost de asemenea obținute urmărindu-se morbiditatea prin cancer de colon la polonezii care trăiesc în Polonia, în comparație cu cei emigrați. În Polonia, cota cancerului colic este scăzută în raport cu cea din SUA și Australia, iar o comparație între incidența în mediul urban și cel rural arată o predominanță la populația urbană. Mortalitatea prin această boală a crescut în ultima perioadă și reflectă probabil și îmbunătățirea mijloacelor de depistare și declarare. În schimb, rata incidenței cancerului de colon la polonezii emigrați în SUA se apropie de cea a autohtonilor albi, iar riscul de a face cancer colic este mult mai mare la polonezii stabiliți în SUA decît la cei ce trăiesc în Polonia. Aceste constatări l-au făcut pe Staszewski să aprecieze că în ce-i privește pe polonezii emigrați, nivelul cancerului de colon se apropie mult de cel din SUA și nu de cel din țara de baștină.

O evoluție interesantă o marchează însă polonezii emigrați în Australia, țară în care se știe că există o rată crescută a cancerului de colon. Polonezii emigrați aici au o rată crescută față de cei din Polonia, dar mult mai scăzută decît a australienilor. Face excepție, rata incidenței la femei, care este apropiată de cea a australienilor și implicit mult mai mare decît a femeilor din Polonia.

O analiză comparativă a riscului de cancer gastric, respectiv colic, arată că țările cu risc mare pentru cancerul gastric evoluează spre un risc scăzut pentru cancerul colic. Prima generație de emigranți din zonele cu risc crescut pentru cancer gastric păstrează acest risc dar dobîndesc și riscul crescut pentru cancerul de colon al noului mediu în care s-au stabilit.

17.1.6. ROLUL FACTORILOR ALIMENTARI ÎN ETIOLOGIA CANCERULUI DE COLON

Plecînd de la faptul că aportul alimentar influențează în mod direct mucoasa tractului gastrointestinal, numeroase cercetări epidemiologice și experimentale și-au propus să evalueze participarea factorilor alimentari în geneza cancerului de colon.

Comparîndu-se obiceiurile alimentare la populații cu rate diferite ale cancerului de colon, într-un studiu cuprinzînd 23 de țări, s-a observat o corelație cu consumul individual de carne și grăsimi animale. Statisticile de mortalitate pentru 32 de țări se alătură și ele constatării menționate. În schimb, consumul de cereale pare invers proporțional cu incidența și mortalitatea prin cancer colic.

Este evident că în condițiile unui consum alimentar constant, una din componentele dietei poate fi augmentată doar prin reducerea alteia.

Scanned with OKEN Scanner

Ingestia crescută de alimente de origine animală, în special carne, s-a însoțit de o scădere a aportului de vegetale și odată cu aceasta, de fibre vegetale. S-a postulat în legătură cu aceasta că bacteriile intestinale produc carcinogeni din acizii biliari, din grăsimile alimentare sau alte substanțe ingerate și că deci variațiile geografice privind incidența cancerului de colon rezultă din diferențele de interacțiune între dietă și microflora intestinală.

Ipoteza privitoare la deficitul în fibre ca factor etiologic al cancerului de colon s-a născut din comparațiile făcute asupra bolilor intestinului gros survenite în societățile occidentale și în cele tradiționale africane. Observațiile se referă la faptul că în Africa, apendicita, boala diverticulară a colonului, polipoza și neoplasmele colice sînt rare. Odată cu introducerea obiceiurilor alimentare occidentale, incidența apendicitei a crescut. Chiar observații asupra societății occidentale arată că prezența bolii diverticulare a colonului ca o suferință importantă este o constatare a ultimelor decenii.

Pentru a susține teoria deficitului alimentar în fibră ca factor etiologic al cancerului de colon s-au întreprins o serie de studii de anvergură în țări ca Anglia, Danemarca, Finlanda, Israel. În cele ce urmează vom prezenta rezumativ constatările lor.

Studiul britanic asupra corelației dintre boala diverticulară a colonului și aportul alimentar de fibre arată că pacienții cu această boală consumau pe zi o cantitate mai redusă de fibre (2,6 g/24 ore) în raport cu 5,2 g/24 ore la lotul de control) și prezentau mai frecvent hemoroizi, varice, hernie hiatală, litiază și hernii abdominale. Semnificația acestor constatări trebuie privită însă cu unele rezerve avînd în vedere unele procedee oarbe în metodologia de investigare precum și existența altor imperfecțiuni metodologice.

Un alt studiu întreprins în Danemarca și Finlanda avînd același obiectiv, al evaluării rolului factorilor alimentari analizează două regiuni: una rurală din Finlanda — Kuopio, și una urbană din Danemarca — Copenhaga, unde cancerul colic este mult mai frecvent decît în regiunea Kuopio. Studiul a interesat un lot randomizat de bărbați între 55—64 ani, din ambele regiuni, care au trebuit să consemneze dieta pe 5 zile și concomitent probe din alimente au fost supuse analizelor. Rezultatele au arătat un consum mult mai mare de carne și bere la Copenhaga și un consum crescut de fibre și lapte la Kuopio.

În Israel a fost investigat un grup de 198 de bolnavi cu cancer de colon în raport cu un lot de bolnavi chirurgicali care nu au prezentat boli maligne ale tractului gastrointestinal și cu un altul format din subiecți selecționați de pe listele de votare. Ambele grupe de control erau asemănătoare cu lotul studiat în ce privește vîrsta, sexul, țara de origine și durata șederii în Israel. Pacienții cu cancer de colon au prezentat un consum semnificativ mai scăzut de alimente cu conținut în fibre, sugerînd deci că la această populație, incidența cancerului de colon este mai mare la cei care consumă mai puține fibre vegetale.

Unul din modelele prin care s-a încercat explicarea felului în care dieta săracă în fibre vegetale conduce la augmentarea riscului de cancer colic se bazează pe ipoteza creșterii duratei tranzitului prin colon. În conformitate cu acest model, tranzitul prelungit ar conduce la un

Scanned with OKEN Scanner

contact prelungit între mucoasă și metaboliții carcinogeni rezultați din acțiunea florei bacteriene a colonului asupra acizilor biliari. S-a arătat că în contrast cu populațiile europene, la cele africane, tranzitul colic este mai rapid iar scaunul mai moale și mai abundent.

Studiile privind viteza tranzitului și riscul de cancer colic nu au reușit să acrediteze o relație directă. Analizîndu-se două populații cu aceeași incidență a cancerului de colon (japonezii și caucazienii din Hawai), s-au constatat diferențe în ce privește durata tranzitului prin colon, care este în medie de 30,8 ore la japonezi și de 53,8 ore la caucazieni. Studiul nu a evaluat aportul alimentar de fibre la aceste populații.

În cercetarea prezentată în legătură cu diferențele de risc pentru cancerul de colon între Copenhaga și regiunea finlandeză Kuopio s-a întreprins și o evaluare a duratei tranzitului în colon care nu a arătat diferențe între cele două populații, cu tot aportul crescut de fibre la finlandezi.

După cum se vede, imposibilitatea de a demonstra diferențe în ce privește durata tranzitului în raport cu aportul de fibre și alți factori alimentari la populații cu incidență diferită a cancerului de colon arată că modelul bazat pe modificarea tranzitului la nivelul colonului nu explică de o manieră satisfăcătoare asocierea între aportul de fibre și riscul de cancer colic. Mai mult decît atît, s-a constatat că la subiecți normali sau la cei cu boală diverticulară, la care durata tranzitului a fost de la început mică, adăugarea de fibre a prelungit durata tranzitului. Acest răspuns la adăugarea de fibre în dietă nu susține în nici un caz ideea că modificarea duratei tranzitului ar explica rolul conținutului în fibre al dietei asupra cancerului de colon.

Examinarea conținutului chimic și bacterian al materiilor fecale a dus la deosebirea unor populații cu risc crescut. Indivizii cu dietă bogată în grăsimi au o microfloră intestinală și nivele ale enzimelor bacteriene specifice diferite în raport cu ceilalți indivizi.

Hill și colab. au constatat că dieta de tip occidental aduce după sine o concentrație mai mare de steroizi neutri și acizi rezultați respectiv din colesterolul endogen și sărurile biliare. La rîndul său, Wynder a demonstrat că excreția de metaboliți ai colesterolului, coprostanol și coprostanină și de metaboliți ai acizilor biliari este mai mare la americani, care consumă mari cantități de carne, în raport cu cei din secta adventistă, care nu consumă carne, cît și față de vegetarieni și emigranții chinezi și japonezi. Activitatea bacteriană fecală a fost de asemenea găsită crescută în cazul dietei de tip occidental.

S-au propus diverse mecanisme care să explice modul în care diferite bacterii din flora colonului, îndeosebi cele anaerobe, produc carcinogeni sau modul de acțiune al carcinogenilor din bilă sau acizii grași. După un astfel de model, prin intermediul dehidrogenazelor și dehidroxilazelor, anumite bacterii anaerobe pot altera structura bilei ducînd la analogi ai metilcolantrenului, un carcinogen cunoscut. Pe de altă parte, betaglicuronidaza poate fi de asemenea produsă de bacterii intestinale specifice și poate servi la transformarea procarcinogenilor în metaboliți mai activi. Alături de metaboliții steroidici, produșii fenolici de metabolism ai tirozinei și triptofanului pot augmenta tumorile colice induse experimental.

Scanned with OKEN Scanner

O altă constatare a studiului comparativ Copenhaga-Kuopio a fost o creștere a raportului bacili anaerobi/aerobi prezenți în fecale. Pe de altă parte, s-a constatat că excreția medie de bacili lactici a fost mult mai mare la populația rurală finlandeză. Se studiază în prezent efectul substanțelor conținînd bacili lactici asupra microflorei intestinale și a sistemelor enzimatice bacteriene. S-a sugerat că iaurtul ar avea proprietăți antitumorale.

Se apreciază că rolul dietei în patogenia cancerului colic a fost evaluat în raport de proporția anumitor elemente nutritive în dietă și de efectul secundar al acestora asupra proceselor metabolice endogene. Nu s-a putut evidenția nici un carcinogen legat de producerea, păstrarea sau prepararea alimentelor. Variațiile geografice ar putea fi atribuite diferențelor în ce privește expunerea la diverși factori alimentari și/sau diferențelor în ce privește prevalența factorilor de protecție a mucoasei împotriva efectelor sau expunerii la carcinogenii chimici. Ingestia unor substanțe cum ar fi antioxidanții și unii factori genetici ar putea interveni în protejarea mucoasei colonului. Seleniul este considerat ca un potențial element antioxidant. Shamberger a demonstrat că nivelul sanguin al seleniului e mai scăzut la bolnavii de cancer gastric, pancreatic, hepatic și colic, dar este normal la pacienții cu cancer de rect și sîn. Distribuția geografică a cancerului, cu deosebire a celui gastrointestinal, este invers proporțională cu concentrația de seleniu din apă.

Toate aceste constatări au încă un caracter preliminar, fiind necesare precizări și delimitări care să poată defini într-o manieră satisfăcătoare rolul și participarea factorilor alimentari în geneza cancerului colic.

17.1.7. ASPECTE EPIDEMIOLOGICE ALE CANCERULUI COLIC ÎN ROMÂNIA

Conform datelor comunicate de Gh. Bolba, în anul 1981, rata mortalității prin cancer de colon în țara noastră a fost de 5,3/100.000, această localizare reprezentînd 4,2% din totalul neoplaziilor.

Distribuția pe sexe a fost practic egală. În ce privește frecvența pe grupe de vîrstă, imensa majoritate a cazurilor (peste 90%) au survenit după 40 de ani.

Cancerul colic a fost mai frecvent în mediul urban (6,5/100.000) în raport cu mediul rural (4,3/100.000).

Studii asupra unor arii geografice s-au făcut în județele Timiș (1970—1972) și Cluj (1974—1978).

În intervalul menționat, în județul Timiș s-au înregistrat 79 de cazuri dintre care 37 au survenit la sexul masculin iar 42 la cel feminin, reprezentînd 4,0 și respectiv 6,2/100.000 locuitori. Cele 37 de cazuri survenite la sexul masculin au reprezentat 1,7% din totalul cancerelor și 4,5% din cele cu localizare digestivă, iar cele 42, care au survenit la sexul feminin, au reprezentat 2,8% din totalul cancerelor și 9,7% din cele digestive.

Cercetarea întreprinsă în județul Cluj a consemnat un număr de 200 cazuri, dintre care 111 (6,2/100.000) survenite la sexul masculin și 89

(4,9/100.000) la sexul feminin. Cazurile înregistrate la bărbați au reprezentat 2,7% din totalul cancerelor înregistrate în județ și 5,9% din cele digestive. Cît privește cele 89 de cazuri survenite la femei, ele au însemnat 2,3% din totalul cancerelor și 7,5% din cele digestive.

O retrospectivă pe douăzeci de ani (1962—1981), în vederea determinării tendințelor evolutive, scoate în evidență o creștere, reflectată și de rata mortalității, care a crescut de la 3,9/100.000 la bărbați și 2,7/100.000 la femei, în 1962, la 5,3/100.000, atît la bărbați cît și la femei, în 1981.

17.2. ANATOMIE PATOLOGICĂ

17.2.1. DISTRIBUȚIE-INCIDENȚĂ

Incidența localizării cancerului pe diferitele segmente ale colonului este variabilă. În majoritatea statisticilor, colonul sigmoid reprezintă sediul tumorii în 50% din cazuri, urmat de colonul ascendent, transvers, unghi colic stîng, descendent, unghi colic drept (tabel 17.1.).

Tabel 17.1

Incidența localizării cancerului în segmentele colonului

Sediul tumorii	Fraser 1938	Smiddy Goligher 1957	Ionescu 1981
cec	19%	14,42%	11,29%
colon ascendent	7%	6,85%	10,62%
unghi drept	6%	4,14%	8,06%
colon transvers	14%	11 %	12,25%
unghi stîng	10%	7,14%	3,87%
colon descendent	3%	6,42%	8,38%
sigmă	41%	50,00%	45,48%

Cancerul sincron apare în 2—4% din cazuri. La același bolnav se dezvoltă 2—3—4 sau mai multe tumori primare ale colonului, incidența localizărilor multiple simultane fiind mai mare în polipoza familială. Tumorile primare sincrone se localizează frecvent la nivelul aceluiași segment colic, mai ales a celor proximale, a segmentelor învecinate sau îndepărtate. Uneori, prima tumoare este extirpată înainte ca cea de a doua să se manifeste clinic sau să fie evidențiabilă macroscopic.

Tumorile metacrone ale colonului apar la 9—11 ani după extirparea tumorii colice primare. Cînd intervalul de apariție nu depășește 5 ani, este greu de diferențiat o tumoare metacronă de una recidivată, mai ales dacă cele două tumori au structură identică. În tumorile metacrone, incidența celei de a doua tumori primare este de 1%, în cazurile observate timp de 10 ani, însă proporția crește la 3% la cele urmărite timp de 30 de ani. În realitate, această incidență pare a fi mult mai mare,

Scanned with OKEN Scanner

dacă ținem seama de faptul că neoplasmul epitelial malign al colonului apare la vîrste înaintate, de cele mai multe ori, și că bolnavii mor prin afecțiuni intercurente, înainte ca tumoarea metacronă să se fi putut dezvolta.

17.2.2. ASPECT MACROSCOPIC

În stadiile inițiale, cancerul colic apare sub forma unei îngroșări localizate a mucoasei sau ca un nodul dur, situat la nivelul unui polip adenomatos sau al unui adenom vilos preexistent.

Cancerul colic este practic sinonim cu adenocarcinomul datorită frecvenței absolute a acestui tip de leziune, care se prezintă ca o tumoare voluminoasă, cu margini rotunde, bine delimitate și cu centrul exulcerat. Între tumoare și peretele intestinal normal există o linie netă de demarcație, însă foarte rar pot fi observate și diseminări intraparietale.

Pe secțiune, peretele intestinal este înlocuit de un țesut alb-cenușiu, uneori bine delimitat, alteori cu prelungiri spiculiforme, vizibile cu ochiul liber. În 30% din cazuri, în vecinătatea tumorii pot fi observate formațiuni, care au aspectul și structura polipilor adenomatoși.

Dezvoltarea tumorii duce la constituirea unor aspecte particulare.

17.2.2.1. **Carcinomul conopidiform sau polipoid** apare ca o masă tumorală voluminoasă, care proemină în lumenul intestinal. Suprafața tumorii la început are un aspect macro- sau micronodular iar ulterior se exulcerează. Infiltrarea peretelui colic este limitată la inserția tumorii.

17.2.2.2. **Carcinomul exulcerat** prezintă margini neregulate, ridicate și o bază largă, slăninoasă. Tumoarea, alungită în axul transversal al colonului, progresiv cuprinde circumferința organului și în cele din urmă poate ajunge circular. Infiltrația tumorală deformează peretele intestinului. În formele obstructive, tumoarea apare ca un inel, care poate stenoza complet lumenul colic. Gradul extinderii longitudinale a tumorii este variabil.

17.2.2.3. **Cancerul coloid** este o tumoare voluminoasă, cu aspect gelatinos, cu sau fără exulcerare sau infiltrație. Mucina secretată de tumoare poate separa straturile peretelui colic.

17.2.2.4. **Cancerul infiltrativ difuz** este un tip rar de carcinom colic, asemănător cu linita plastică, observată la nivelul stomacului. Marginile tumorii sînt slab delimitate, suprafața granulată, cu multiple exulcerări superficiale. Infiltrația tumorală produce o îngroșare difuză a peretelui intestinal pe o lungime de 5—8 cm.

Formele conopidiforme predomină în colonul drept, cele stenozante la nivelul colonului stîng, dar această împărțire clasică nu este reală, căci orice formă de carcinom poate apare în oricare parte a colonului. De fapt, clasificarea cancerului colic are o importanță practică redusă. O mențiune specială merită unele variante rare, cu particularități evolutive și de prognostic distincte.

Scanned with OKEN Scanner

17.2.3. STRUCTURA HISTOLOGICĂ

Cancerul colic are o structură asemănătoare cu cea a colonului, celulele neoplazice secretă cantități variabile de mucină și prezintă grade diferite de diferențiere.

În tumorile foarte bine diferențiate, celulele sînt grupate în acini glandulari, simulînd aspectul unor glande adevărate. În formele slab diferențiate sau anaplastice, celulele seamănă puțin sau nu mai seamănă deloc cu celulele mucoasei colice, sînt dispuse în cordoane sau în placarde neregulate (fig. 17.1, 17.2, 17.3.).

Celulele maligne se caracterizează prin pleiomorfism, hipercromatofilie, nuclei veziculați, variabili ca dimensiune și poziție în citoplasmă, cu mitoze frecvente și configurații bizare. Uneori, există cantități mari de mucină, dispersate în interiorul celulei tumorale. În varianta rară de linită plastică, cea mai mare parte a mucinei, reținționată în citoplasma celulei tumorale, comprimă nucleul, împingîndu-l la periferie, și dă celulei aspectul de inel cu pecete. În cazuri rare, celulele tumorale pot prezenta modificări scuamoase.

În raport cu gradele de diferențiere, Dukes (1940) distinge următoarele variante de adenocarcinom:

Gradul I. Tumoare foarte asemănătoare cu un adenom, în care există semnele unei proliferări epiteliale active. Malignitatea tumorii se traduce prin infiltrația musculaturii mucoasei.

Gradul II. Celulele canceroase sînt înghesuite, aglomerate, dar dispuse regulat într-unul sau două straturi în jurul spațiilor glandulare. Nucleii acestor celule prezintă mitoze multiple și neregulate.

Gradul III. Celulele mai puțin diferențiate sînt dispuse în insule neregulate și formează 2—3 straturi în jurul spațiilor glandulare sau în zonele mai dense ale peretelui intestinal. Modificările mitotice sînt asemănătoare cu cele observate la nucleii celulelor tumorale care aparțin de gradul II.

Gradul IV. Celulele tumorale sînt anaplastice, nu formează structuri glandulare și invadează țesuturile izolat, în grupuri sau în colocane neregulate.

În prezent, sistemul Dukes cuprinde numai trei grade: gradul mic, care corespunde cu gradul I; cel mijlociu, cu gradul II, cel mare, cu gradul III și IV.

Sistemul Broders clasifică tumorile numeric, bazat pe gradele crescînde de deosebire a celulelor tumorale față de elementele din care derivă. Acest sistem are o oarecare valoare în privința comportamentului biologic al tumorii, dar nu reprezintă un indice de prognostic atît de bun ca sistemul Dukes.

Tumorile mucipare prezintă de asemenea grade variate de diferențiere, dar întrucît nu există criterii standard de clasificare, aceste tumori sînt cuprinse într-un singur grup.

Scanned with OKEN Scanner

Tumorile cu grade ridicate de malignitate (grad mare, cancere coloide) apar mai frecvent la bolnavii tineri. Tumorile colonului drept sînt în general mai bine diferențiate ca cele ale colonului stîng.

Capacitatea funcțională a celulelor tumorale este modificată. Conținutul în ADN, difosfopiridin-nucleotidă (DPN) și de trifosfopiridin-nucleotidă (TPN) crește, în timp ce dehidrogenaza și oxidazele scad.

17.2.4. EVOLUȚIA NATURALĂ A CANCERULUI COLIC

17.2.4.1. **Rata de creștere.** Pentru ca o singură celulă tumorală de 10 microni să ajungă o tumoare cu diametrul de 1 cm, deci la dimensiunea minimă pentru a putea fi detectată clinic, sînt necesare 30 de diviziuni. Considerînd timpul de dedublare de 109 zile, o tumoare de 1 cm evoluează cu peste 9 ani înainte de a fi detectată ca o tumoare mică, „incipientă". Chiar o tumoare cu un potențial mare de creștere, cu timpul de dedublare de 34 zile, evoluează cel puțin 30 de luni pînă să ajungă la un diametru de 1 cm. Deci o tumoare cu un asemenea diametru este o tumoare mică, dar nu este o tumoare incipientă. Tumorile cu timp de dedublare lung permit ca bolnavii netratați să fie scutiți multă vreme de manifestări clinice.

Viteza de creștere a tumorii microscopice diferă în funcție de faza evolutivă în care se află. Odată cu limitarea nutriției tumorii, datorită măririi sale în volum, se produce o decelerare a creșterii tumorale.

17.2.4.2. **Modalități de diseminare.** Cancerul colic se extinde prin contiguitate, prin diseminare limfatică sau hematogenă, prin însămînțare gravitațională sau operatorie.

Diseminarea intramurală face parte din procesul de dezvoltare al tumorii. Creșterea marginală a tumorii are loc în toate direcțiile, dar în sens transversal pare a fi mai rapidă, ceea ce explică apariția formelor anulare la tumori relativ mici.

Limita macroscopică a tumorii este depășită de o zonă de diseminare tumorală microscopică în plexurile limfatice, situate în diferitele straturi ale peretelui intestinal.

În ce privește modalitățile și limitele extensiei tumorale intraparietale, părerile nu sînt unanime; se pare că permeația limfatică este mai constantă decît propagarea celulelor tumorale prin permeația venoasă sau direct prin stratul muscular. Limitarea topografică a extensiei intramurale are importanță pentru stabilirea segmentului de colon care urmează să fie rezecat. Părerile converg în a aprecia limita infiltrației submucoasei la 4 cm distal și la 2 cm proximal de tumoarea macroscopică.

Diseminarea transparietală este cea mai intensă în zona centrală a tumorii, adică în porțiunea sa cea mai veche. Extinderea infiltrației tumorale parietale variază adesea invers proporțional cu volumul superficial al leziunii. Submucoasa și stratul muscular sînt invadate progresiv; creșterea tumorală cuprinde grăsimea pericolică sau peritoneul. În acest stadiu, ajung pe masa de operație aproximativ 80% sau chiar mai mulți dintre bolnavi.

Scanned with OKEN Scanner

Diseminarea ulterioară depinde de situația anatomică a tumorii. O leziune situată retroperitoneal poate infiltra organele din această regiune (duodenul, ureterul, fascia sau grăsimea perirenală, mușchiul iliac sau psoas etc.). O tumoare cu dezvoltare anterioară sau laterală invadează peritoneul, apoi constituie aderențe tumorale cu alte organe sau cu peretele abdominal.

Examenul histologic al pieselor extirpate arată că de multe ori diseminarea tumorală este mai limitată decît a fost apreciată intraoperator. Destul de frecvent, aderențele cu organele vecine pot fi de natură inflamatorie. Prognosticul în aceste cazuri este mai bun decît cel apreciat intraoperator.

Diseminarea gravitațională apare în faza în care tumoarea a depășit limitele peretelui intestinal. De pe suprafața seroasei invadate se pot detașa celule tumorale, care se însămînțează pe suprafața peritoneului sub forma unor mici placarde carcinomatoase. Aceste placarde sînt mai abundente în imediata vecinătate a tumorii colice. În unele cazuri, ele apar în urma unei diseminări limfatice.

Invazia cuprinde apoi epiploonul, organele vecine, în cazul tumorii sigmoidiene, spațiul recto-vezical, respectiv recto-vaginal, și evoluează spre constituirea unei carcinomatoze peritoneale sau/și prin invazia ovarelor spre tumoarea Krukenberg, a cărei frecvență motivează ovarectomia bilaterală, ca o manevră obligatorie în tratamentul cancerului colorectal.

Celulele tumorale exfoliate în lumenul intestinal se pot implanta la nivelul suprafețelor rugoase ale mucoasei colice sau a liniilor de sutură chirurgicală. După unii autori viabilitatea acestor celule tumorale este mică. Totuși, această posibilitate de diseminare justifică executarea actului operator în „ansă închisă" precum și principiul tehnic „no touch", care cîștigă tot mai mulți adepți.

Diseminarea limfatică extramurală, realizată prin permeație și prin embolizare, constituie calea cea mai frecventă de diseminare în evoluția cancerului colic.

Primele metastaze apar de obicei în ganglionii paracolici, în apropierea tumorii primare, apoi sînt invadate celelalte releuri ganglionare, în formele avansate ale bolii sau în cancerele anaplastice, diseminarea fiind prezentă în ganglionii situați de-a lungul aortei sau în oricare altă parte a organismului.

Dar metastazele ganglionare nu în toate cazurile apar progresiv și în ordine anatomică. Pot exista stații ganglionare ocolite, cu invazia ganglionilor mai îndepărtați. Acest fenomen motivează mai mult decît invazia intramurală, extirparea segmentelor largi colice, împreună cu stațiile limfatice regionale, chiar în absența modificărilor patologice decelabile prin inventarul lezional intraoperator. Examenul histopatologic extemporaneu poate furniza date mai precise privind extensia invaziei limfatice, însă această metodă nu a intrat încă în uzul curent.

Metastazele limfatice retrograde denotă blocarea completă a lanțurilor proximale și indică un stadiu avansat de diseminare. În aceste cazuri, nu există practic supraviețuire peste cinci ani.

Diseminarea sanguină se realizează pe cale venoasă, mai frecvent în tumorile puțin diferențiate. Între incidența invadării venoase și activita-

Scanned with OKEN Scanner

tea tumorală există o corelație incontestabilă. Invazia venoasă are o frecvență variabilă după diferiți autori (Sunderland 27,6%, Grinnel 36%; Barringer 38%; Brown-Warren 41%).

Invazia venoasă este constantă la bolnavii cu metastaze viscerale. Chiar cînd invazia venoasă nu este evidențiată prin examen histopatologic, ea nu poate fi exclusă, căci în curentul sanguin pot fi antrenați emboli tumorali, ce nu lasă urme (Dukes, 1940). Acest fapt este argumentat de constatarea că unii bolnavi, la care pe piesa de exereză nu s-a decelat invazia venoasă, au decedat prin metastaze viscerale, în timp ce alții, chiar în prezența invaziei venoase au supraviețuit peste 5 ani, fără semne de recidivă sau diseminare. Totuși, prezența invaziei venoase constituie un factor care împietează asupra prognosticului.

Un fapt demn de relevat este că în sîngele circulant pot fi detectate celule tumorale, atît în cazuri operabile, cît mai ales în cele cu cancere avansate. Se pare că între numărul de celule tumorale circulante pre- și postoperator nu există variații cantitative. Deci evidențierea celulelor tumorale în torentul circulator nu influențează prognosticul final și aceste celule pot fi distruse înainte de a se implanta în alte organe și a condiționa dezvoltarea metastazelor.

Cel mai frecvent, diseminarea hematogenă urmează calea venei porte și tumoarea secundară se dezvoltă în ficat. Metastazele hepatice sînt prezente la 1/3—1/2 dintre bolnavii operați pentru cancer colic, dar de multe ori nu sînt decelabile prin examenul macroscopic al ficatului, prin aceasta justificînd o intervenție chirurgicală de anvergură, cu pretenție de radicalitate, dar sînt responsabile și de „recidivele" hepatice, care survin la intervale diferite după actul operator.

Urmează ca frecvență metastazele pulmonare și osoase, produse fie pe calea venei cave inferioare, fie prin extensia tumorii la organe drenate prin venele sistemice. Metastazele pulmonare prezente în 20% din cazuri pot fi evidențiate cu ocazia examenului radiologic de rutină al toracelui. În 10% din cazurile fatale, există metastaze și în alte organe, mai ales în glandele suprarenale, în rinichi și în creier.

17.2.5. STADIALIZAREA CANCERULUI COLIC

17.2.5.1. **Clasificarea Dukes,** modificată de Alter și Coller, se bazează pe extensia procesului malign și constituie un indice de prognostic. Clasificarea intraoperatorie este aproximativă, cea definitivă fiind dată de examenul histopatologic complet al piesei prelevate.

Tip A — tumoare limitată la mucoasă.

Tip B_1 — leziune extinsă la musculatura proprie; ganglioni limfatici neinvadați.

Tip B_2 — leziunea invadează musculatura mucoasei; ganglioni limfatici neinvadați.

Tip C_1 — leziune limitată la peretele colic; invazia primului releu ganglionar.

Tip C_2 — leziunea invadează toate straturile intestinului; invazia altor releuri ganglionare.

Scanned with OKEN Scanner

Tip D — invazie locală sau ganglionară extensivă sau metastaze la distanță, inextirpabile.

17.2.5.2. **Clasificarea Kirklin.** Preconizată pentru stadializarea cancerului rectal, această clasificare este folosită în același sens și pentru stadializarea cancerului colic.

Categoria A — tumoare care nu invadează musculatura mucoasei (cancer in situ).

Categoria B—1 — invazia superficială a peretelui intestinal.

Categoria B—2 — invazia profundă a peretelui intestinal, pe care însă nu îl depășește.

Întrucît aceste clasificări pretează la confuzii, în 1978 Berat și colaboratorii au propus aplicarea sistemului TNM pentru clasificarea cancerului colic, menită să acopere toate permutațiile posibile ale diseminării tumorale de colon.

17.2.5.3. **Clasificarea TNM**

T = *tumoare primară.*

T_0 — fără tumoare evidențiabilă clinic.

T_1 — tumoare clinic benignă sau limitată la mucoasă sau submucoasă.

T_2 — invadarea stratului muscular sau al seroasei, fără extensie extraparietală.

T_3 — invadarea tuturor straturilor parietale, cu extensia la straturile sau/și organele adiacente, fără fistulă.

T_4 — fistulă cu grade diferite de penetrație tumorală.

T_5 — T_3 sau T_4 cu extensie directă la alte organe sau structuri.

T — profunzimea penetrării nespecificată.

N = *invadare limfoganglionară regională*

N_0 — ganglioni considerați neinvadați

N_1 — ganglioni considerați invadați (distal de originea arterelor ileocolică, colica dreaptă, colica inferioară și mezenterica inferioară).

N — ganglioni neevaluați sau neînregistrați

M = *metastaze la distanță*

M_0 — metastaze necunoscute

M_1 — metastaze la distanță prezente

M_x — metastaze neevaluate

Stadiile cancerului colic după sistemul TNM

Cancer neinvaziv

Stadiul 0 — cancer in situ, evidențiat prin examen histopatologic.

Cancer invaziv

Stadiul I — $T_{0-1}/N_0/M_0$; $T_{0-1}/N_x/M_0$

Tumoare limitată la mucoasă sau la submucoasă; fără metastaze demonstrabile în ganglionii limfatici regionali; fără metastaze la distanță.

Stadiul II — $T_{2-5}/N_0/M_0$; $T_{2-5}/N_x/M_0$

Tumoare care invadează și musculara mucoasei sau o depășește: fără metastaze demonstrabile în ganglionii limfatici regionali; fără metastaze la distanță.

Scanned with OKEN Scanner

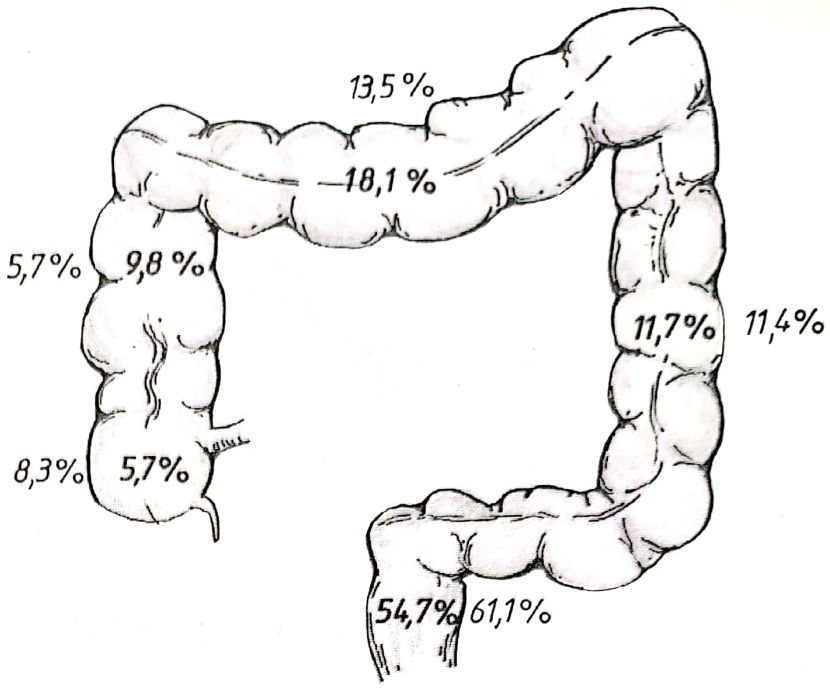

Fig. 16.1. Relația distribuției polip-cancer.

Fig. 16.2. Irigografie. Polipi dispersați inegal la nivelul descendentului, cu pediculi scurți și dehaustrare segmentară (Col. Cl. Med. III, Conf. Badea).

Fig. 16.3. Irigografie. Tumoare viloasă: lacună intraluminală cu prelungiri inegale vizibile pe circumferința tumorală (Col. Cl. Med. III, Conf. Badea).

Scanned with OKEN Scanner

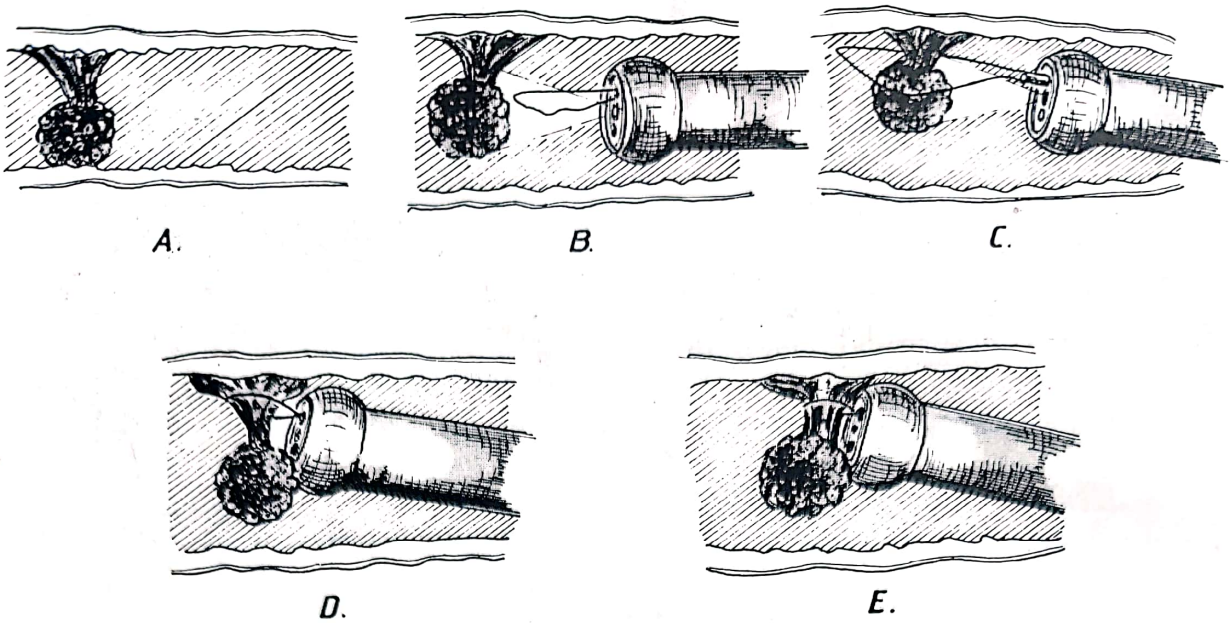

Fig. 16.5. Polipectomia endoscopică

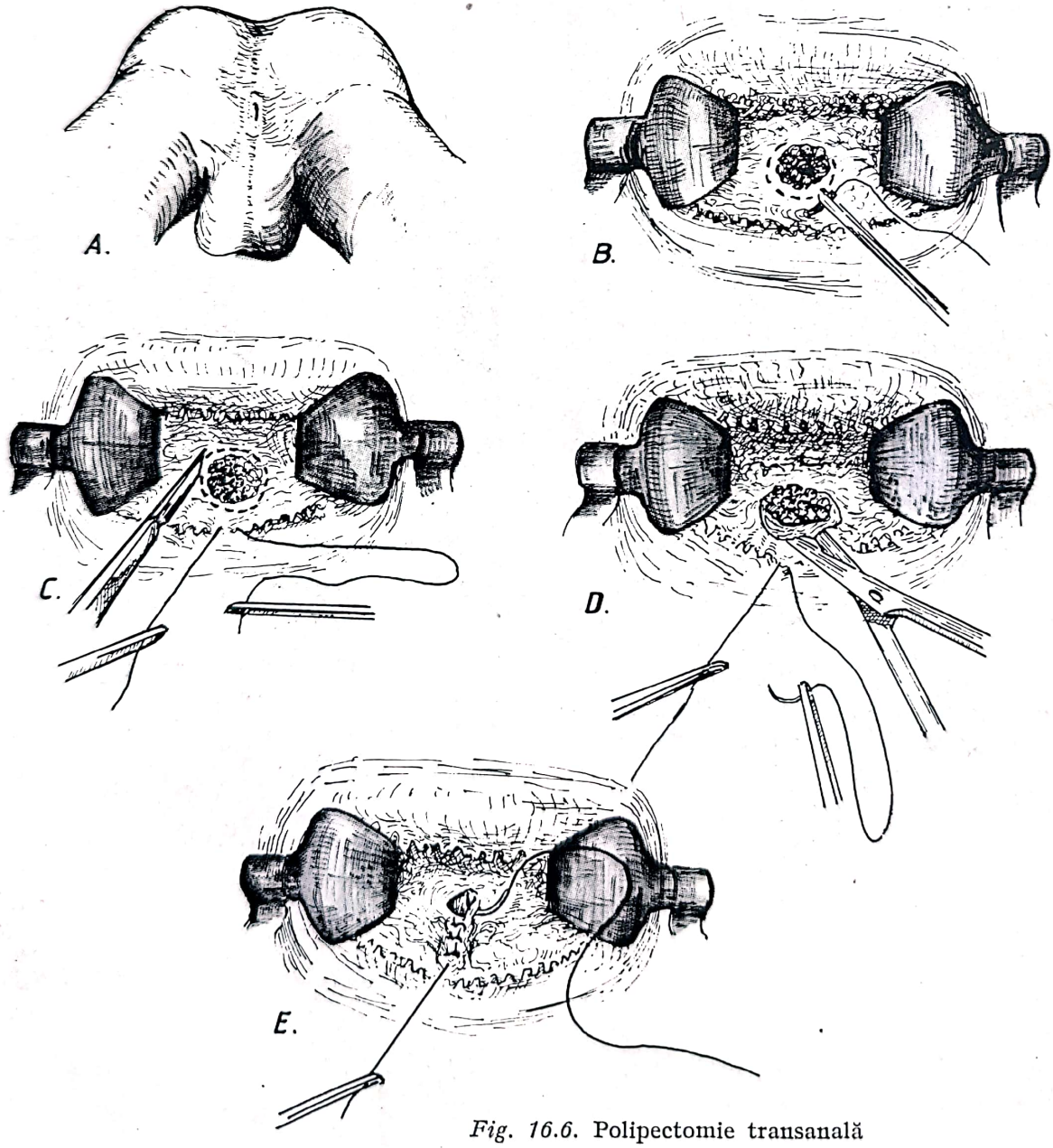

Fig. 16.6. Polipectomie transanală

Scanned with OKEN Scanner

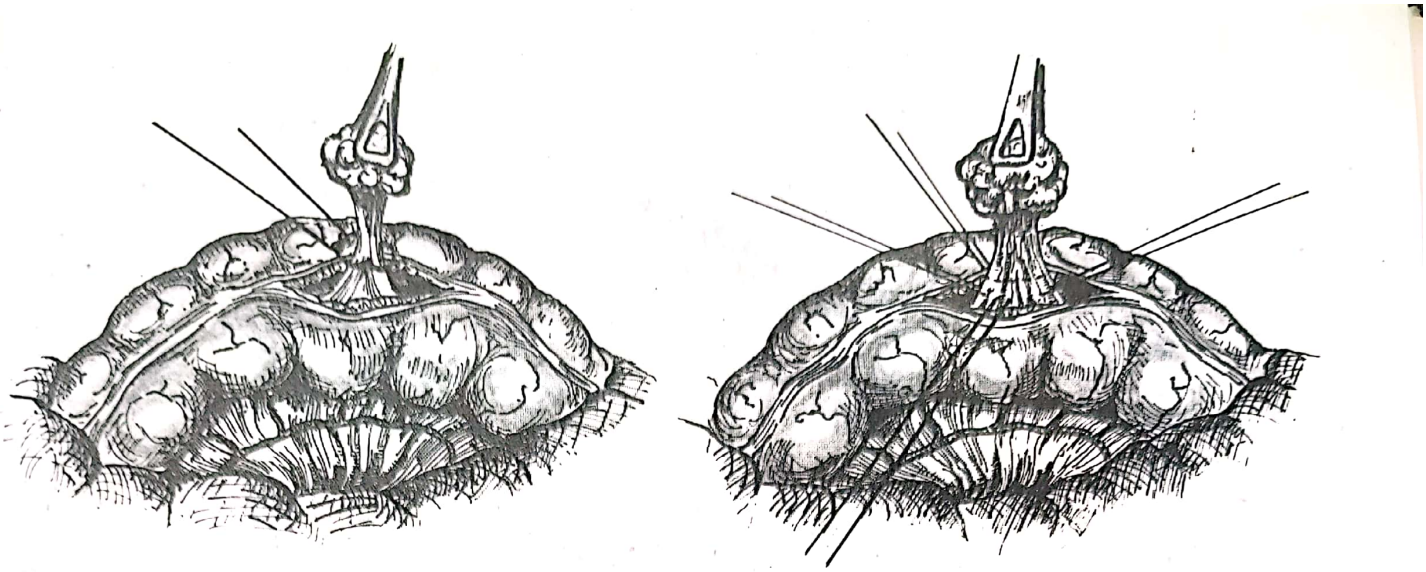

Fig. 16.7. Polipectomia prin colotomie

Fig. 16.8. Irigografie. Polipoză la nivelul ascendentului și unghiului hepatic. (Col. Cl. Med. III, Conf. Badea).

Fig. 16.9. Irigografie. Polipoză sigmoidiană difuză congenitală. Inițial rezecție segmentară de sigmă, ulterior rectocolectomie (Col. Cl. Med. III, Conf. Badea).

Scanned with OKEN Scanner

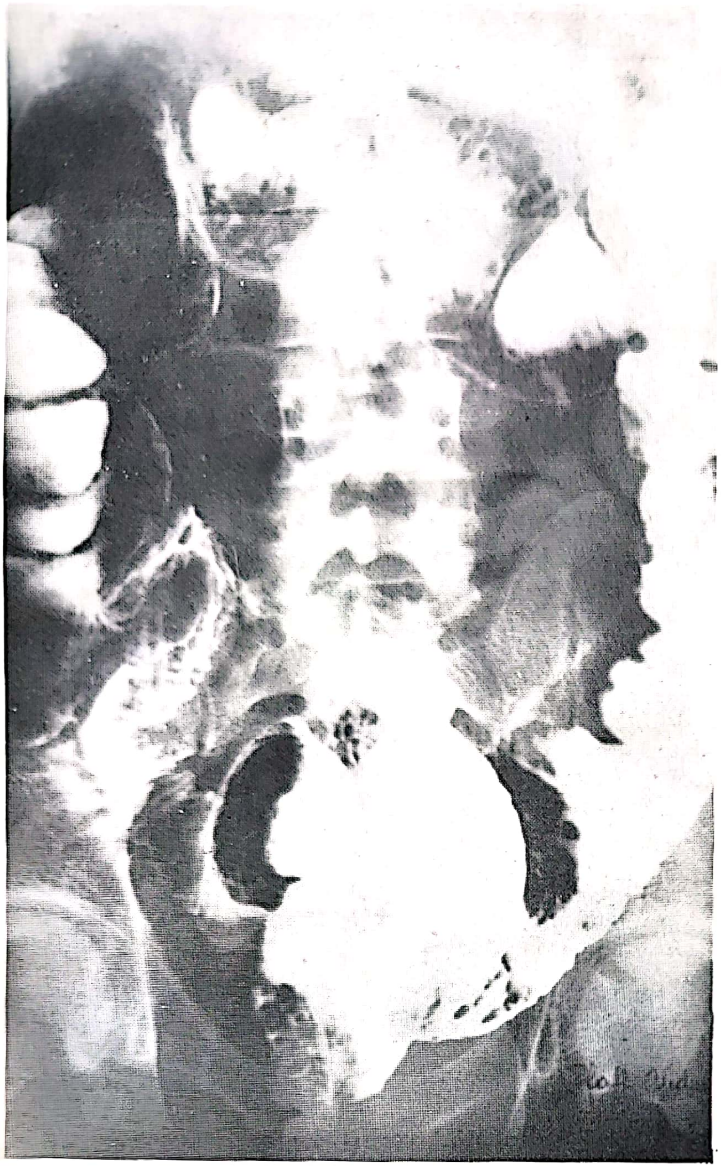

Fig. 16.10. Irigografie. Micropolipoză a întregului colon malignizată ampulo-rectal. Confirmare operatorie și histologică. (Col. Cl. Chirurgie I, Dr. Belteag).

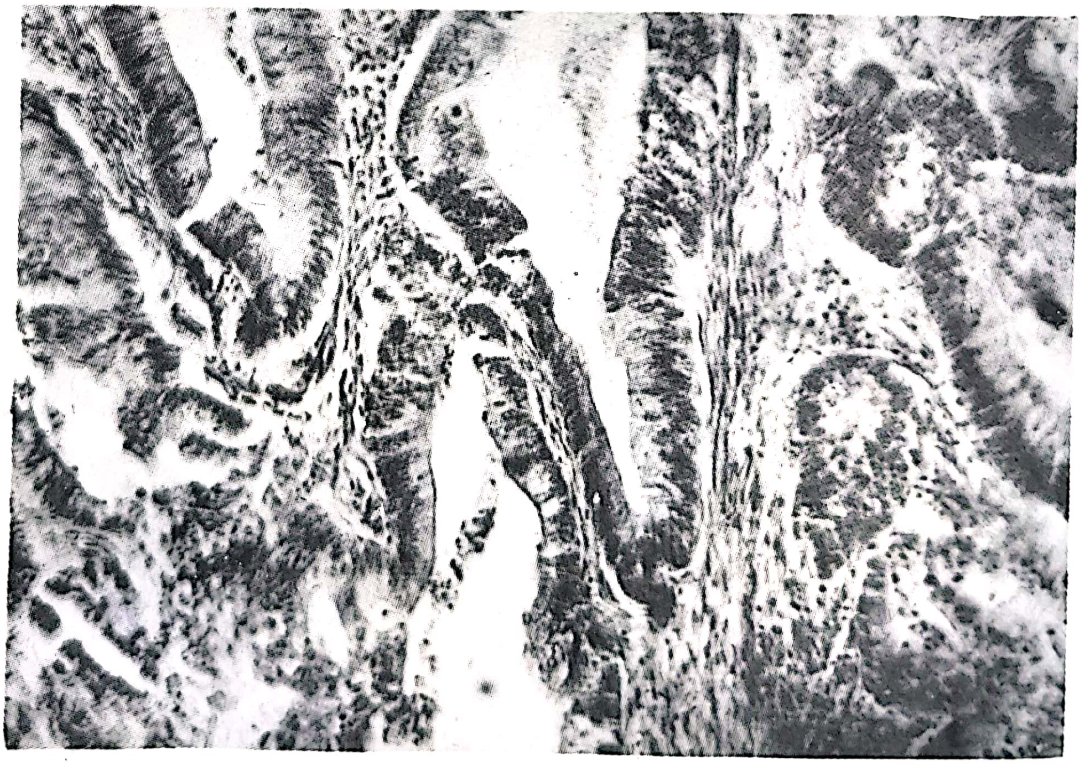

Fig. 17.1. Adenocarcinom colic bine diferențiat.

Scanned with OKEN Scanner

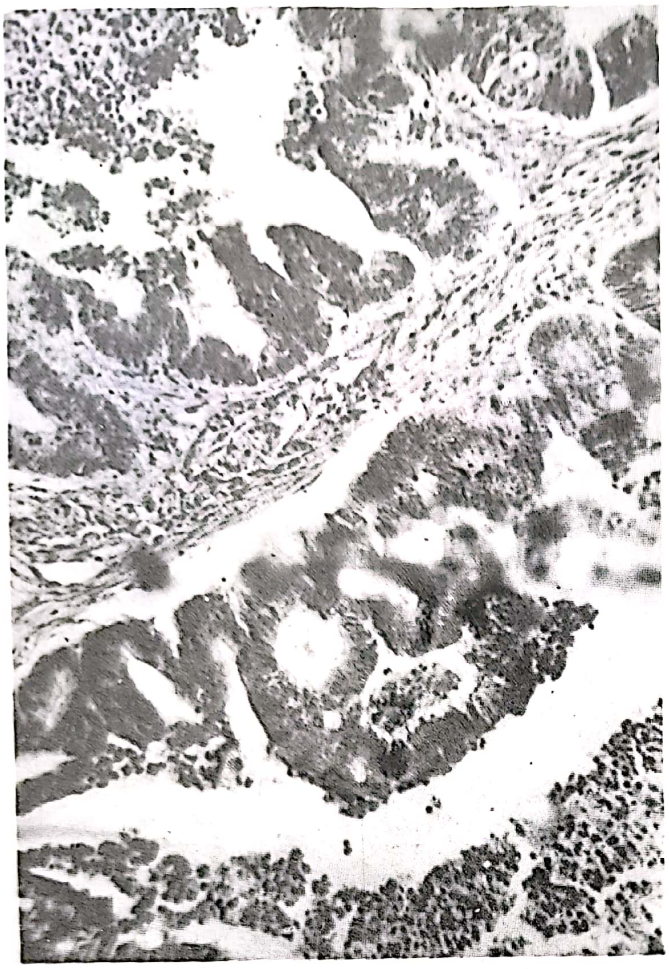

Fig. 17.2. Adenocarcinom colic slab diferențiat

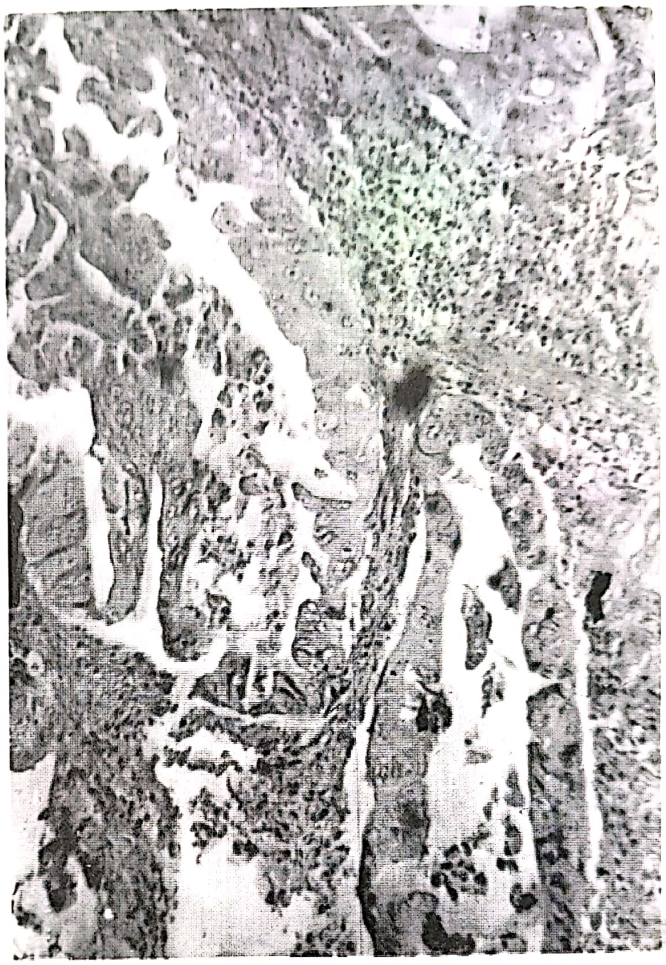

Fig. 17.3. Adenocarcinom colic mucipar

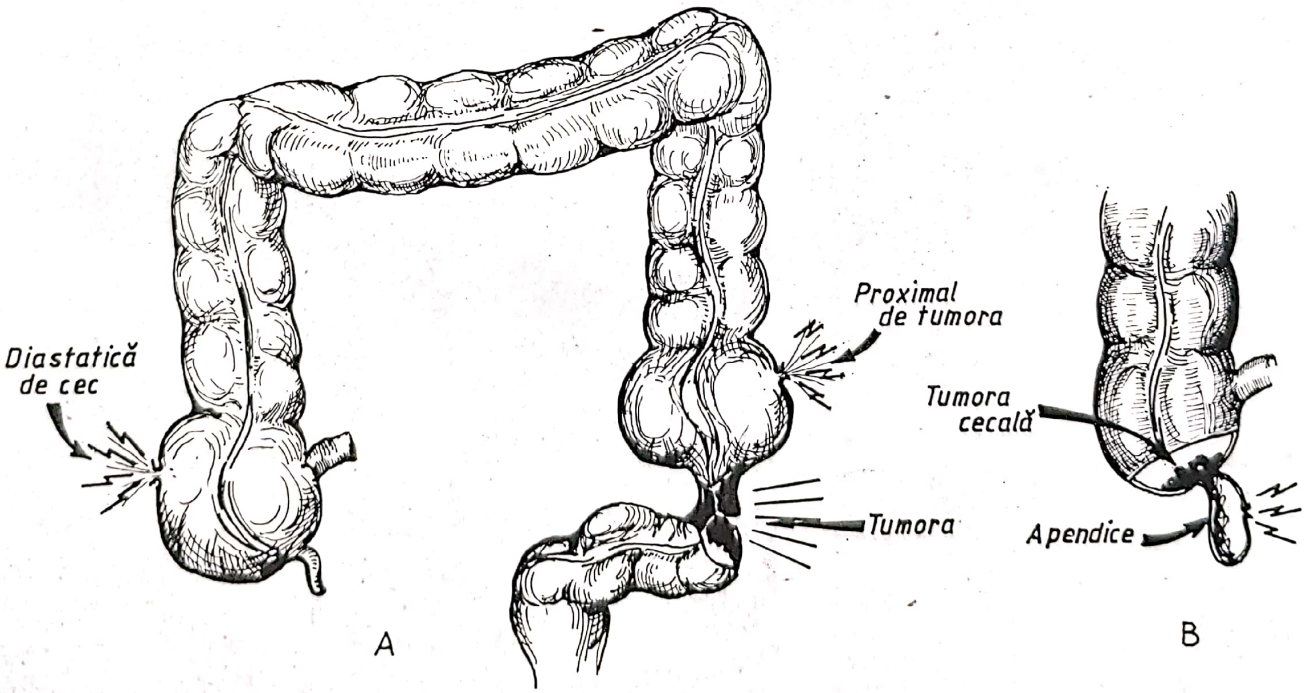

Fig. 17.4. Sediul perforației colice *A*. În cancerul obstructiv al sigmei *B*. În cancerul obstructiv al cecului

Scanned with OKEN Scanner

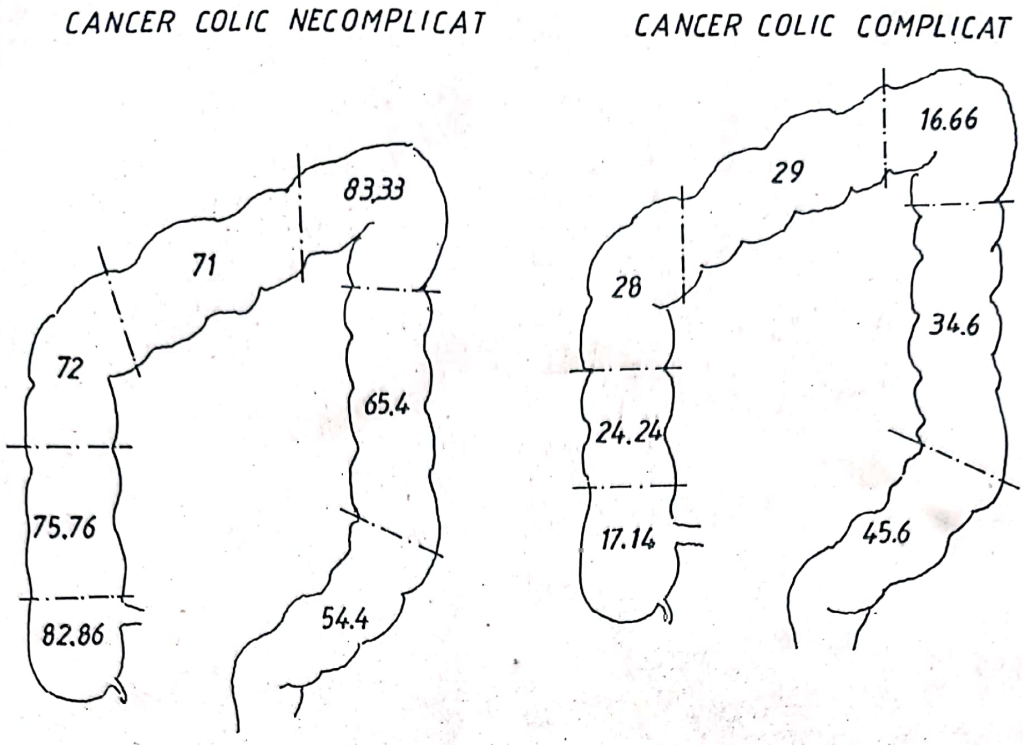

Fig. 17.5. Incidența cazurilor de cancer necomplicat — complicat, în raport cu sediul tumorii (Clinica Chirurgie I, Cluj).

Fig. 17.6. Irigoscopie; neoplasm de cec fistulizat; mare, imagine lacunară cu aspect anarhic al mucoasei cecale (Col. Cl. Chirurgie I, Cluj, Dr. Belteag).

Fig. 17.7. Irigoscopie; Neoplasm predominant vegetant al colonului ascendent (Col. Clinica Radiologică; Prof. D. Rădulescu).

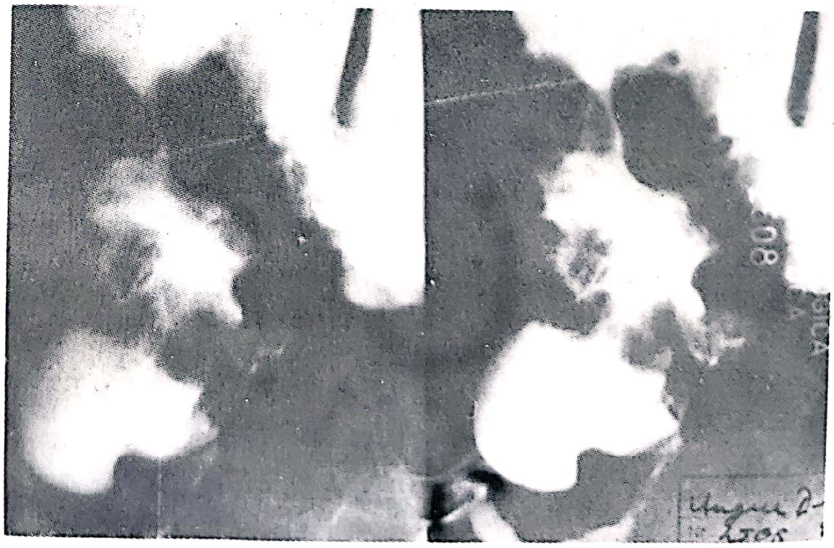

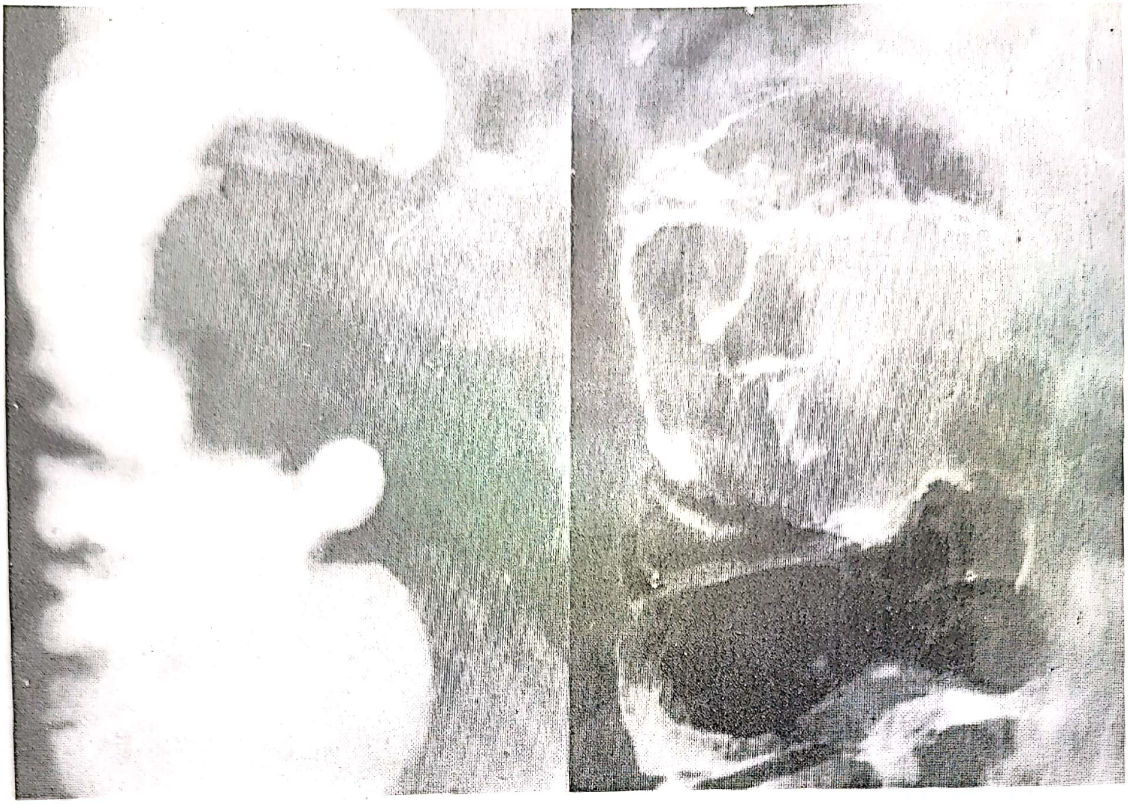

Fig. 17.8. Irigoscopie (adenocarcinom al colonului ascendent cu invadarea tuturor straturilor — confirmare operatorie); *secvență stîngă* (irigoscopie în replețiune totală) — imagine lacunară (2/3 cm diametru), creînd o zonă de stenoză cu contur anfractuos; *secvența dreaptă* (dublu contrast echilibrat) relevă caracterele maligne ale tumorii stenozante — imagini lacunare și contur anfractuos (Col. I.O.C., Dr. Ordeanu).

Fig. 17.9. Irigoscopie (adenocarcinom infiltrînd întreg peretele intestinal, fără metastaze în ganglioni — confirmare operatorie); *secvența stîngă* (replețiune baritată echilibrată) arată formațiune tumorală a unghiului hepatic al colonului, predominant infiltrantă și stenozantă (defileu anfractuos inextensibil, cu imagini lacunare); *secvența dreaptă* (dublu contrast echilibrat) confirmă caracterele infiltrant-stenozante ale formațiunii tumorale; a se constata tendința la invaginație cu formarea de cupe la limita cu zonele integre ale colonului (Col. I.O.C., Dr. Ordeanu).

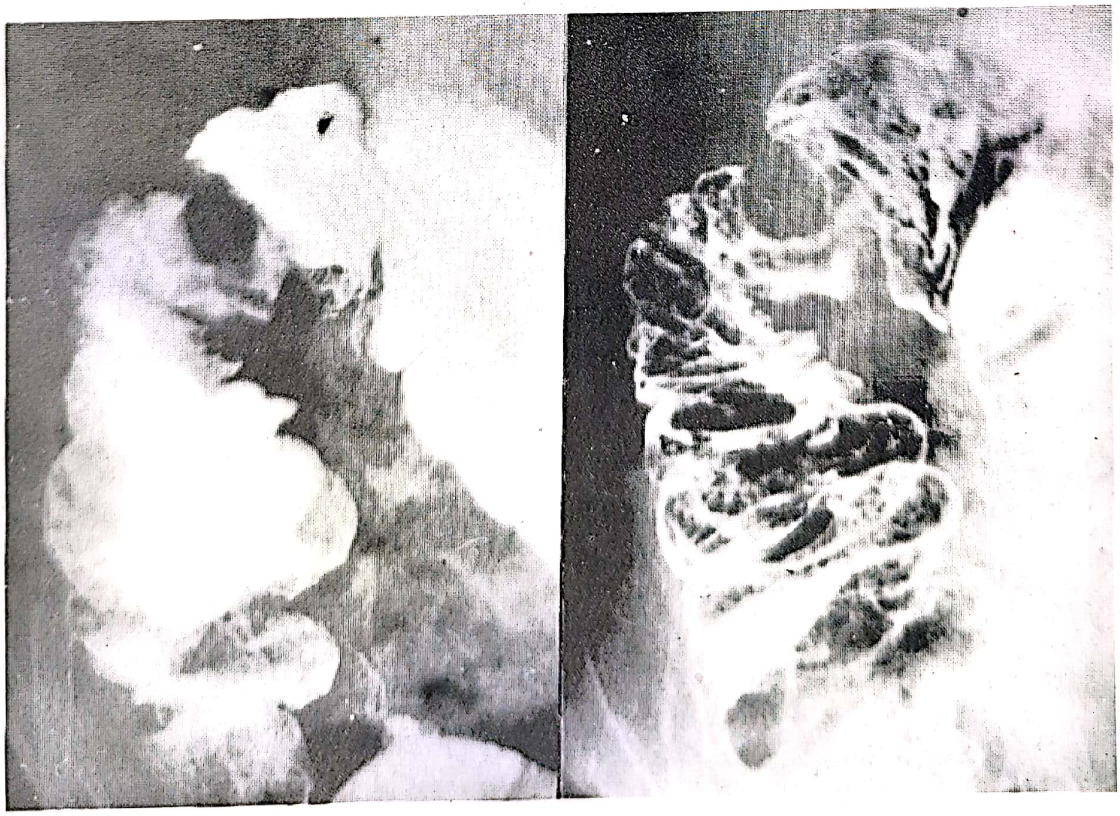

Scanned with OKEN Scanner

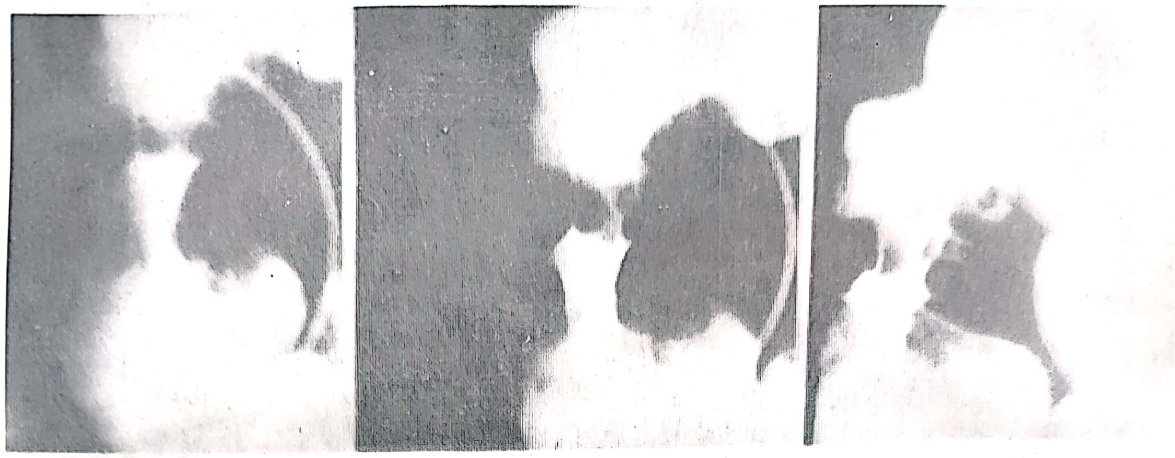

Fig. 17.10. Irigoscopie. Cancer infiltrant subangulo-hepatic, pe o lungime de 7—8 cm, cu invaginația segmentului colic distal (Col. Cl. Medicală III Cluj, Conf. Badea).

Fig. 17.11. Clismă baritată (adenocarcinom al colonului descendent predominant vegetant și stenozant — confirmare operatorie); *secvența stîngă* — sub compresiune dozată (irigoscopie în repleţiune echilibrată) imagini lacunare, contur anfractuos, pliuri infiltrate neoplazic); *secvența dreaptă* — dublu contrast echilibrat — evidențiază caracterul rigid al imaginilor lacunare și al pliurilor neoplazice (Col. I.O.C., Dr. Ordeanu).

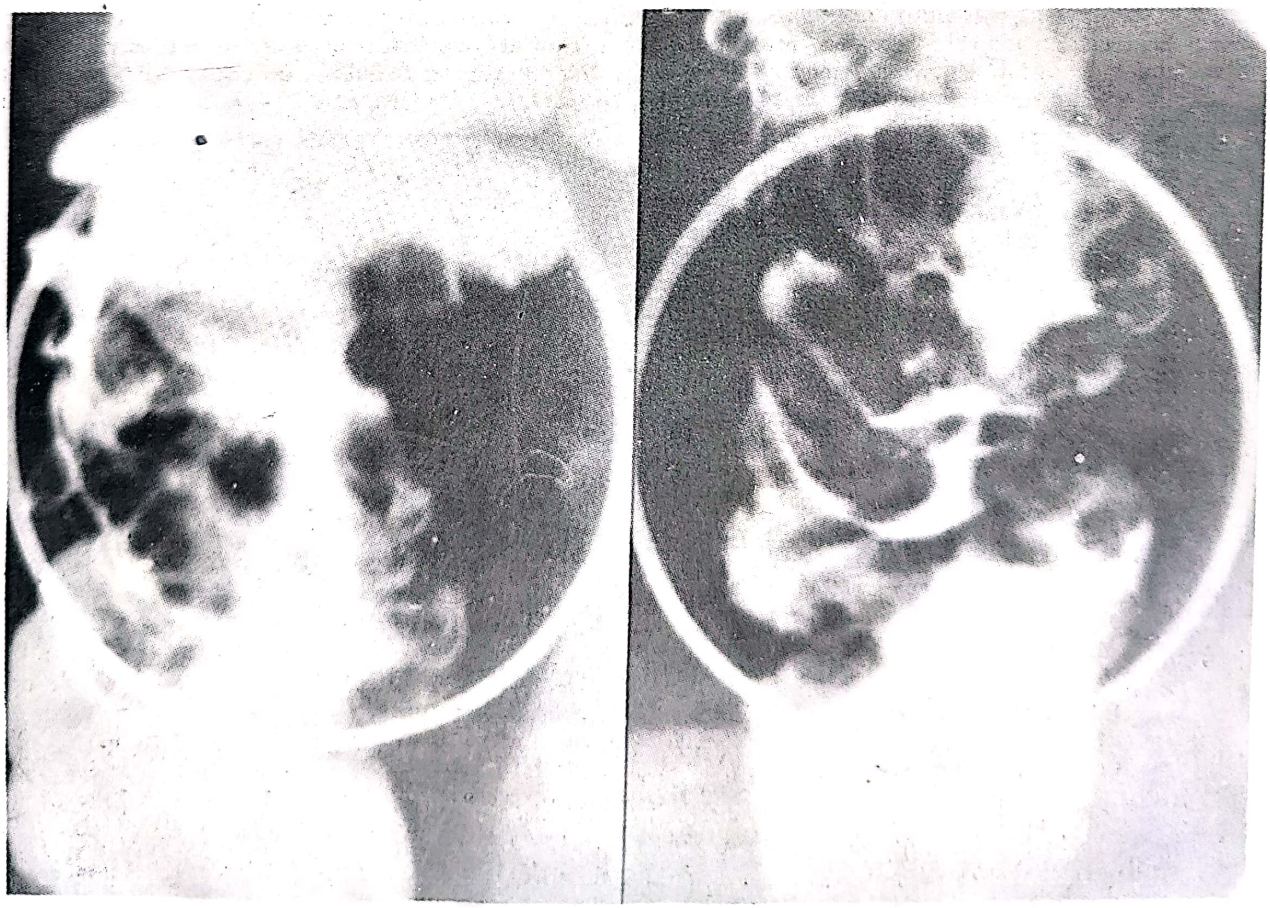

Scanned with OKEN Scanner

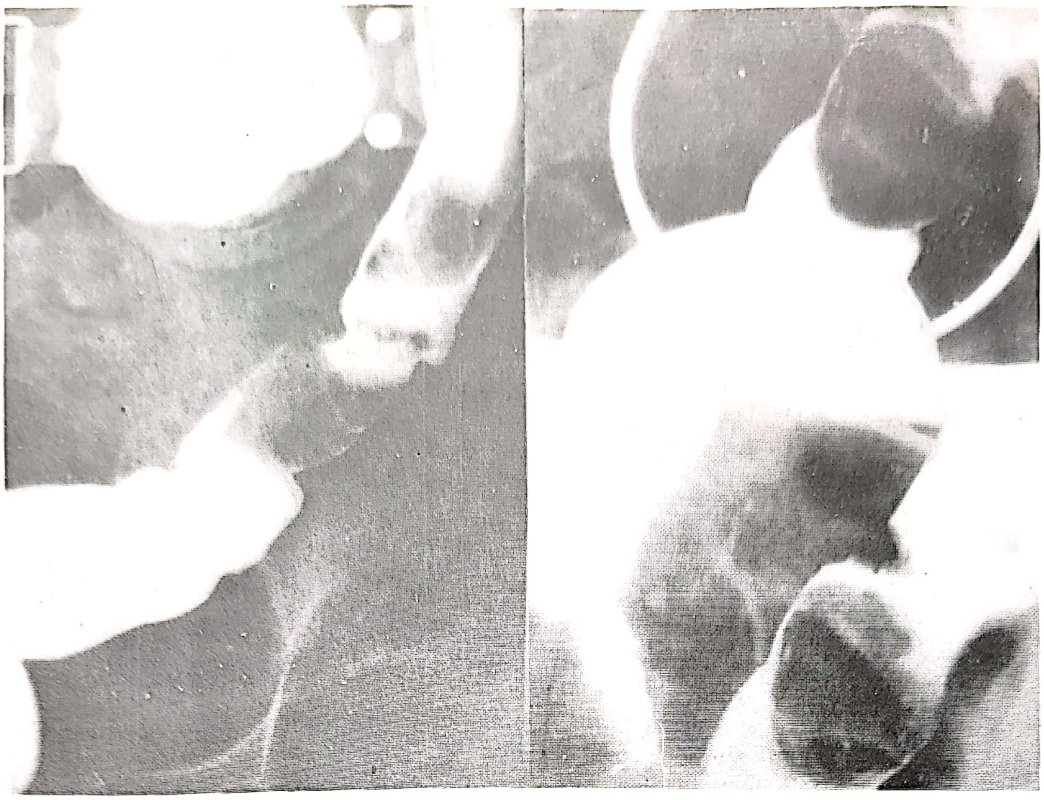

Fig. 17.12. Irigoscopie (adenocarcinom infiltrativ și ulcerant, cu ganglioni peritumorali metastatici); *secvența stîngă* (repleţiune baritată echilibrată — colostomie de protecţie pe transvers în urma primei intervenţii chirurgicale pentru ocluzie intestinală) evidenţiază la joncţiunea între descendent și sigmă o formaţiune tumorală predominant vegetantă și stenozant-infiltrantă, contur anfractuos și pliuri infiltrate neoplazic; *secvența dreaptă* (repleţiune baritată echilibrată sub compresiune dozată) demonstrează caracterele maligne ale imaginilor lacunare — contur anfractuos și realitatea pliurilor infiltrate neoplazic (Col. I.O.C., Dr. Ordeanu).

Fig. 17.13. Irigoscopie (iunie 1981 — bolnavul nu acceptă intervenţia chirurgicală); *secvența stînga* (repleţiune totală — strîmtarea anfractuoasă (5/7 cm) la nivelul sigmoidului mijlociu; *secvența din mijloc* (repleţiune baritată echilibrată cu compresiune dozată) — strîmtarea prezintă o porţiune superioară predominant infiltrată și o porţiune inferioară ulcerată (nișă alungită și anfractuoasă); *secvența dreaptă* (dublu contrast sub tensiune) — strîmtarea apare inextensibilă și anfractuoasă. (Col. I.O.C., Dr. Ordeanu).

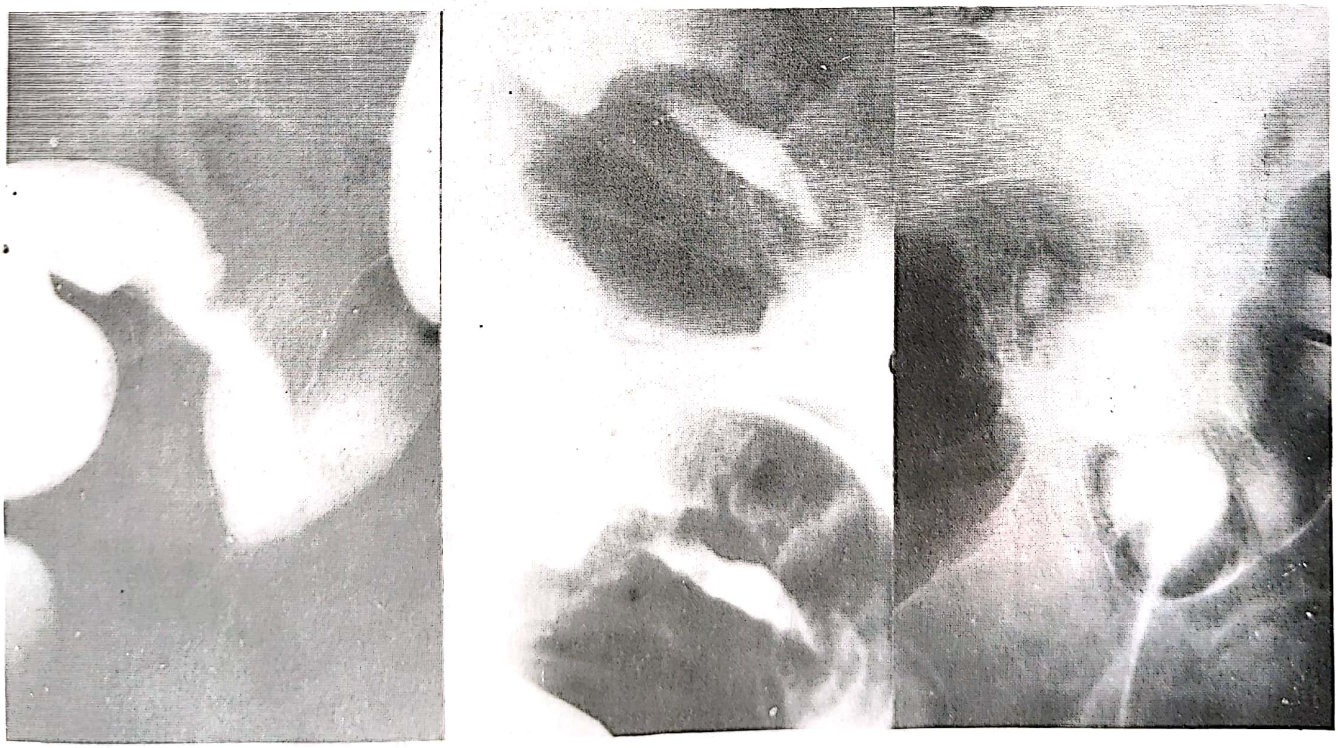

Scanned with OKEN Scanner

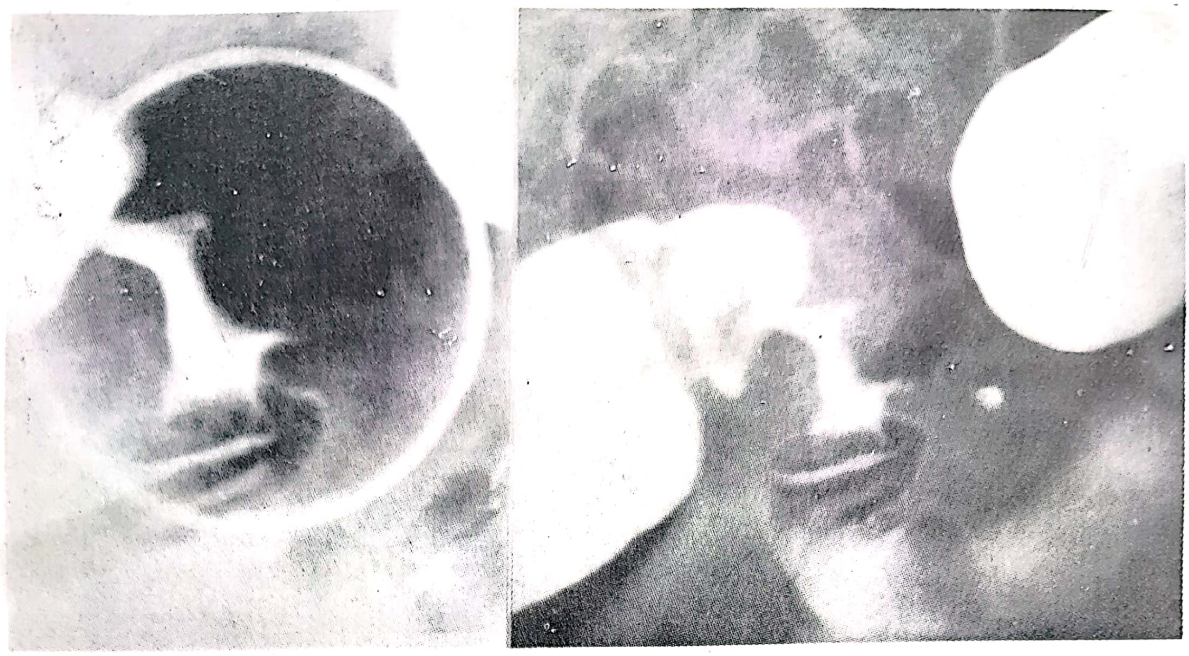

Fig. 17.14. Același caz ca Fig. 17.13 (irigoscopie în februarie 1982) — adenocarcinom bine diferențiat penetrant pînă în stratul circular al musculare organului (confirmarea operatorie); *secvența stîngă* (repleție echilibrată) — nu se mai constată (sub compresiune dozată) decît defileul infiltrat neoplazic, periviscerita malignă și pliurile neoplazice; *secvența dreaptă* (dublu contrast echilibrat) — caracterele strînse ale stenozei maligne apar mai evidente, precum și tendința la invaginație la limita cu zona integră a colonului (Col. I.O.C., Dr. Ordeanu).

Fig. 17.15. Clismă baritată (adenocarcinom al sigmoidului inițial — confirmare operatorie); *secvența stîngă* (repleție baritată echilibrată) reliefează o stenoză strînsă la nivelul porțiunii inițiale a sigmoidului, contur anfractuos, periviscerită malignă, imagini lacunare; *secvența dreaptă* (dublu contrast echilibrat) demonstrează caracterele net maligne ale stenozei colice cu predominența pliurilor infiltrate neoplazic (Col. I.O.C., Dr. Ordeanu).

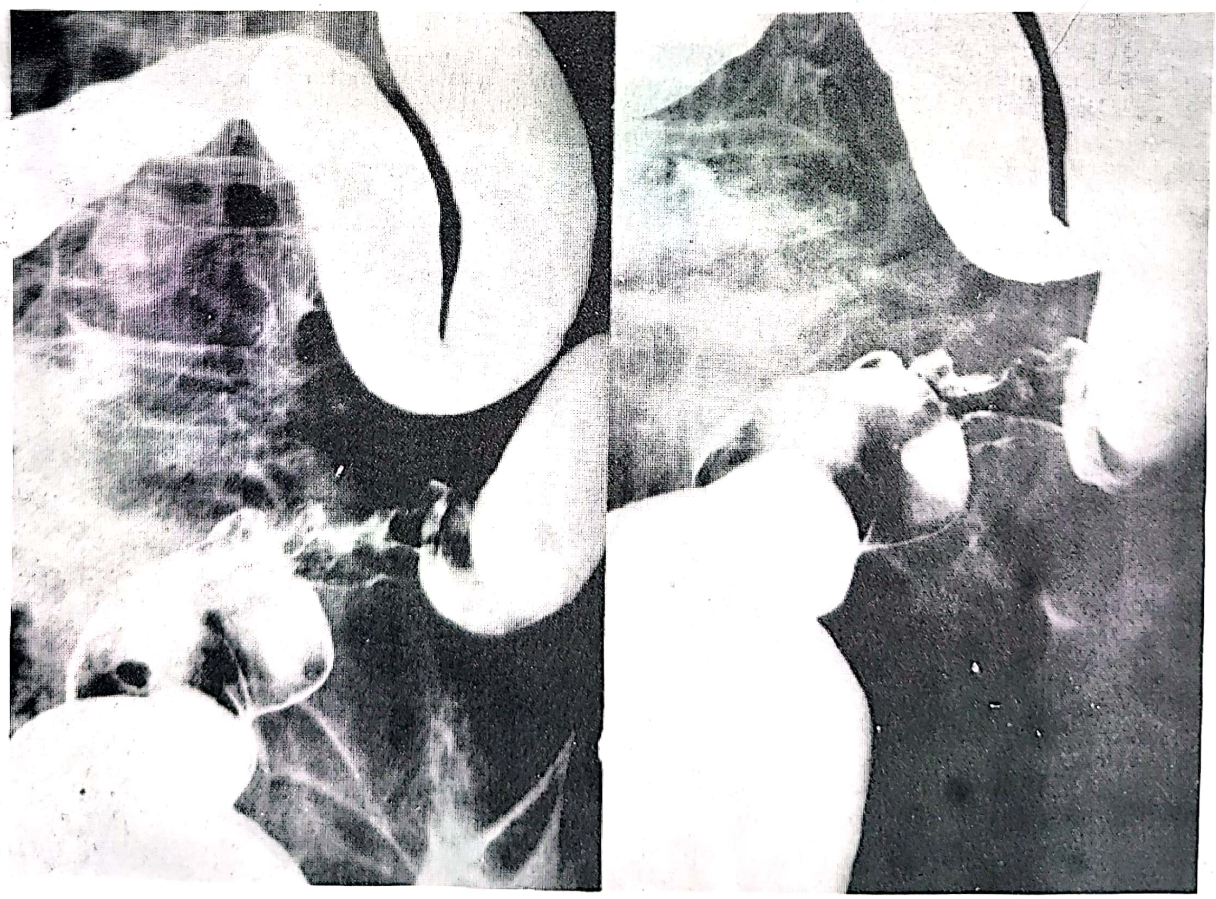

Scanned with OKEN Scanner

Fig. 17.16. Irigoscopie. Neoplasm conopidiform al sigmei cu imagini lacunare, cu tendinţă de volvulare a ansei colice; amputarea pliurilor mucoasei, prin infiltraţia neoplazică (Col. Cl. Chirurgie I, Dr. Belteag).

Fig. 17.17. Irigoscopie, Lacună marginală cu semiton, parţial vizibil sub compresiune sigmoido-rectală (Col. Cl. Medicală III, Conf. Badea).

Scanned with OKEN Scanner

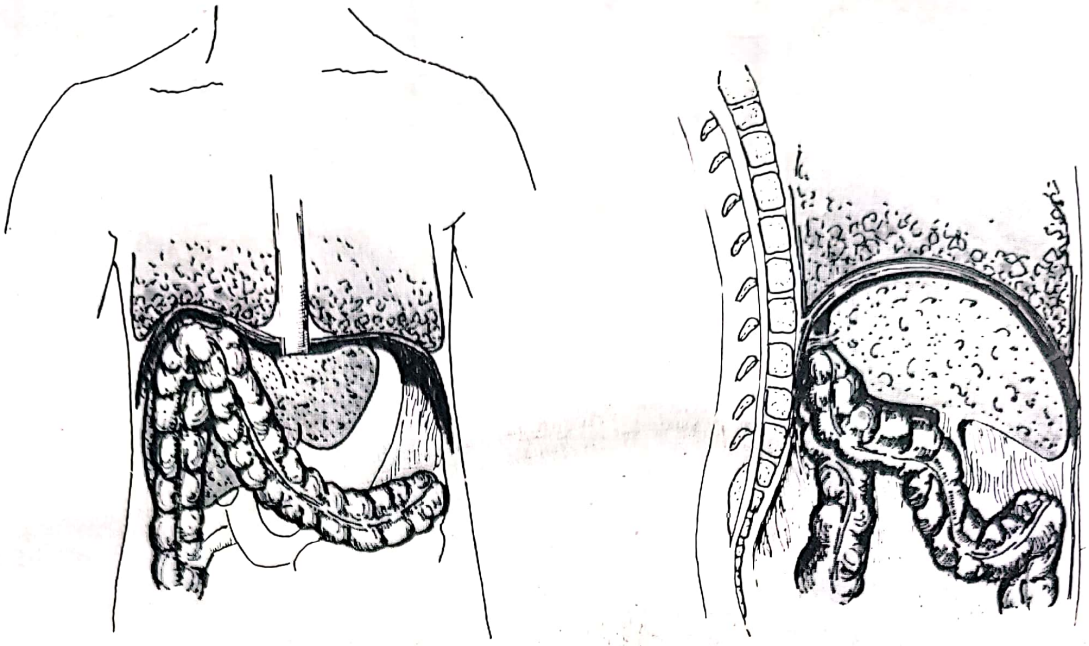

Fig. 18.1. Interpoziția hepato-diafragmatică a colonului: interpoziție anterioară (A); interpoziție posterioară (B).

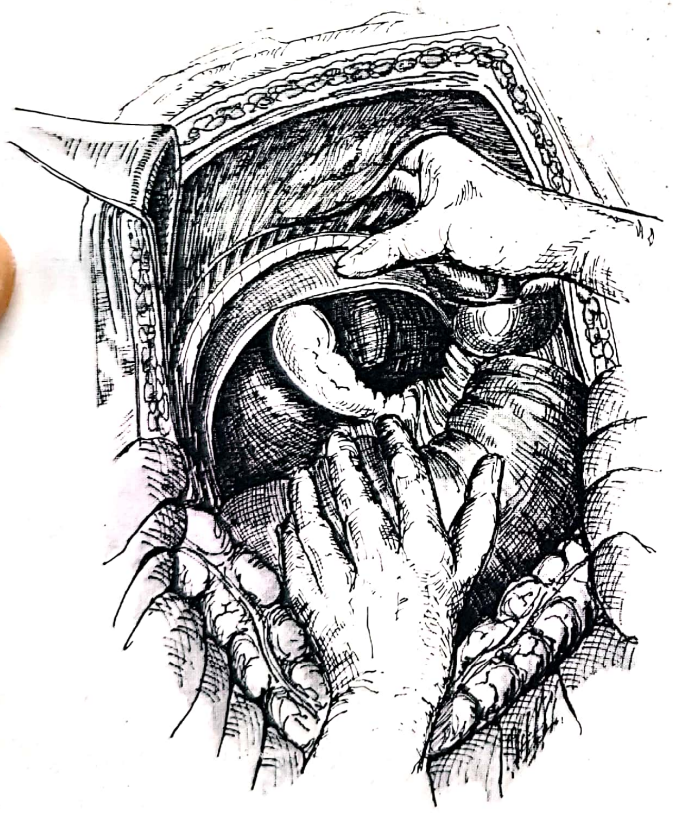

Fig. 18.2. Decolarea peritoneului diafragmatic — procedeul Șuteu.

Fig. 18.3. Sutura lamboului peritoneal și ligamentului rotund la marginea anterioară hepatică — procedeul Șuteu.

Scanned with OKEN Scanner

Stadiul III — Orice $T/N_1/M_0$

Orice invazie tumorală a peretelui intestinal, cu metastaze în ganglionii limfatici regionali; fără metastaze evidente la distanță.

Stadiul IV — Orice T/orice N/M_1

Orice invazie a peretelui intestinal, cu sau fără metastaze evidente în ganglionii limfatici regionali, dar cu metastaze evidente la distanță.

De fapt, dimensiunile tumorii primare nu pot fi corelate cu incidența metastazelor sau cu durata supraviețuirii. Tumori cu diametrul variind între 1,5 și 2,9 cm dau metastaze aproximativ în aceeași proporție (23%). Frecvența invaziei ganglionare este identică la tumorile cu un diametru de 2—3 cm, respectiv de 7—12 cm.

Delimitarea macroscopică a tumorii primare este relativă. Marginile nedelimitate, infiltrative ale unei tumori mari se pot datora unei reacții inflamatorii, cu infiltrație limfoplasmocitară, asociată cu modificări degenerative în interiorul tumorii. Aceste elemente indică un prognostic favorabil. Din aceste fapte se desprinde concluzia că unele tumori colice mari sînt vindecabile, cu condiția unei extirpări largi a organelor vecine invadate, împreună cu ganglionii limfatici. Rezecția limitată a unei tumori mici nu este justificată, căci invazia ganglionilor este prezentă în aceste cazuri în proporție de 50%. Trebuie avut în vedere și faptul că tumorile mici, dar nediferențiate, pot metastaza precoce, în timp ce tumori circumferențiale, bine diferențiate, metastazează tardiv.

17.2.6. EFECTELE SECUNDARE ALE CANCERULUI ASUPRA PERETELUI COLIC

17.2.6.1. **Obstrucția.** Din totalul obstrucțiilor colice 90% sînt determinate de evoluția unui cancer. Tumorile anulare, situate în segmente colice cu conținut semifluid, deci ale colonului stîng, determină obstrucția lumenului colic de 9 ori mai frecvent decît tumorile conopidiforme, voluminoase, care excepțional devin obstructive, mai ales cînd sînt localizate la nivelul segmentelor colice drepte, adică a celor cu conținut lichid. Obstrucția apare între 8—23% din cazurile de cancer colic. Raportat la sediul tumorii, în cazuistica Clinicii Chirurgicale I Cluj-Napoca, obstrucția a survenit în 8,26% din cazurile de cancer ale colonului drept și în 22,9% din cele ale colonului stîng.

Colonul situat proximal de sediul obstrucției este dilatat, conține cantități mari de materii fecale lichide și solide; hipertrofia parietală este relativă, în ansamblu peretele colic este destins, subțire. Dilatația proximală nu depășește valvula ileo-cecală, decît în cazul tumorilor voluminoase ale colonului drept, mai ales ale cecului, cînd valvula poate deveni insuficientă. Mucoasa segmentului colic dilatat prezintă exulcerații multiple, care la nivelul cecului, în tumorile obstructive distale, mai ales ale colonului sigmoid, ia aspectul unui ulcer stercoral. Segmentul colic situat distal de tumoarea obstructivă este de calibru redus, relativ colabat, lipsit de modificări morfologice caracteristice.

17.2.6.2. **Perforația.** Incidența perforației în evoluția cancerului colic variază între 3—9%. Efracția peretelui colic se poate produce spre ca-

Scanned with OKEN Scanner

vitatea peritoneală, constituind o perforație liberă, urmată de instalarea unei peritonite difuze; prin limitarea procesului patologic poate duce la constituirea unui abces intra- sau retroperitoneal sau prin invazia organelor învecinate la formarea de fistule colo-viscerale sau colo-parietale.

Perforația liberă se poate produce la nivelul tumorii, la nivelul unei zone diverticulare sau de colită ischemică situată proximal, în vecinătatea imediată a tumorii, la nivelul cecului sau chiar a apendicelui în cazul unui cancer cecal obstructiv (fig. 17.4.A și B). Perforația diastatică are un mecanism de producere particular. Dintre toate segmentele colice, cecul reprezintă porțiunea cu capacitate de distensie maximă, întrucît peretele colic este cel mai subțire și diametrul intestinal cel mai mare la acest nivel. Capacitatea de distensie poate fi definită prin formula: $T = D \times P$, în care T reprezintă tensiunea peretelui intestinal, P presiunea intracolică și D diametrul colonului. Pe măsura creșterii diametrului, teniile longitudinale de la nivelul colonului prezintă mici fisuri. Creșterea distensiei este urmată de perforația marginii antimezostenice a intestinului, zonă în care aportul sanguin este cel mai redus.

Peritonita consecutivă perforației colice este fibrinopurulentă sau/și fecaloidă, acest din urmă caracter fiind constant în perforațiile diastatice.

Abcesul intraperitoneal prezintă o structură identică cu cea a peritonitelor purulente localizate, de altă etiologie. Particularitățile morfologice sînt condiționate de prezența procesului tumoral. În majoritatea cazurilor colecția purulentă este situată în jurul tumorii perforate, dar poate fi întîlnită și la nivelul mezenterului adiacent. Cantitatea și aspectul colecției este variabil, în funcție de mărimea perforației, de intervalul scurs de la producerea ei, de extinderea procesului tumoral, de capacitatea de apărare a organismului și de natura florei microbiene.

Abcesul extraperitoneal constituie urmarea perforării posterioare a unui cancer localizat la nivelul colonului ascendent sau descendent. Colecția purulentă poate fuza spre perineu, spațiul ischio-rectal, spre șold sau spre coapsă, în canalul inghinal sau spre peretele abdominal. Uneori, se produce distrugerea fasciei perirenale, urmată de o supurație perirenală, a cărei etiologie este greu de precizat.

Fistula constituie forma cea mai rară de perforație colică. Traiectul fistulos poate lega colonul de duoden, jejun-ileon, un alt segment colic, de vezică sau de vagin. Aproximativ 15% dintre cancerele de sigmă, aderente la vezică duc la formarea fistulelor colo-vezicale, întîlnite mai ales la sexul masculin, căci uterul formează o barieră între colon și vezică. De cele mai multe ori, fistula se deschide în domul vezicii, dar tumoarea poate invada porțiuni extinse ale organului, chiar întregul său perete posterior. Fistulele externe colo-parietale se întîlnesc foarte rar.

Complicațiile evolutive ale cancerului de colon pot surveni izolat sau asociat, în proporții variabile în raport cu diferitele segmente colice (tabel 17.2.).

Există corelații indubitabile între structura morfologică a cancerului de colon și manifestările sale clinice, aprecierile de prognostic și rezultatele terapeutice.

Scanned with OKEN Scanner

Tabel 17.2

Incidența complicațiilor în rapot cu localizarea cancerului colic (%)

Sediul tumorii	Obstrucție	Perforație	Obstrucție + perforația tumorii	Obstrucție + perforație diastatică
Cec	5,06	23,8	8,2	—
Colon ascendent	6,32	4,78	—	—
Unghi colic drept	3,78	23,8	4,1	—
Colon transvers	10,12	14,29	—	—
Unghi colic stîng	5,06	—	9,8	—
Colon descendent	12,67	—	23	—
Colon sigmoid	56,96	33,33	64,9	100 (perforația cecului)
TOTAL	73,83	19,62	3,78	2,77

Obstrucția completă și perforația diastatică survin mai frecvent în cancerul colonului stîng. Bolnavul cu cancer al colonului drept prezintă hemoragii oculte, datorită exulcerării frecvente a leziunii de la acest nivel. Apendicita acută apare în 25% din cancerele de cec.

17.3. SEMNE CLINICE

Simptomatologia cancerului colic depinde de localizarea anatomică a leziunii și de gradul extensiei tumorale. Apariția complicațiilor majore, condiționată de evoluția leziunii, imprimă tabloului clinic unele particularități dominante, care impun internarea bolnavului într-un serviciu de chirurgie.

Pe un lot de 340 bolnavi cu cancer colic, urmăriți de Ionescu și colab. (Clinica Chirurgie I Cluj-Napoca), 65,5% au fost internați în fază necomplicată și 34,5% în urgență, pentru complicații majore. În raport cu sediul tumorii, incidența cazurilor de cancer necomplicat față de cel complicat a fost diferită în raport cu segmentul colic afectat (fig. 17.5).

17.3.1. CANCERUL COLIC NECOMPLICAT

În stadiile de evoluție în care leziunea este mică (aceste stadii nu totdeauna sînt „incipiente"!), limitată la mucoasă, semnele clinice ale cancerului colic pot lipsi. Depistarea acestor leziuni se face incidental, cu ocazia unor examinări de rutină sau de screening. Apariția simptome-

Scanned with OKEN Scanner

Tabel 17.3

Interval debut-internare în cancerul colic avansat (%)

	1—14 zile	2—4 săpt.	1—3 luni	3—6 luni	6—12 luni	1—2 ani	2—3 ani	>3 ani
Infecție	—	—	—	—	16	19,8	28,1	36,1
Metastaze hepatice	—	13,8	31,2	11,6	—	12,4	26,2	4,8
Carcinomatoză peritoneală	8,3	—	12,5	20,8	16,6	12,5	4,1	4,1
Tumoare invadantă	—	—	7,3	10,7	17,6	13,4	22,8	28,2
Metastaze pulmonare	—	—	15,6	—	25,2	41,6	17,6	—

lor în general coincide cu extensia tumorală, dar există tumori mari, diseminate chiar, care nu au corespondent clinic o perioadă lungă de timp (tabel 17.3.).

Semnele clinice ale cancerului colic depind și de forma anatomică a leziunii, de tipul proliferativ, exulcerat sau inelar al tumorii, precum și de localizarea sa pe porțiunea proximală sau distală a colonului.

Semne funcționale. Tulburările de tranzit, sub formă de diaree sau de constipație, sau de alternare a perioadelor de diaree cu cele de constipație, constituie un semn precoce și frecvent, dar nu constant. Se pare că importanța acestor modificări este mai mică decît s-a crezut în trecut. Modificarea tranzitului poate lipsi multă vreme; pe de altă parte, foarte multe persoane prezintă tranzit intestinal neregulat, fără a suferi de cancer colic. În special, la persoanele mai înaintate în vîrstă, aceste tulburări pot fi fiziologice sau să se datoreze unor tulburări de motilitate colică. Însă, apariția lor la persoane cu tranzit normal pînă la un moment dat, trebuie să atenționeze medicul, iar natura lor funcțională nu poate fi atestată decît prin infirmarea leziunii.

Semne locale. Apariția durerii constituie expresia invadării seroasei intestinale sau a peritoneului adiacent de către procesul tumoral. Durerea se poate localiza în zona tumorală sau în oricare altă parte a abdomenului, în funcție de efectele dezvoltării leziunii asupra peretelui colic. Intensitatea și caracterul durerii variază în funcție de extensia leziunii și de receptivitatea individuală. Împăstarea locală are aceeași semnificație ca și durerea și se intensifică în raport cu dezvoltarea fenomenelor infecțioase peritumorale.

Tumoarea palpabilă este de volum și consistență variabilă, nedelimitată, de multe ori mărită prin procesul inflamator supraadăugat.

Semne generale. Alterarea progresivă a stării generale se manifestă prin astenie și scădere ponderală, care poate ajunge pînă la caşexie. Anemia este consecința hemoragiilor persistente, manifeste sau oculte. Bolnavii cu anemie marcată sînt astenici, letargici, dispneici, cu atenția și interesul scăzut, cu lentoare în mișcări și în gîndire.

Scanned with OKEN Scanner

Febra își găsește explicația în necroza tumorii, care induce frecvent și o reacție inflamatorie peritumorală. Uneori febra poate constitui singurul simptom al cancerului colic.

Evoluția anatomică a tumorii antrenează modificări structurale și topografice cu răsunet clinic evident. În colonul cu floră microbiană abundentă, infecția secundară este practic o regulă în evoluția cancerului, în special a formelor exulcerate. Infecția și inflamația segmentului colic din vecinătatea tumorii sau a țesuturilor peritumorale sînt responsabile de durere, împăstare locală, febră, hiperleucocitoză și în cele din urmă de caşectizarea bolnavului. Deși aceste fenomene fac parte din însăși evoluția leziunii, uneori pot lua o anvergură deosebită, dominînd tabloul clinic și pretînd la erori de diagnostic, așa cum atestă una din observațiile noastre.

Obs. Bolnavul I.M., 23 de ani, student, este internat cu semne clinice ce datează de 24 de ore și care orientează diagnosticul spre cel de bloc apendicular. În urma terapiei aplicate, acuzele subiective retrocedează, bolnavul devine afebril, numărul de leucocite se normalizează, însă volumul tumorii din fosa iliacă dreaptă nu se modifică semnificativ. Clisma baritată, efectuată la 14 zile după internare, evidențiază un contur cecal neregulat, fără a putea preciza dacă modificările sînt determinate de un proces parietal sau de o compresiune extrinsecă. Se intervine chirurgical. Hemicolectomie dreaptă pentru cancer exulcerat al cecului. Deces după 8 luni, prin metastaze pulmonare.

Extensia tumorală se traduce prin agravarea progresivă a semnelor funcționale sau/și prin apariția masei tumorale palpabile sau creșterea în volum a tumorii inițiale. Pot apare semne care traduc suferința organelor învecinate, comprimate sau invadate de procesul neoplazic. Manifestările clinice ale acestor suferințe pot consta în tulburări urinare — polachiurie, hematurie, infecție urinară —, prin constituire de hidronefroză sau de pielonefrită și prin apariția fistulelor.

Ca urmare a permeației și invaziei tumorale se pot forma traiecte fistuloase, care realizează comunicări între lumenul colic și cel al organelor cavitare învecinate sau cu peretele abdominal. Fistulele coloviscerale pot evolua oligosimptomatic, pot determina semne predominante din partea organelor invadate, din partea colonului, sau o simptomatologie mixtă. Cancerul unghiului drept al colonului și cel al colonului transvers poate invada izolat asu concomitent stomacul și jejunul. Expresia clinică a acestor comunicări constă în diarei incoercibile, dureri abdominale persistente, fetor oris, defecații frecvente și imperioase, scădere ponderală rapidă. Tumorile sigmoidiene fistulizează cel mai frecvent în vezica urinară sau în vagin. Aceste leziuni sînt responsabile de apariția fecaluriei, a pneumaturiei sau a eliminării de materii fecale prin vagin. Fistulele colo-vezicale se pot însoți de semnele locale sau/și generale ale unei infecții urinare.

Fistulele colo-viscerale sînt responsabile de un tablou clinic polimorf, greu de interpretat, care creează dificultăți în precizarea preoperatorie a diagnosticului, fapt confirmat de una din observațiile noastre.

Obs. Bolnavul P.R., 34 ani, se internează pentru dureri epigastrice, vărsături cu conținut fetid, diaree postprandială precoce, pierdere ponderală importantă. Examenul radiologic evidențiază o comunicare gastro-colică largă, interpretată ca

urmarea unei penetrații ulceroase în colonul transvers. Laparotomie; tumoarea, situată în 1/3-a mijlocie a colonului transvers, comunică larg cu porțiunea orizontală a stomacului; o altă tumoare, stenozantă, localizată la nivelul unghiului stîng al colonului; peretele colonului ascendent este îngroșat, seroasa la acest nivel este congestionată. Colectomie totală, anastomoză ileo-rectală; rezecție gastrică polară inferioară cu anastomoză gastro-duodenală. Ambele tumori au structură de adenocarcinom colic; la nivelul colonului drept leziuni ulcero-micropolipoase. În evoluția postoperatorie se constituie o fistulă la nivelul anastomozei ileo-rectale care se închide după tratament conservativ.
Vindecare chirurgicală, care persistă după cinci ani.

Fistulele colo-parietale se întîlnesc rar și se constituie în urma evacuării spontane sau chirurgicale a unui abces peritumoral. Eliminarea materiilor fecale prin orificiul extern al fistulei nu este evidentă în toate cazurile. Diagnosticul de certitudine al comunicării colo-parietale se stabilește prin fistulografie.

Intervalul scurs de la apariția semnelor clinice și pînă la precizarea diagnosticului de cancer colic, moment care în majoritatea cazurilor corespunde cu prezentarea bolnavilor într-un serviciu de specialitate, variază între limite foarte largi (tabel 17.4.).

Tabel 17.4

Interval debut-clinic-precizarea diagnosticului (%)

Debut	brusc 6—96 ore	3 luni	3—6 luni	6—12 luni	1—2 ani	2—3 ani	3 ani
%	21,1	14,5	22	16,8	11,7	8,1	5,8

În raport cu segmentele colice, intervalul debut clinic — internare, în cancerul colic necomplicat prezintă deosebiri semnificative (tabel 17.5.).

Între sediul și tipul tumorii colice și între manifestările sale clinice există o corelație strînsă.

Tabel 17.5

Interval debut-internare (după sediul tumorii)

Debut	3 luni	3—6 luni	6—12 luni	1—2 ani	2—3 ani	>3 ani
% Colon drept	17,7	26,6	20	15,5	8,8	11,1
% Colon stîng	13,4	17	23,1	10,9	8,5	4,5

17.3.1.1. **Cancerul colonului drept** (cec, ascendent, unghi colic drept). Acest segment intestinal are un calibru mare, conținut fluid și o floră microbiană predominant de fermentație. Tumorile localizate la acest nivel, în majoritatea cazurilor sînt voluminoase, conopidiforme și prezintă

o tendință mare la exulcerare. În aceste segmente colice mai rar se constituie formele inelare de cancer.

Tulburările de tranzit pot lipsi sau să apară sub forma constipației sau mai frecvent ca diaree, refractară la orice tratament, chiar dacă apar scurte perioade de remisiune în urma regimului alimentar și al medicației administrate.

Sindromul dispeptic are un colorit variabil, predominînd flatulența, borborismele, meteorismul abdominal.

Deși pierderea totală de sînge poate fi importantă, cantitatea evacuată cu ocazia unei singure defecații, în majoritatea cazurilor, nu este suficient de mare pentru a modifica aspectul fecalelor. Uneori însă, materiile fecale au o culoare închisă, maronie sau chiar neagră.

Durerea, inconstantă în fazele inițiale ale bolii, de obicei apare sub forma unei jene neplăcute, a unei dureri estompate, localizată în fosa iliacă dreaptă, hipocondrul drept sau în întregul hemiabdomen drept. Acuzele se accentuează în timpul mersului sau la schimbare de poziție, mai ales la flectarea trunchiului și se pot asocia cu senzație de plenitudine postprandială sau cu eructații. Odată cu invazia parietală sau cu dezvoltarea procesului inflamator supraadăugat, durerea devine intensă și precis localizată.

Tumoarea abdominală, descoperită incidental în 10% din cazuri, constituie de multe ori motivul care determină prezentarea bolnavului la medic.

De cele mai multe ori, semnele generale sînt cele care atrag atenția bolnavului asupra bolii sale. Alterarea stării generale se însoțește, în majoritatea cazurilor, de anemie, avînd ca expresie clinică paloarea, fatigabilitatea, astenia, amețelile, dispneea de efort, palpitațiile. Pierderea ponderală este progresivă. Uneori tabloul clinic este dominat de febră, ca urmare a suprainfectării tumorii sau/și a inflamației peritoneului din jurul său.

17.3.1.2. **Cancerul colonului transvers și stîng.** La nivelul acestor segmente colice, cu calibru mai redus, cu conținut mai solid și cu o floră microbiană predominant de putrefacție se localizează în cele mai multe cazuri cancerele stenozante, de tip inelar.

Tulburările de tranzit constituie, de multe ori, primul semn de îmbolnăvire. Apar mai ales sub forma constipației progresive, care obligă bolnavul să recurgă la utilizarea purgativelor, în doze crescînde. Alteori, predomină diareea apoasă, expresie a colitei de acompaniament. În unele cazuri, perioadele de constipație alternează neregulat și inexplicabil cu perioade de diaree. Tulburările dispeptice sînt mai puțin pregnante, predominînd senzația de balonare și meteorismul abdominal.

Cantitatea de mucus eliminată este în raport cu localizarea mai distală a tumorii. Mucusul secretat de intestinul iritat poate fi observat la suprafața fecalelor. Sîngele eliminat, roșu sau de culoare închisă, este în cantitate moderată și amestecat cu materii fecale.

Durerea abdominală, cu caracter și de intensitate variabilă, este prezentă în majoritatea cazurilor. Inițial, se manifestă prin senzație de plenitudine jenantă sau are un caracter colicativ. Dacă extensia tumorală sau/și reacția inflamatorie supraadăugată interesează peretele intestinal,

Scanned with OKEN Scanner

seroasa sau căile limfatice aferente, durerea devine intensă, se localizează în fosa iliacă stîngă, în întregul hemiabdomen stîng, în epigastru sau/și în regiunea dorso-lombară.

Masa tumorală este foarte rar descoperită de bolnav și constituie excepțional unicul semn al bolii. Dacă totuși tumoarea este palpabilă, apare ca o formațiune alungită, care în primele faze rulează sub deget, ulterior devine mai mult sau mai puțin fixă. Examenul atent al ficatului poate evidenția creșterea în volum sau deformarea sa, prin dezvoltarea metastazelor.

În primele faze ale bolii, starea generală nu este interesată, mai tîrziu însă apare scăderea ponderală progresivă. Astenia se observă mai rar, căci majoritatea bolnavilor consultă medicul pentru tulburări de tranzit, înainte ca anemia — care apare tardiv și este mai puțin intensă decît în cancerul colonului drept — să devină clinic manifestă.

17.3.1.3. **Cancerul joncțiunii recto-sigmoidiene.** Tulburările de tranzit în cancerul colic localizat la nivelul joncțiunii recto-sigmoidiene se manifestă sub formă de diaree, mai ales matinală. Necesitatea imperioasă pe care o resimte bolnavul este urmată de evacuarea unei cantități mici de materii fecale sau numai de mucus amestecat cu sînge și însoțit de evacuare abundentă de gaze intestinale. Senzația de satisfacție lipsește. Fenomenul se repetă de mai multe ori în cursul zilei sau chiar al nopții. În alte cazuri, apare o constipație rebelă cu caracter progresiv, însă există și bolnavi la care tulburările de tranzit lipsesc cu desăvîrșire. Fenomenele dispeptice sînt moderate sau absente.

Hemoragia poate fi importantă. Sîngele, de culoare roșie, se elimină în cantitate variabilă independent sau însoțind defecația. În unele cazuri, hemoragia, cu anemia consecutivă, poate domina tabloul clinic.

Durerile abdominale apar frecvent, au caracter colicativ și se însoțesc, uneori, de distensie abdominală. Invazia organelor învecinate prin tumoare amplifică acuzele prin semne de împrumut, care pot domina tabloul clinic.

Obs. Bolnava M.M., 31 de ani, asistentă medicală, se internează pentru prezența unei formațiuni tumorale rotunde, net delimitate, cu un diametru de 18/20 cm, dureroasă, observată de bolnavă cu cîteva ore înainte de prezentarea sa în clinică. De cîteva săptămîni bolnava prezintă un moderat disconfort abdominal, căruia nu-i acordă nici o importanță. Se intervine cu diagnosticul de chist torsionat al ovarului stîng. Laparotomia evidențiază un cancer stenozant al joncțiunii recto-sigmoidiene; metastază ovariană bilaterală, cea stîngă cu structură pseudochistică; multiple diseminări tumorale la nivelul peritoneului pelvian. Exereză colică cu anastomoză T-T; ovarectomie bilaterală. Deces după 6 luni.

Tumoarea abdominală în cancerul joncțiunii recto-sigmoidiene de cele mai multe ori nu este palpabilă. Starea generală se alterează tîrziu, scăderea ponderală este progresivă.

În ansamblu, se poate afirma că semnele clinice ce apar în cancerul colic prezintă o incidență variabilă în funcție de sediul tumorii pe diferitele segmente ale colonului (tabel. 17.6.). Însă, în fazele avansate ale bolii această particularitate dispare. În absența complicațiilor majore, în evoluția bolii apar semnele impregnației neoplazice: alterarea gravă a stării generale, caşexie, anemie, febră. Simptomele diseminării

Tabel 17.6

Freevența simptomelor caracteristice, în raport cu localizarea cancerului colic

	colon drept (%)	colon stîng (%)
Tulburări de tranzit	38	67
Hemoragie	34	64
Tulburări dispeptice	29	12
Durere	75	67
Masă tumorală palpabilă	54	21
Alterarea stării generale	56	44
Anemie	32	14
Febră	8	3

tumorale apar izolat sau în asociere, în funcție de organul sau organele invadate: hepatomegalie cu sau fără icter, dispnee, dureri toracice, hemoptizie, revărsate endotoracice hemoragice, fracturi patologice, una sau mai multe tumori abdominale palpabile, ascită, edeme ale membrelor inferioare precum și semnele determinate de metastazele cancerului în glandele suprarenale, în rinichi, în creier sau în oricare alt organ.

17.3.1.4. **Cancerul colic sincron.** În cancerul colic sincron, semnele clinice sînt identice cu cele din cancerul cu localizare unică. Localizarea tumorii pe același segment colic, pe segmente apropiate sau îndepărtate poate realiza un tablou clinic caracteristic sau polimorf. Dacă tumoarea sau tumorile sincrone nu sînt observate cu ocazia primei intervenții chirurgicale, acuzele ulterioare ale bolnavului de cele mai multe ori sînt interpretate ca expresia stării sau complicațiilor postoperatorii. În fazele inițiale, tumoarea sincronă lăsată pe loc, în majoritatea cazurilor determină semnele unei obstrucții colice incomplete sau complete; ulterior simptomatologia sa ridică probleme de diagnostic diferențial cu un sindrom aderențial, cu stenoza gurii de anastomoză sau cu recidiva tumorală. Chiar o explorare intraoperatorie riguroasă a cadrului colic poate să nu evidențieze tumoarea sincronă, care însă poate să aibă o evoluție rapidă cu răsunet clinic important.

Obs. T.V., 43 de ani, este transpus de la o clinică medicală, la 24 sept. 1980, cu diagnosticul de cancer al unghiului drept al colonului. Debut în urmă cu 3 luni prin dureri colicative în hemiabdomenul drept, la care se asociază ulterior scaune melenice. Clisma baritată evidențiază un cancer stenozant al unghiului colic drept și în 1/3-a dreaptă a colonului transvers. În rest, cadrul colic este de aspect normal. Diagnosticul operator confirmă pe cel radiologic. Hemicolectomie dreaptă, anastomoză T-T. Tumoarea are structura unui adenocarcinom mucipar; ganglionii limfatici nu sînt invadați. Evoluția postoperatorie simplă. Bolnavul se reinternează la 10 apr. 1982, pentru dureri localizate în hipocondrul stîng, tulburări dispeptice, anemie. Radiologic — obstacol anfractuos, cu aspect neoplazic la nivelul flexurii colice stîngi. Laparotomie: cancer al unghiului stîng al colonului, invadant în peretele gastric posterior. Rezecția unghiului splenic și al colonului descendent, gastrectomie parțială, splenectomie tactică. Structura tumorii este identică cu a celei extirpate în urmă cu 19 luni. Evoluția imediată bună, cu excepția unei supurații de perete, care necesită sutură secundară după remiterea fenomenelor infecțioase. La 22 sept. 1982 bolnavul revine pentru dureri in-

termitente, localizate în hemiabdomenul stîng. Radiologic — obstacol complet, confirmat de laparotomie, care pune în evidență un neoplasm sigmoidian și o tumoare localizată la nivelul ileonului terminal, situată la 20 cm proximal de vechea anastomoză. Colectomie segmentară de sigmă; enterectomie segmentară de ileon. Ambele tumori au structura de adenocarcinom de tip intestinal.

17.3.1.5. **Cancerul colic metacron** apare la 9—11 ani după exereza unui cancer de colon. Alți autori apreciază intervalul de 5,5 ani ca reprezentînd durata medie de apariție a cancerului metacron, însă este greu de precizat dacă în aceste cazuri sau în acelea care apar sub 5 ani de la prima intervenție este vorba despre o recidivă sau de fapt de o tumoare metacronă, mai ales dacă structura histologică a celor două tumori este identică.

Semnele clinice ale cancerului colic metacron sînt identice cu cele determinate de tumoarea inițială.

17.3.2. CANCERUL COLIC COMPLICAT

Apariția complicațiilor majore ale cancerului — ocluzia și perforația — este condiționată de dezvoltarea leziunii. Aceste complicații pot apare izolat sau asociat. Incidența lor este variabilă. Într-un studiu întreprins de Ionescu și colab. (Cluj-Napoca) din totalul cazurilor de cancer complicat, ocluzia a intervenit într-o proporție de 73,83%, perforația în 19,62%, iar asocierea ocluzie-perforație în 6,55% din cazuri.

Intervalul dintre debutul clinic al bolii și apariția complicației majore este de asemenea diferită (tabel. 17.7.).

Tabel 17.7

Interval debut clinic—apariția complicației (%)

	24 ore	48 ore	1—7 zile	8—14 zile	1—3 luni	3—6 luni	6—12 luni	1—2 ani	2—3 ani	>3 ani
Ocluzie	3,1	6,2	28,1	9,3	12,5	6,2	18,7	15,6	—	—
Perforație	—	—	36,6	8,7	15,8	27,2	—	—	11,7	—

17.3.2.1. **Ocluzia.** Obstrucția completă prin dezvoltarea cancerului colic apare fie sub forma agravării bruște a unei constipații cronice cu caracter progresiv, fie ca un episod revelator al leziunii. Raportat la localizare, cancerul colonului drept prezintă complicații obstructive în 8,26%, cel al colonului stîng, în 22,96% din cazurile studiate de autori. Reiese, de asemenea, faptul că incidența cancerului colic obstructiv este mult mai mare la nivelul colonului stîng decît al celui drept (tabel 17.8.).

Semne funcționale. Obstrucția completă survine în majoritatea cazurilor la bolnavi cu constipație progresivă ce evoluează de mai multe săptămîni sau luni. De obicei, după ingerarea unei doze mari de purgativ apar dureri intense, colicative, suprimarea tranzitului intestinal și distensia abdominală. La început lipsesc greturile și vărsăturile; alimen-

Scanned with OKEN Scanner

Tabel 17.8

Proporția bolnavilor cu cancer colic internați cu ocluzie

Sediul tumorii	Cazuri %
Cec Colon ascendent Unghi drept	15,18
Colon transvers Unghi stîng Descendent	27,86
Sigmă Joncțiune recto-sigmoidiană	56,96

tația este posibilă. În obstrucția segmentelor distale, vărsăturile apar tardiv, după 5—7 zile, perioadă în care semnele clinice inițiale se accentuează progresiv.

În alte cazuri, mai ales în tumorile colice drepte, debutul obstrucției poate fi acut, manifestat prin dureri abdominale violente, colicative, însoțite de grețuri, vărsături bilio-alimentare, care, ulterior, devin poracee, apoi fecaloide.

Semne locale. Distensia abdominală este de aspect și de grad variabil. În tumorile segmentelor colice distale, distensia poate fi asimetrică, interesează cadrul colic și dă abdomenului aspectul de „fund de farfurie". În cancerul obstructiv al colonului drept sau în cazurile de distensie colică mare în obstrucțiile situate distal, distensia poate interesa și intestinul subțire, datorită insuficienței valvulei Bauhin. În aceste cazuri, meteorismul este simetric și proporțional cu gradul distensiei.

Pot fi evidențiate unde peristaltice și zgomote hidroaerice. Contractura musculară lipsește. Tumoarea este palpabilă mai ales în cancerul obstructiv al colonului drept, predominant în cel al cecului.

Semne generale. În localizările obstacolului pe colonul stîng, cînd vărsăturile și dezechilibrul hidro-electrolitic consecutiv apar tardiv, în primele faze ale ocluziei, modificarea stării generale se datorește mai mult evoluției clinice îndelungate a leziunii decît instalării obstrucției colice. În obstrucția colică dreaptă, repercusiunile ocluziei se instalează rapid, bolnavul poate prezenta semnele unui șoc ocluziv, tabloul clinic fiind dominat de modificările hemodinamice și de repercusiunile clinice ale dezechilibrului hidro-electrolitic și acido-bazic. În fazele tardive, apar semnele insuficienței hepato-renale și a altor organe vitale.

Instalarea clinică a ocluziei poate constitui semnul revelator al unui cancer colic într-o fază evolutivă avansată, după cum o atestă una din observațiile noastre.

Obs. Bolnavul S.K., 54 de ani, se internează la 5 zile după instalarea semnelor clinice ale unei ocluzii, care apare în plină sănătate aparentă. Tentativele de degajare rămîn ineficiente. După o terapie energică de reechilibrare, urmată

de rezultate parțiale, se intervine chirurgical. Cancer obstructiv al unghiului colic stîng; segmentul colic proximal mult dilatat; multiple metastaze hepatice. Transverso-sigmoidostomie L-L. După 8 zile se constituie o fistulă anastomotică. Deces în a 29-a zi postoperator.

Semne radiologice. Examenul radiologic poate evidenția aerocolie sau nivele hidroaerice în colon. Gradul de distensie al intestinului subțire este în funcție de integritatea valvulei ileo-cecale. În cancerul colonului transvers și al celui stîng, nivelele hidro-aerice jejuno-ileale apar tardiv, însă în cazul cancerului obstructiv al cecului sînt localizate exclusiv la acest nivel. Examenul cu substanță de contrast, administrată prin clismă baritată, poate pune în evidență sediul obstacolului pe cadrul colic.

17.3.2.2. **Perforația** este o complicație redutabilă, care intervine în evoluția cancerului colic. Incidența perforației, după Smiddy și Goligher este de 7%. Ionescu și colab. au găsit că 9% din 340 de bolnavi cu cancer de colon au prezentat complicații perforative.

Perforația se poate produce la nivelul tumorii, pe segmentul colic situat în vecinătatea proximală imediată a tumorii sau la nivelul unui ulcer stercoral localizat predominant la nivelul cecului și care apare în evoluția unui cancer obstructiv ce se dezvoltă pe un segment colic distal; uneori un cancer stenozant al cecului poate induce perforația apendicelui. Perforația tumorii apare mai frecvent în evoluția cancerului de colon drept, perforațiile juxta-tumorale și cele diastatice ale ulcerelor stercorale constituie apanajul cancerului de colon stîng. În unele cazuri, perforația se poate asocia cu obstrucția colică (tabel 17.9.).

Tabel 17.9

Proporția bolnavilor cu cancer colic internați cu perforație

Sediul tumorii	Perforație	Ocluzie + perforația tumorii	Ocluzie + perforație diastatică
Cec Colon ascendent Unghi drept	52,38	12,3	—
Colon transvers Unghi stîng Colon descendent	14,29	32,8	—
Sigmă Joncțiune recto-sigm.	33,33	64,9	100 (perforația cecului)

Semnele clinice ale perforației cancerului colic sînt condiționate de localizarea perforației, de extinderea peritonitei consecutive și de lipsa sau prezența obstrucției colice concomitente.

Perforația tumorii se poate asocia cu obstrucția colică și este urmată de instalarea unei peritonite localizate sau difuze.

Scanned with OKEN Scanner

Perforația de colon cu peritonită localizată. Cancerul cecal poate imita un bloc sau un abces apendicular prin apariția bruscă a durerii cu tendință de localizare și constituirea unei formațiuni tumorale palpabile în fosa iliacă dreaptă. Febra și hiperleucocitoza este constantă. Uneori, prin comprimarea bazei apendicelui, tumoarea poate induce o apendicită acută, cu simptomatologia sa caracteristică. Lipsa retrocedării semnelor clinice constituie criteriul pentru indicația operatorie în aceste cazuri. Dacă intervenția se limitează la drenajul simplu al abcesului, diagnosticul poate fi omis și intraoperator, induratia ceculuí fiind atribuită modificărilor inflamatorii.

Uneori după operație se constituie o fistulă stercorală, care poate evolua spre închidere, însă după cîteva luni bolnavul revine cu un nou abces sau cu infiltrația tumorală a fosei iliace drepte. În aceste cazuri, precum și atunci cînd operația inițială a evidențiat tumoarea cecală responsabilă de formațiunea palpabilă, se pun probleme delicate de diagnostic diferențial față de boala Crohn.

Obs. Bolnavul S.E., 46 de ani, este operat într-un alt serviciu cu diagnosticul de apendicită acută flegmonoasă, tiflită acută. A 8-a zi postoperator se constituie o fistulă stercorală, prin care se elimină o cantitate redusă de conținut colic. Tratamentul conservator ineficient timp de două luni, determină internarea bolnavului în Clinica Chirurgie I Cluj-Napoca. Fistulografia confirmă comunicarea cu lumenul colic și evidențiază un contur cecal neregulat, atribuit unor modificări inflamatorii, posibil boala Crohn. Laparotomia permite punerea în evidență a unui cancer cecal, care cuprinde și 1/3-a proximală a colonului ascendent. Hemicolectomie dreaptă. Tumoarea are structura unui adenocarcinom. Evoluție bună. După 6 ani, bolnavul este în viață, fără semne clinice de cancer.

Perforația unui cancer sigmoidian poate imita o sigmoidită perforată, cu abces pericolic. O anamneză riguroasă, care relevă tulburările de tranzit cu anumite particularități, eliminările de sînge și de mucus, scăderea ponderală importantă poate orienta spre diagnosticul de cancer. În aceste cazuri se va avea în vedere posibilitatea asocierii lezionale cancer — boală diverticulară. Perforația cancerului colic poate fi urmată de constituirea de abcese cu diverse localizări.

• Abcesul intraperitoneal poate determina manifestări clinice variate. În unele cazuri, bolnavul este afebril, prezintă doar tulburări de tranzit; semnele locale sînt minime sau lipsesc. Alteori, starea generală este alterată, predomină manifestările toxico-septice, temperatura este ridicată, în abdomen se palpează o masă tumorală dureroasă, voluminoasă.

• Abcesul retroperitoneal se poate exterioriza sub forma unei supurații perineale, a fosei ischio-rectale, a șoldului, coapsei sau a peretelui abdominal. Formarea abcesului se poate însoți de emfizem subcutanat, datorită diferenței gradientului de presiune dintre lumenul colic și țesutul celular subcutanat. Prezența emfizemului subcutanat constituie un indiciu valoros de diagnostic etiologic în aceste cazuri, în care semnele de suferință colică pot lipsi cu desăvîrșire.

Perforația de colon cu peritonită difuză. Majoritatea acestor bolnavi se prezintă cu o stare generală profund alterată, ce însoțește semnele locale ale unei peritonite difuze purulente sau fecaloide. Datele anamnestice nu sînt concludente în toate cazurile.

Scanned with OKEN Scanner

Obs. Bolnava A.S., 87 de ani, se internează pentru dureri abdominale, vărsături bilio-alimentare, care au apărut în urmă cu 10 ore, pe fondul unei suferințe ce datează de două luni și constă în tulburări dispeptice, diaree, jenă dureroasă localizată în fosa iliacă dreaptă. Starea generală este alterată; abdomen cu semne de peritonită acută difuză. După o scurtă pregătire se intervine cu prezumția unei apendicite acute. Cancer al cecului, cu diametrul de 12 cm, cu o perforație largă; peritonită purulentă difuză. Hemicolectomie dreaptă, drenaj-lavaj peritoneal. Externare cu plaga vindecată.

Uneori, măsurile de reechilibrare sînt urmate de un răspuns favorabil, ceea ce permite efectuarea unei laparotomii exploratorii. Dar nici explorarea chirurgicală nu poate preciza natura leziunii. În cazurile dubioase, examenul histopatologic extemporaneu își dovedește eficacitatea. Diagnosticul precis condiționează tactica chirurgicală, care prin polimorfismul leziunilor ridică probleme foarte delicate.

Perforația diastatică se produce în majoritatea cazurilor la nivelul cecului în condițiile unei obstrucții colice incomplete sau complete.

Perforația diastatică fără ocluzie. Perforația diastatică este urmată, în majoritatea acestor cazuri, de instalarea unei peritonite difuze, care își găsește explicația în reactivitatea biologică precară a acestor bolnavi. Starea generală este profund alterată, semnele unei peritonite difuze în plină evoluție sînt certe, tulburările hemodinamice sînt semnificative, dezechilibrul hidro-electrolitic și acido-bazic intens și instalat precoce. În fazele avansate apare o distensie abdominală importantă. Datele anamnestice care pot sugera un cancer colic lipsesc în unele cazuri.

Obs. Bolnavul P.A., 68 de ani, se internează cu semnele unei peritonite acute difuze, care s-au instalat cu 3 ore înainte de internare. De 7 luni prezintă dureri epigastrice nesistematizate și tulburări de tranzit sub forma unei constipații refractare la tratament. Laparotomia evidențiază o tumoare stenozantă la nivelul colonului descendent, dar care nu obstruează complet lumenul intestinal; perforație de cec; peritonită difuză purulentă. Sutura perforației, anastomoză transverso-sigmoidiană, drenaj larg. Deces a 7-a zi postoperator.

Evoluția peritonitei difuze consecutivă perforației diastatice este condiționată de gradul contaminării peritoneale:

- Cînd contaminarea peritoneală este mai puțin virulentă, măsurile terapeutice care vizează starea de șoc pot fi urmate de un răspuns favorabil. În aceste condiții, laparotomia devine posibilă, poate oferi date concludente de diagnostic și eventual soluții terapeutice eficiente;
- În prezența unei peritonite fecaloide, starea generală este foarte gravă de la început. Contractura musculară generalizată se asociază cu distensie abdominală, vărsăturile sînt abundente, tulburările hemodinamice și dezechilibrul hidro-electrolitic instalate rapid. În aceste cazuri, evoluția spre un deznodămînt fatal este în general rapidă, fără să se poată obține condițiile minime pentru efectuarea unei laparotomii exploratorii.

Perforația diastatică cu obstrucție colică. Sediul perforației diastatice și în aceste cazuri este reprezentat printr-un ulcer stercoral al cecului.

Foarte rar, perforația diastatică asociată cu obstrucție colică completă poate evolua spre o peritonită localizată. Tabloul clinic, caracterizat

Scanned with OKEN Scanner

prin dureri localizate, febră cu caracter septic poate masca semnele obstrucției colice, mai ales în cazurile în care tumoarea, situată distal, a evoluat lent.

Obs. Bolnavul Z.E., 47 de ani, se internează pentru dureri în hipocondrul drept, astenie, stare febrilă, fenomene care au debutat în urmă cu 7 zile. De 10 luni prezintă tulburări de tranzit: constipație, alternînd cu perioade de diaree După apariția durerilor, tranzitul intestinal se suprimă complet. Examen radiologic: hemidiafragm drept ascensionat, hipomobil; aerocolie pe întreg cadrul colic După scurtă pregătire, se intervine chirurgical. Tumoarea care realizează obstrucția completă a colonului la nivelul joncțiunii recto-sigmoidiene; perforație cecală cu abces subhepatic. Colostomie stîngă, evacuarea și drenajul colecției subfrenice, sutură colică. După 4 săptămîni se reintervine și se efectuează hemicolectomie stîngă. Evoluția imediată favorabilă.

De cele mai multe ori perforația diastatică asociată cu ocluzia colică este urmată de instalarea unei peritonite difuze. Alături de semnele peritoneale, ale căror intensitate este condiționată de virulența florei microbiene, coexistă semnele unei ocluzii intestinale joase. Suprimarea tranzitului este atribuită procesului peritonitic, durerile nu au caracter colicativ, vărsăturile se datoresc mai mult peritonitei decît ocluziei, în general nu sînt prea abundente, însă în lumenul colic și în cavitatea peritoneală poate fi stocată o cantitate importantă de apă și electroliți, responsabilă de dezechilibrele marcate în această asociere patologică și care agravează evoluția clinică și prognosticul.

Examenul radiologic evidențiază imagini hidroaerice, distensia cadrului colic și uneori pneumoperitoneu.

Obs. Bolnava B.B., 82 de ani. Cu 4 zile înainte de internare apar brusc dureri în fosa iliacă dreaptă, care se generalizează în întregul abdomen și se asociază cu suprimarea tranzitului digestiv. Abdomen destins, împăstat, stare de șoc hipovolemic și infecțios. Laparotomie: tumoare care obstruează complet colonul sigmoid; perforația diastatică a cecului; peritonită purulentă și fecaloidă difuză. Sutura perforației cecale, rezecția tumorii sigmoidiene, exteriorizarea capetelor colice în fosa iliacă stîngă, drenaj. Deces.

De cele mai multe ori, evoluția gravă și rapidă împiedică intervenția chirurgicală în aceste cazuri sau o reduce la manevre minime, care nu permit o explorare satisfăcătoare și chiar în aceste condiții este grevată de o mortalitate foarte mare.

17.4. DIAGNOSTIC

Diagnosticul cancerului colic se face pe baza datelor clinice și a examinărilor complementare.

17.4.1. DIAGNOSTIC CLINIC

Debutul bolii este insidios în marea majoritate a cazurilor. Într-un procentaj mai mic de cazuri, prima manifestare clinică poate fi o complicație ocluzivă sau peritonitică.

Durerea este simptomul cel mai constant, mai ales dacă procesul proliferativ este localizat pe colonul drept. Intensitatea durerii este variabilă culminînd cu colici puternice îndeosebi la bolnavii la care tumoarea obturează lumenul intestinal. Sediul durerii poate fi un indiciu în localizarea tumorii, dar la multe din cazuri caracterul durerii este vag, difuz sau localizat periombilical.

Tulburările de tranzit au o mare importanță diagnostică. În prima perioadă se înregistrează diareea, mai ales în localizările cecale. Diareea trebuie diferențiată de falsa diaree din cancerul recto-sigmoidian sau de colon descendent.

Constipația este caracteristică neoplasmului de colon stîng, persistența sa obligînd bolnavul să folosească în permanență laxative sau purgative. Stările de constipație pot alterna cu cele de diaree. Bolnavul poate semnala prezența de sînge sau mucus în materiile fecale, îndeosebi în localizările tumorale pe colonul distal. Tulburările de tranzit pot avea uneori expresia clinică a unor stări subocluzive determinate de oprirea bolului fecal în fața obstacolului realizat de tumoare, care adeseori, pe colonul descendent și sigmoid are un caracter stenozant.

Ca simptom de debut se mai semnalează subfebrilitățile, rar febra, greu de interpretat, ce pot fi precedate de frisoane.

Anemia este explicată prin pierderi repetate de sînge sau prin mecanism toxic și atrage după sine alte simptome ce pot întregi tabloul clinic cum ar fi astenia și adinamia.

Distensia și borborismele sînt semne premonitorii ale unei obstrucții de regulă în cancerul colonului descendent.

Starea generală se menține bună o lungă perioadă de timp. Evoluția neinfluențată a procesului neoplazic atrage după sine instalarea simptomelor specifice; scăderea ponderală marcată, îndeosebi la cancerele pe ascendent, care este însoțită de vărsături, inapetență sau chiar anorexie și dureri postprandiale.

Obiectiv, în stadiul incipient rareori putem evidenția vreo modificare care să ne îndrepte spre diagnosticul de cancer al colonului. După o perioadă de evoluție putem semnala prezența unei sensibilități, împăstări sau chiar ușoară apărare abdominală. În fazele avansate tumoarea devine perceptibilă prin palpare, fiind fixată în localizările pe ascendent și descendent și mobilă în cele pe cec, transvers și colonul sigmoidian. Tumorile pe colonul transvers pretează la confuzii cu cele localizate în zona antropilorică a stomacului.

În tumorile colice avansate și complicate cu abcese pericolice, masa tumorală este voluminoasă, fixă, sensibilă, dură, putînd să se însoțească de o edematiere și roșire a tegumentelor suprajacente interesate.

Obstrucția descendentului se exprimă obiectiv printr-o distensie marcată și generalizată abdominală. Ascita trădează o fază tardivă a procesului neoplazic.

Examenul obiectiv trebuie completat cu tușeul rectal la care uneori se poate palpa o tumoare sigmoidiană cu deschidere în pelvis.

17.4.2. EXAMINĂRI COMPLEMENTARE

Pentru stabilirea diagnosticului pozitiv și al stadiului de evoluție, examenul clinic trebuie întregit cu datele oferite de examinările complementare.

Examenul radiologic își păstrează o deosebită valoare și în stadiul actual putînd fi completat cu explorări endoscopice sau bioptice. Acuratețea sa este de 90%, mai slabă fiind la cele două extremități ale colonului. Administrarea orală a substanței opace poate evidenția cancerele avansate care produc oprirea tranzitului baritat, cu dilatarea segmentului colic suprajacent.

Irigoscopia, în afara stărilor de urgență, se practică după o prealabilă pregătire. În caz de polipoză, se pot evidenția zone multiple radiotransparente care, dacă s-a produs malignizarea, determină o strîmtorare a lumenului colic cu aspect neregulat, asociindu-se cu dispariția lizereului de siguranță. Semnele cardinale ale cancerului colic sînt reprezentate de stenoze, lacune sau nișe (fig. 17.6 — fig. 17.17). Radiologul trebuie să exploreze cu atenție întreg cadrul colic, folosind la nevoie tehnica dublului contrast prin insuflație de aer. În caz de dubiu, examinarea se va repeta. Dificultățile de identificare a cancerului colic prin examenul radiologic sînt determinate de: insuficienta umplere cu bariu a colonului; eliminarea nesatisfăcătoare a rezidiilor fecale; valvulă ileocecală proeminentă ce poate realiza o falsă imagine de cancer; deformații ale peretelui datorate unor operații anterioare; boli adiacente (apendicită, ileită).

Rectoscopia permite uneori explorarea porțiunii distale a colonului. Are avantajul că oferă posibilitatea prelevării de material bioptic. Dacă rectoscopul nu poate fi introdus pînă la nivelul tumorii, el poate totuși evidenția uneori sîngerări în lumenul colic, ce obligă la efectuarea altor investigații diagnostice.

Colonofibroscopia se execută cu aparate de diferite lungimi, instrumentele actuale permițînd explorarea colonului pe toată întinderea lui (pancolonoscop).

Colonoscopia care nu stă la dispoziția oricărui serviciu și care poate fi grevată și de o serie de incidente, se recomandă cînd prin examenul radiologic nu s-a reușit stabilirea diagnosticului și există suspiciunea de neoplazie. Colonofibroscopia este o examinare de finețe, oferind date asupra aspectului tumorii, extinderii, gradului de fixare și permite recoltarea de fragmente bioptice din mai multe zone ale regiunii interesate. La bolnavii cu cancere stenozante ce nu pot fi depășite de aparat, se practică o periere a tumorii în vederea examenului citologic.

Laparoscopia este utilă pentru stabilirea extensiei tumorale, gradului de invazie a organelor din vecinătate și determinărilor peritoneale.

Testul hemocult evidențiază sîngerările oculte. Se recomandă la persoanele cu risc neoplazic crescut și la cei cu simptome de alarmă.

Examenul citologic se poate face prin descoperirea celulelor exfoliate în pasta baritată. O altă variantă a citologiei exfoliative este aceea prin care se practică o periere directă a tumorii sub control endoscopic sau prin lavaj cu soluție Ringer.

Scanned with OKEN Scanner

Scintigrafia hepatică confirmă prezența metastazelor hepatice, mai ales la bolnavii ce prezintă o hepatomegalie.

Antigenul carcinoembrionar poate fi prezent în serul bolnavilor cu cancer colo-rectal. Cercetările ulterioare au demonstrat că testul nu are specificitate pentru cancerul colo-rectal, el avînd titru crescut și în alte localizări proliferative, unele boli infecțioase, precum și în ciroza hepatică.

Examinările sanguine indică o anemie hipocromă și leucocitoză. Creșterea serumalbuminei în absența hiperbilirubinemiei, asociată cu o retenție de bromsulfonftaleină, pledează în favoarea prezenței metastazelor hepatice. Creșterea TGO și a altor enzime are aceeași semnificație.

17.4.3. DIAGNOSTIC DIFERENȚIAL

Cu toate progresele realizate în tehnica și metodologia diagnosticului cancerului de colon, sîntem uneori confruntați cu situații în care stabilirea diagnosticului se face cu dificultate.

Diferențierea cancerului de colon ascendent implică luarea în considerare a unor leziuni benigne de vecinătate (ulcer gastric și duodenal, colecistopatii, afecțiuni hepatice), procese inflamatorii (enterite segmentare, tuberculoză, abcesul apendicular, amoebiaza) sau alte tumori ca limfoame, cancer gastric, cancer renal.

În localizările pe descendent, diferențierea trebuie făcută de o diverticulită, endometrioză, colită ulceroasă, limfogranulomatoză benignă sau alte tumori benigne.

Dificultăți de diagnostic pot fi întîlnite în stenozele secundare unei colite ischemice sau unei diverticulite. Examenul baritat nu este totdeauna concludent. Chiar și laparotomia exploratorie nu poate tranșa uneori diagnosticul, mai ales că există posibilitatea prezenței concomitente a unei diverticulite și a unui cancer colic. Examenul bioptic este singura modalitate de stabilire a diagnosticului.

Cancerul cecal pune cele mai grele probleme de diagnostic diferențial cu blocul apendicular, îndeosebi în situațiile în care neoplazia cecală se poate complica cu un proces inflamator pericolic. Principalul punct de diferențiere este răspunsul la tratament, blocul apendicular răspunzînd mult mai repede și definitiv la tratamentul antiinfecțios. Lipsa de răspuns la această terapie sau ameliorarea într-un ritm și într-o măsură neconvingătoare obligă la completarea gamei de investigații.

Boala Crohn cu interesarea colonului se poate confunda cu cancerul colic, cu atît mai mult cu cît au o expresie clinică prin simptome comune și se pot complica în evoluția lor cu fistule vezico-colice.

Endometrioza colonului este o raritate, dar faptul că dă leziuni stenozante pretează îndeosebi la confuzia cu cancerul sigmoidian. Coexistența altor leziuni similare în pelvis sau în ovar pledează în favoarea diagnosticului de endometrioză.

În stabilirea diagnosticului datele clinice trebuie totdeauna coroborate cu datele oferite de examinările complementare. Folosirea unei me-

Scanned with OKEN Scanner

todologii adecvate (prin aportul adus de performanțele radiologice și endoscopice) reușește, în marea majoritate a cazurilor, să stabilească nu numai diagnosticul pozitiv, dar și gradul de evoluție, ceea ce permite o bună codificare a tratamentului.

17.5. TRATAMENTUL CHIRURGICAL

17.5.1. EXEREZA CHIRURGICALĂ

Exereza chirurgicală constituie metoda terapeutică de elecție și cea mai eficace a cancerului colic. Actul operator trebuie precedat de pregătirea psihologică a bolnavului, îndeosebi în cazurile în care se întrevede necesitatea unei colostomii. Această posibilitate trebuie discutată cît mai franc cu bolnavul. Uneori, este de reală utilitate punerea în legătură a bolnavului cu o altă persoană, care are o colostomie. Dacă tumoarea este localizată la nivelul colonului pelvin, bolnavul trebuie prevenit asupra riscurilor pe care le comportă intervenția chirurgicală, în special privind impotența sexuală și complicațiile urinare. Familia trebuie de asemenea încunoștințată asupra planului terapeutic, rămînînd ca prognosticul probabil să fie precizat după operație.

Cancerul colic necomplicat beneficiază de un tratament preoperator complex, constînd în măsuri generale și locale.

În ce privește gesturile terapeutice preoperatorii, care se impun în cazurile de cancer colic operat în urgență, acestea nu diferă în mod particular de cele utilizate în obstrucțiile, peritonitele sau hemoragiile de altă natură. Durata aplicării acestui tratament este condiționată de starea bolnavului, de natura complicației, de eficacitatea măsurilor terapeutice întreprinse.

Inventarul lezional impune explorarea detaliată a abdomenului, definind dimensiunile și extensia tumorii, invadarea locală sau la distanță a colonului, a organelor învecinate, diseminările ganglionare evidențiabile macroscopic, metastazele hematogene, în special cele hepatice.

Exereza tumorii, executată în conformitate cu principiile chirurgiei oncologice, constituie singura modalitate cu intenție de radicalitate în tratamentul chirurgical al cancerului colic. Dar exereza nu este posibilă în toate cazurile, sau nu se poate efectua ca prim gest operator. Laparotomia exploratorie simplă este condiționată de situații particulare care se referă la extensia tumorală sau/și la riscurile vitale imediate pe care le-ar incumba orice gest chirurgical suplimentar (tabel. 17.10.).

Extinderea rezecției colice este condiționată de localizarea topografică a tumorii, de necesitatea evidării complete a limfaticelor extraparietale, care însoțesc vasele segmentului interesat.

Datorită dispoziției vasculare a colonului drept, în oricare dintre localizările cancerului la acest nivel — cec, colon, ascendent, unghi colic drept, 1/3-a dreaptă a colonului transvers — singura modalitate rațională de exereză este reprezentată prin hemicolectomia dreaptă. Excepție fac acele cazuri în care o rezecție limitată, condiționată de starea bolnavului, oferă cele mai multe șanse de supraviețuire.

Scanned with OKEN Scanner

Tabelul 17.10

Procentul de rezecabilitate şi mortalitate după exereza pentru cancer colic

	Smiddy şi Goligher:		Mortalit. op.	Ionescu:		Mortalit. op.
	Nr. caz	Rezecţii		Nr. caz	Rezecţii	
Tumoare colon drept	142	79 (55%)	4 (5%)	102	62(61%)	5(8%)
Tumoare colon transvers şi stîng	371	204 (55%)	23 (11%)	238	119(50%)	11(9%)
Total tumori colice	513	283 (55%)	27 (9,5%)	340	181(53%)	16(8,8%)

Tumorile limitate la porţiunea medie a colonului transvers pot beneficia de rezecţie segmentară în condiţii cu totul particulare, deoarece nu respectă principiile chirurgiei oncologice (vezi cap. 6) şi din acest considerent are mai mult un caracter paliativ. Pentru a înlătura acest inconvenient se preferă executarea unei hemicolectomii drepte sau stîngi, în raport cu sediul tumorii faţă de linia mediană a colonului transvers (vezi cap. 6).

Tumorile localizate la nivelul 1/3 stîngi a colonului transvers, al unghiului colic stîng, al colonului descendent sau la nivelul sigmoidului beneficiază de hemicolectomie stîngă. Extinderea exerezei în unele cazuri depăşeşte aparent limitele rezonabile, însă tehnica este pe deplin justificată prin interceptarea căilor posibile de diseminare tumorală. Rezecţii mai limitate se pot aplica la bolnavi cu risc crescut, în special în obezitate. Rezecţiile anterioare ale colonului sigmoid sînt utilizate în cazul tumorilor localizate pe porţiunea distală a colonului sigmoid sau la nivelul joncţiunii recto-sigmoidiene, în unele cazuri.

17.5.2. EXEREZA COMPLEMENTARĂ

Pentru a realiza o exereză radicală, în unele cazuri, alături de colon, mezocolon şi ţesutul limfatic se impune şi extirparea unor porţiuni de întindere variată din alte organe — stomac, intestin subţire, uter, anexe sau părţi din peretele abdominal, aderente de tumoare. Aceste aderenţe de multe ori sînt de natură inflamatorie şi nu se datoresc invaziei tumorale; astfel prognosticul real poate fi mai bun decît cel stabilit intraoperator.

Aderenţa tumorii la organele învecinate nu constituie o contraindicaţie, în toate cazurile, pentru intervenţia chirurgicală cu intenţie şi caracter de radicalitate. În aceste condiţii, îndrăzneala şi spiritul de discernămînt al chirurgului poate rezolva favorabil cazuri care, la prima vedere, păreau iremediabil pierdute.

Scanned with OKEN Scanner

17.5.3. PREVENIREA DISEMINĂRII TUMORALE

Prevenirea diseminării tumorale, pe oricare din căile cunoscute, se realizează prin procedee tehnice specifice chirurgiei cancerului colic. Aceste procedee includ: izolarea lumenului colic proximal și distal de tumoare; interceptarea aportului sanguin și limfatic în primii timpi operatori; exereză colică largă; manipularea minimă a tumorii.

17.5.4. TRATAMENTUL CANCERELOR SINCRONE

Inventarul lezional trebuie să cuprindă și o examinare atentă a întregului cadru colic, pentru a depista un eventual cancer sincron. După exereză, piesa deschisă este examinată încă în sala de operație de către anatomopatolog. Astfel, pot fi puse în evidență polipi adenomatoși sau un cancer sincron cu cel diagnosticat preoperator, ceea ce permite extinderea rezecției în aceeași ședință operatorie.

Colectomia subtotală este rezervată unor împrejurări excepționale, cum ar fi coexistența a două sau a mai multor tumori localizate pe segmente colice îndepărtate sau asocierea de polipi adenomatoși multipli, situați la distanță de leziunea malignă. Procedeul poate fi luat în considerare la bolnavii tineri cu polipoză familială și antecedente heredocolaterale de cancer colic, ținînd cont de faptul că incidența tumorilor sincrone este maximă la bolnavii cu polipi adenomatoși. Polipii adenomatoși sînt prezenți în 57% din cazurile de cancere colice sincrone, față de 25% din cazurile de cancer colic solitar.

17.5.5. TRATAMENTUL CANCERULUI COLIC METASTAZAT

17.5.5.1. **Invazia limfatică.** Extensia limfatică a cancerului colic poate fi precizată numai prin examen histopatologic postoperator. Dimensiunea și consistența ganglionilor limfatici examinați intraoperator poate preta la erori. Chiar în cazurile în care extensia limfatică tumorală incontestabilă constituie un impediment în calea unei intervenții radicale, exereza paliativă a leziunii colice trebuie executată.

17.5.5.2. **Metastazele hepatice** afectează prognosticul, dar nu constituie o contraindicație pentru exereza tumorii colice primare, decît în cazurile în care este invadat 2/3 sau mai mult din parenchimul hepatic. Extirparea tumorii primare este recomandabilă din considerente paliative, determinînd o supraviețuire ce poate depăși $1^1/_2$—2 ani, în condiții satisfăcătoare. Aproximativ 5% dintre metastazele hepatice sînt unice și, într-o proporție importantă, sînt grupate de obicei în apropierea marginii libere a ficatului. În aceste cazuri, extirparea lor prin excizie în ic nu întîmpină nici o dificultate tehnică. Cînd există metastaze multiple, dar limitate la un lob se poate tenta hepatectomia dreaptă sau stîngă, în aceeași ședință operatorie în care s-a practicat exereza colică.

Scanned with OKEN Scanner

De fapt, excizia locală a metastazei sau hepatectomia parțială au un caracter speculativ, comparînd riscul existenței unor diseminări neevidențiate în parenchimul hepatic restant. Supraviețuirea după extirparea de metastază hepatică solitară este în medie de 36 luni, față de 19 luni, în cazul în care metastaza a fost lăsată pe loc (Wanebo). Goligher a obținut cea mai lungă supraviețuire de 4½ ani, după lobectomie hepatică pentru metastază de cancer colic. Mortalitatea operatorie în abordul simultan al metastazelor cu tumoarea primară este apreciată la 9%.

17.5.5.3. **Invadarea peritoneală.** Extirparea peritoneului invadat de tumoare are efect terapeutic incontestabil. Micile zone de implantare tumorală din vecinătatea tumorii colice pot fi extirpate împreună cu segmentul colic afectat, însă intervenția are un caracter paliativ, fiind efectuată într-un stadiu evolutiv avansat. Diseminările peritoneale multiple constituie indiciul unei supraviețuiri scurte și o contraindicație netă pentru orice tip de intervenție, chiar cu caracter paliativ, cu excepția cazurilor cu complicații majore.

17.5.5.4. **Metastazele ovariene** sînt prezente în 18% din cazurile laparotomizate în stadiul C, după clasificarea Dukes. Cancerul colic metastazează de obicei în ovarul omolateral. Ovarectomia bilaterală este indicată la bolnavele în menopauză, cu cancer colic, chiar în lipsa invadării macroscopice, în multe cazuri. Ovarectomia simultană evită necesitatea reintervenției pentru tumori pelviene. Dacă în unul dintre ovarele extirpate se evidențiază histologic metastaza cancerului colic, este indicată reintervenția pentru efectuarea histerectomiei totale.

17.5.5.5. **Metastazele pulmonare.** Umbra pulmonară detectată la un bolnav cu cancer colic poate constitui expresia unui cancer pulmonar primar sau metastaza cancerului colic. În ambele cazuri este indicată o conduită activă. Dacă cancerul colic este obstructiv, exereza colică primează față de toracotomie, dar un polip mic, malignizat va fi abordat după rezolvarea leziunii pulmonare. Cînd se efectuează exereza colică și metastaza pulmonară pare a fi unică, bolnavul poate supraviețui 9—12 luni. Unii au tentat chiar lobectomii pulmonare, ca un gest suplimentar paliativ în tratamentul cancerului colic.

17.5.6. TRATAMENTUL DE URGENȚĂ AL CANCERULUI COLIC

Cancerul colic complicat pune probleme dificile în fața chirurgului, care este obligat să intervină pe un colon nepregătit, de cele mai multe ori la bolnavi vîrstnici, în condițiile modificărilor fiziopatologice ample, determinate de un proces ocluziv, peritonitic sau infecțios. Timp de cinci decenii, chirurgia cancerului colic complicat a respectat cu fidelitate „legea minimului", preconizată de E. Quénu, conform căreia actul operator trebuie să se rezume la tratarea complicațiilor, urmînd ca într-un al doilea timp operator să fie abordată tumoarea în vederea exerezei. Această atitudine prudentă evita colectomia, utilizînd o serie de modalități tehnice în primul timp operator.

Scanned with OKEN Scanner

În ultimele două decenii, această conduită conservatoristă a fost schimbată în favoarea unei intervenții active, a efectuării colectomiei în condiții de urgență.

Ionescu și colab. (Clinica Chirurgie I Cluj-Napoca) au întreprins un studiu pe 217 cancere colice, dintre care 80 (36,86%) au prezentat complicații majore (tabel. 17.11.).

Tabel 17.11

Incidența complicațiilor majore în cancerul colic

Complicația	Nr. cazuri	%
Ocluzie	63	29
Perforație	12	5,53
Abces pericolic	5	2,3
Total	80	36,86

Ocluzia intestinală prin cancer colic, localizat predominant la nivelul colonului stîng, se instalează de obicei lent; tabloul clinic uneori prezintă remisiuni spontane sau în urma terapiei aplicate. În majoritatea cazurilor, ocluzia joasă permite o temporizare de 2—3 zile, perioadă în care se poate realiza o pregătire generală și locală, care reduce mult riscul operator. Într-o proporție mult mai mică, alura acută a ocluziei nu poate fi influențată și intervenția chirurgicală de urgență devine obligatorie.

Aspirația gastrică preoperatorie, în cazul ocluziei prin neoplasm solid distal, impune o conduită eclectică. În cazurile în care valvula Bauhin continentă limitează distensia și dilatația la cadrul colic, oportunitatea aspirației este discutabilă. După păreri justificate, aspirația are chiar efecte nocive, reprezentînd un factor iritativ pentru aparatul respirator și pentru cel digestiv și totodată un element care contribuie la aprofundarea dezechilibrului hidro-electrolitic indus de obstrucția intestinală. Însă, în cazurile în care insuficiența valvulei Bauhin permite distensia, dilatația și creșterea conținutului hidroaeric în intestinul subțire, aspirația constituie unul dintre mijloacele terapeutice cele mai eficiente și cu valoare prognostică apreciabilă.

Complicația perforativă, cu peritonită difuză sau localizată, consecutivă, pune de asemenea probleme majore în privința pregătirii preoperatorii a bolnavilor cu cancer colic, mai ales dacă ținem seama de faptul că acești bolnavi, în majoritatea cazurilor, sînt fragilizați de boală și de vîrstă, se decompensează imediat postoperator și prin aceasta determină majoritatea cauzelor de deces. Unii bolnavi, în aparență normovolemici, sînt în realitate hipovolemici la limită, deficitele obligînd la întreprinderea unor măsuri energice de corectare pre-, intra- și postoperatorii.

Durata pregătirii preoperatorii trebuie să fie redusă în cazul perforațiilor cu peritonită difuză consecutivă, în timp ce abcesele pericolice pot beneficia de un tratament chirurgical efectuat în urgență întîr-

Scanned with OKEN Scanner

ziată, deci după reechilibrarea satisfăcătoare, chiar dacă nu completă a bolnavului.

Dintre cele 80 de cazuri de cancer colic complicat s-au efectuat intervenții, cu intenție de radicalitate, la 50 de cazuri (tabel 17.12.).

Tabel 17.12

Colectomii în urgență

Tipul intervenției	Nr. cazuri	%
Hemicolectomie dreaptă	16	32
Hemicolectomie stîngă	8	16
Rezecție de sigmă	14	28
Colectomie segmentară	12	24
Total:	50	

În selecționarea cazurilor pentru exereză în urgență trebuie să se țină seama de starea generală, de resursele biologice ale bolnavului și de condițiile locale, printre care un colon plat, golit, bine vascularizat oferă o troficitate certă și optimă.

Vidanjul și lavajul cadrului colic dilatat constituie manevre de utilitate reală în executarea colectomiei „d'emblée". Acest timp operator se realizează prin diferite modalități: enterotomie plasată proximal de nivelul viitoarei secțiuni a colonului; aspirația capătului proximal, după secționarea colonului; cecotomie minimă; prin baza apendicelui (în aceste cazuri aspirația fiind urmată de apendicectomie). Evacuarea colonului este urmată de spălarea lumenului colic. Dintre toate metodele preconizate, se preferă evacuarea și spălarea colonului prin enterotomie.

În principiu, rezecția colică în urgență, ca și cea efectuată în condițiile unei pregătiri adecvate poate avea o intenție radicală sau una paliativă. Chirurgia cu intenție de radicalitate, deci curativă, se efectuează în condițiile respectării normelor de securitate oncologică, a deziderateloor care au fost descrise amănunțit în capitolul 6.

Rezecțiile paliative își găsesc indicațiile similare cu tumorile colice diseminate, operate în cazurile de cancer colic, în absența complicațiilor majore.

Ionescu și colab. (Clinica Chirurgie I Cluj-Napoca) preconizează hemicolectomia dreaptă pentru tumorile colonului drept și cele ale 1/3 drepte a transversului, colectomia segmentară pentru tumorile porțiunii mijlocii a colonului transvers, colectomia segmentară sau hemicolectomia stîngă lărgită pentru tumorile colonului stîng. Detaliile tehnice ale acestor intervenții sînt descrise în cap. 6.

Anastomoza după colectomia practicată în urgență se efectuează în aceeași ședință operatorie.

În cazuistica studiată de colectivul Clinicii Chirurgie I Cluj-Napoca, extirparea segmentului cu perforație diastatică împreună cu tumoarea a fost realizată ori de cîte ori s-a practicat exereza de urgență. Abcesele pericolice au beneficiat de evacuare și drenaj prin contraincizie.

Unii autori preferă efectuarea unor intervenții minime, cu caracter paliativ în cazul cancerului complicat, chiar și în eventualitatea în care există condițiile unei exereze complete. În acest context, cecostomia, deși se execută simplu, are dezavantajul eliminării incomplete a conținutului colic și necesită o îngrijire permanentă (Juvara); colostomia, plasată cît mai proximal de tumoarea obstructivă, realizează o derivație eficientă a materiilor fecale și asigură condițiile necesare pentru extirparea sa, împreună cu tumoarea colică, într-un timp operator următor. Totuși, instituirea unei colostomii reprezintă o soluție paliativă și este grevată de o serie de neajunsuri legate de angajarea unor anse intestinale în vecinătatea ei sau de agravarea dezechilibrelor hidro-electrolitice, datorită deschiderii secundare a colonului exteriorizat. Derivațiile interne comportă riscuri similare cu cele ale colostomiei, iar executarea lor întîmpină uneori dificultăți tehnice mari.

Aceste intervenții „minime", pe lîngă caracterul lor paliativ au și inconvenientul de a întîrzia intervenția radicală; în aceste condiții tumoarea hemoragică sau/și infectată rămîne pe loc pentru o perioadă de timp variabilă, în care evoluează în continuare. Actul operator poate chiar constitui un factor accelerator de evoluție tumorală și duce la deteriorarea stării bolnavului, care urmează să fie supus unei noi intervenții chirurgicale, de data aceasta de mare anvergură. Nu trebuie pierdute din vedere riscurile, morbiditatea și mortalitatea pe care le implică fiecare act operator, dificultățile legate de închiderea colostomiilor, care adesea obligă la exereze colice suplimentare și posibilitatea însămînțării neoplazice a peretelui abdominal prin orificiul de colostomie.

Un studiu efectuat de Ionescu și colab. pe un număr de 340 de bolnavi cu cancer colic, dintre care 118 operați în urgență, relevă o mortalitate imediată mult mai mare în cazul intervențiilor de urgență cu caracter paliativ, decît după cele radicale (tabel 17.13.).

Tabel 17.13

Mortalitate postoperatorie imediată în cancerul colic în funcție de tipul intervenției chirurgicale (340 cazuri)

Tipul intervenției	Mortalitate imediată (%)
Laparotomie exploratorie	6,06
Derivație externă	26,98
Derivație internă	12,64
Rezecție	8,83

Proporția de rezecabilitate și de mortalitate postoperatorie în cazuistica studiată a variat și în funcție de localizarea cancerului pe diferitele segmente ale colonului (tabel. 17.14.).

Tabel 17.14

Proporția de rezecabilitate și mortalitate postoperatorie imediată în funcție de localizarea cancerului colic

Localizare	Rezecabilitate (%)	Mortalitate (%)
Cec	57,4	6,45
Colon ascendent	68,5	12,5
Unghi colic drept	53,8	—
Colon transvers	74,35	6,89
Unghi colic stîng	50	28,57
Colon descendent	53,06	3,84
Sigmă	41,9	10,52

17.5.7. OPERAȚIILE PALIATIVE

Operațiile paliative, de tipul derivațiilor interne sau externe, se execută în cazul tumorilor inextirpabile, generatoare de tulburări funcționale importante. În aceste condiții, chiar o colostomie este preferabilă morții prin ocluzie. Intervențiile paliative nu prelungesc în mod semnificativ viața, dar îi conferă o calitate mai bună.

17.5.8. ÎNGRIJIRILE POSTOPERATORII

După efectuarea unei anastomoze colice se instituie o aspirație nazogastrică, ce se menține pînă la reluarea tranzitului digestiv pentru gaze. În cazurile cu distensie intestinală importantă, unii preferă o gastrostomie temporară, alții aplicarea unui tub transrectal, pe o perioadă de 4—5 zile.

În primele zile postoperator, alături de administrarea de lichide per oral se menține un tratament de reechilibrare intravenos; se monitorizează diureza, prin introducerea unei sonde Foley; se controlează hematocritul. Scăderea titrului de hemoglobină indică necesitatea transfuziei de sînge. Părerile privind heparinizarea sistematică sînt împărțite. Mobilizarea bolnavului din pat se face începînd din prima zi. Regimul alimentar, inițial hidric, este completat după reluarea tranzitului prin alimente solide, sărace în rezidii. Clismele nu sînt recomandabile.

Dacă s-a executat o colostomie și aceasta nu a fost deschisă pe masa de operație, se va proceda la deschiderea sa la 24 de ore după operație. Este bine ca incizia colonului să fie făcută cu bisturiul pentru a evita explozia gazelor acumulate în lumenul colic; lărgirea inciziei se realizează cu ajutorul bisturiului electric. Diareea prin colostomie se cupează prin administrare de tinctură de opiu.

Scanned with OKEN Scanner

17.5.9. COMPLICAȚIILE POSTOPERATORII

În chirurgia cancerului colic, particularitatea complicațiilor postoperatorii este condiționată de vîrsta înaintată la majoritatea bolnavilor, de extinderea leziunii și de natura procedeului chirurgical utilizat.

• Hemoragia postoperatorie are ca cea mai frecventă sursă linia de sutură. Apare precoce sau la o săptămînă după intervenție. Hemoragia intraabdominală este de obicei moderată și se oprește spontan, însă în unele cazuri poate reclama reintervenția. Alteori, hemoragia produsă intraluminal se poate exterioriza prin rect. Alte surse de hemoragie pot fi constituite de vase de pe care a derapat ligatura sau de leziunile iatrogene ale splinei în cazul exerezei unui cancer de unghi colic stîng. În aceste eventualități, hemoragia de obicei este importantă, tabloul clinic impune intervenția de urgență.

• Ocluzia intestinală, în peste 50% din cazuri, apare în prima săptămînă după exereza unui cancer de colon, determinată, de cele mai multe ori, de deperitonizările importante impuse de tehnica chirurgicală utilizată. Alteori, ocluzia este urmarea angajării unei anse intestinale într-o breșă mezocolică, în bursa omentală sau în spațiul rămas deschis dintre ansa exteriorizată sub forma colostomiei și peretele abdominal.

• Infecția constituie complicația cea mai frecventă în evoluția postoperatorie a unui bolnav cu cancer colic.

Supurația sau/și dehiscența plăgii apare între 2—10% după exerezele colice, izolată sau acompaniată de alte fenomene infecțioase.

Peritonita generalizată constituie una din complicațiile cele mai redutabile ale chirurgiei cancerului colic și se constituie, de cele mai multe ori, ca urmare a dehiscenței anastomotice.

Abcesele reziduale sînt situate în general în vecinătatea anastomozei colice, se evacuează în lumenul colic sau la exterior, însoțind sau chiar determinînd supurația parietală. Abcesele pelvine se pot trata prin incizia fundului de sac Douglas transrectal sau prin colpotomie posterioară; cele ale flancurilor și cele subfrenice beneficiază de metodele uzuale de drenaj. Fistula anastomotică apare între 3—7% dintre cazurile de cancer colic operat, după pregătirea adecvată, și în 35—40% din cazurile operate de urgență. Fistula necomplicată se poate vindeca în cîteva săptămîni, cea persistentă se rezolvă prin excizia traiectului fistulos împreună cu vechea anastomoză. Exereza este urmată de refacerea anastomozei în aceeași ședință operatorie (vezi cap. 6).

• Insuficiența respiratorie după operația pentru cancer colic se poate dezvolta în urma hipovolemiei, a intubației prelungite sau a unei peritonite cu stare de șoc toxico-septic. Uneori, se dezvoltă un sindrom respirator, caracterizat prin hipoxie, hipercapnee și acidoză respiratorie.

• Dintre complicațiile urinare, infecția apare cu incidență maximă, explicată prin cateterismul vezical postoperator, efectuat în condiții precare, la bolnavi vîrstnici. Fistulele urinare apar ca o consecință a leziunii vezicale sau ureterale cu ocazia rezecției unui cancer de sigmoid.

• Complicațiile stomei se pot manifesta prin supurația plăgii, hernia peristomică, prolapsul, retracția sau stenoza colostomiei. În unele

condiții se impune executarea unei breșe parietale mai mari, care ulterior va favoriza constituirea herniei din jurul colostomiei. Pentru evitarea acestui inconvenient sînt descrise variante tehnice (vezi cap. 6).

Tratamentul herniei peristomice nu este chirurgical, cu excepția formelor dureroase, în care există un risc mare de strangulare. Prolapsul colostomiei se corectează prin rezecție, retracția sa reclamă tratament chirurgical, iar stenoza poate fi rezolvată prin dilatație digitală. După închiderea colostomiei pot persista traiecte fistuloase colo-parietale, care, dacă nu se închid spontan, impun reintervenția sau/și eventrații, care de asemenea se rezolvă chirurgical.

17.5.10. RECIDIVA CANCERULUI COLIC

Recidiva locală sau diseminată apare în 60—70% din cazuri, 2/3 din ele în primii doi ani după intervenția de exereză a unui cancer colic. În prezent, nu există metode de valoare absolută în măsură să precizeze apariția sau operabilitatea recidivei tumorale. Acuzele bolnavului se pot datora altor procese patologice (stenoze, aderențe, inflamații); simptomatologia devine convingătoare doar în fazele înaintate de evoluție, cînd extensia bolii depășește resursele terapeutice. Suspiciunea recidivei impune investigații paraclinice; examenul radiologic al toracelui, scintigrafia hepatică, urografia i.v., colonoscopia. Determinarea antigenului carcinoembrionar nu este specifică, dar cîștigă în semnificație cînd valoarea depășește cu 5 mg cifra imediat postoperatorie. Corelația dintre creșterea titrului ACE și prezența metastazelor a fost confirmată prin laparotomie în 72% din cazuri.

Pentru a surprinde recidiva abdominală în faza extirpabilă, Wangensteen, Griffin și alții au preconizat controlul de rutină prin laparotomie sistematică, efectuată la 6 luni postoperator în toate cazurile de cancer colic cu invazie ganglionară. Alți autori — și aceasta este și părerea semnatarilor cărții — consideră că relaparotomia de tip second-look nu este necesară la bolnavii asimptomatici, întrucît rezultatele sale trebuie interpretate în contextul morbidității și mortalității pe care o antrenează.

Recidiva colică, situată în majoritatea cazurilor la nivelul sau în apropierea anastomozei poate beneficia de rezecție, urmată de refacerea continuității intestinale. Leziunile inextirpabile pot fi scurtcircuitate prin derivații interne sau externe. Recidiva pelviană poate fi tratată prin iradiere cu caracter paliativ.

Cancerul colic recidivat în alte organe este tratat în majoritatea cazurilor prin metode paliative. Metastaza cerebrală solitară poate fi excizată chirurgical, cu riscul unei mortalități foarte mari și a prelungirii vieții nu mai mult decît cu 5—6 luni. În compresiunea CBP, prin ganglionii metastatici, se pot obține supraviețuiri chiar de mai mulți ani prin derivații bilio-digestive. Iradierea și chimioterapia paliativă constituie metodele terapeutice utilizate cu incidență majoră în cazurile cancerului colic recidivat.

Scanned with OKEN Scanner

Instilarea agenților chimioterapici în artera hepatică se poate asocia cu ligatura arterei cu scopul diminuării toxicității sistemice, determinată de concentrația mare a drogului în artera hepatică. Însă procedura este complexă, costisitoare, necesită laparotomie, aparatură adecvată și este grevată de o mortalitate importantă.

17.5.11. CANCERUL COLIC METACRON

Cancerul colic metacron apare la 9—11 ani după prima intervenție, cu o incidență de 1,5—2%. La bolnavii urmăriți timp de 20 de ani, incidența sa crește la 3%, iar la cei la care pe fragmentul colic prelevat inițial au existat polipi adenomatoși, ajunge la 5—6%. Se pare că incidența reală a tumorilor colice metacrone este mult mai mare, ținînd cont de faptul că majoritatea bolnavilor operați pentru cancer colic sînt înaintați în vîrstă și sucombă prin boli intercurente în primii 10 ani după intervenție.

Prevenirea cancerului colic metacron se poate realiza prin colectomie subtotală sau prin urmărirea atentă a bolnavilor operați pentru cancer colic și care prezintă polipoză colică concomitentă. Metodele curative sînt identice cu cele preconizate în cancerul colic primar.

17.5.12. URMĂRIREA BOLNAVILOR CU CANCER COLIC OPERAT

Frecvența mare a recidivelor, coroborată cu posibilitatea apariției tumorilor metacrone condiționează obligativitatea dispensarizării bolnavilor cu cancer colic.

În etapa postoperatorie imediată, bolnavii trebuie să cîștige resursele psihice necesare pentru a învinge consecințele traumatismului operator, a cunoașterii diagnosticului și în anumite cazuri a operațiilor mutilante. În această perioadă, orice perturbare a echilibrului fiziologic, o durere abdominală cît de mică îl îngrijorează pe bolnav peste măsură. Sarcina de a urmări efectiv bolnavul operat pentru cancer colic îi revine chirurgului, singurul în măsură să dea explicații satisfăcătoare și demne de încredere, care nu abandonează bolnavul, îi cunoaște boala și îi poate oferi rezultate „negative" care îl liniștesc. Reechilibrarea psihologică a bolnavului are o importanță deosebită și rolul chirurgului în acest proces de reechilibrare nu este deloc neglijabil.

După o intervenție chirurgicală cu caracter de radicalitate, bolnavul trebuie investigat endoscopic din 6 în 6 luni și anual prin clismă baritată. După această perioadă, ritmul examinărilor scade. Urmărirea atentă creează condițiile necesare pentru detectarea recidivei bolii într-o fază în care un tratament curativ este încă posibil sau cel puțin se poate aplica o paliație bună.

În cazul bolnavilor, supuși unor intervenții cu caracter paliativ, calitatea vieții în timpul cît mai are de trăit este la fel de importantă ca și durata supraviețuirii. Rolul medicului în ameliorarea vieții este foarte mare. Tratamentul medicamentos trebuie bine individualizat și

corelat cu acuzele bolnavului, în special a celor dureroase și cu structura sa psihică.

Prezența unei colostomii temporare sau definitive ridică, în fața bolnavului externat, probleme legate de întreținerea colostomiei, de reîncadrarea socială și familială a bolnavului, de reechilibrarea sa psihologică. Chirurgul, în acest context, nu trebuie să intervină numai în calitate de tehnician, dînd indicații cu privire la întreținerea colostomiei, ci și ca o persoană de încredere, care intervine activ în amendarea conflictelor psiho-sociale ale bolnavului.

Descendenții bolnavilor cu cancer colic asociat cu polipoză familială au de asemenea un risc de îmbolnăvire, deci necesită o urmărire atentă.

17.6. RADIOTERAPIA ÎN CANCERUL COLIC

Numărul mare de recidive loco-regionale (apreciate în jurul a 35%) în cancerul colic, recidive determinate în mare măsură de mărimea tumorii și de gradul de invazie a ganglionilor limfatici, precum și existența multor cazuri inoperabile impun instituirea unui tratament complex pentru îmbunătățirea rezultatelor.

Ablația tumorilor colice rămîne în continuare terapia de bază în cadrul acestui complex, dar în ciuda îmbunătățirii tehnicilor chirurgicale, rezultatele s-au ameliorat într-o modestă proporție în ultimii 20 de ani. Printre metodele de terapie adjuvantă, radioterapia a fost în măsură să aducă un plus deloc neglijabil. Radioterapia reprezintă o metodă nouă de tratament și în plin progres, care dă posibilitatea de ajutorare a unor bolnavi altădată considerați în afara oricăror șanse de vindecare, fiind utilă și în situațiile unde chirurgia nu poate să mai fie eficientă.

Radioterapia se poate indica: preoperator, intraoperator, postoperator, în recidive, în cancere inoperabile și în cancerul metastazat.

17.6.1. RADIOTERAPIA PREOPERATORIE

Radioterapia preoperatorie a fost prima modalitate de aplicare a acestei terapii adjuvante în intenția de reconvertire a unor tumori voluminoase, considerate inoperabile. Doza medie folosită a fost de circa 4000 gama, administrîndu-se zilnic 150—200 gama pe parcursul a 4 săptămîni. Cîmpurile de iradiere au o arie de 225 cm^2 de piele și sînt centrate de așa manieră încît să includă sediul tumorii și al ganglionilor regionali.

Intervenția operatorie se execută după un interval de 4—6 săptămîni de la terminarea curei radioterapeutice, pentru a nu opera în intervalul cînd pot fi prezente reacții acute consecutive acesteia.

Radioterapia preoperatorie se indică la bolnavi cu tumori extinse, la bolnavi cu tumori stenozante și cu risc mărit.

Scanned with OKEN Scanner

Studii făcute asupra unor loturi de bolnavi supuși radioterapiei preoperatorii au evidențiat o creștere a ratei de rezecabilitate și o îmbunătățire a procentului de supraviețuire a celor cu metastaze ganglionare.

Un argument în favoarea eficienței iradierii preoperatorii este rezultatul autopsic al cazurilor decedate, la care în multe situații nu s-au observat recidive locale, decesul fiind datorat metastazelor la distanță (ficat, plămîn, creier, măduvă).

Unele servicii au făcut încercări de mărire a dozei de radiații care pare a fi bine tolerată de bolnavi. La acești bolnavi iradiați și cărora li s-a practicat rezecția „curativă", supraviețuirea peste 5 ani a crescut de la 38% la 53%.

17.6.2. IRADIEREA INTRAOPERATORIE

Iradierea intraoperatorie pune probleme dificile în execuția tehnică, fiind necesară luarea unor măsuri de prevenire a contaminării radioactive a țesuturilor învecinate.

Alții preferă combinarea iradierii intraoperatorii, de 1000—1500 gama, cu cea externă, de 4500 gama, pe cîmp de iradiere mai larg.

17.6.3. RADIOTERAPIA POSTOPERATORIE

Radioterapia postoperatorie se aplică la circa 4 săptămîni după vindecarea anastomozei, avînd indicația în mod prioritar la bolnavii cu metastaze ganglionare și la cei cu risc crescut de recidive.

Dozele administrate variază între 4000—4500 gama, eșalonate pe parcursul a 4—5 săptămîni. La acești bolnavi, există o incidență mai mare a metastazelor cerebrale, aflate în afara ariilor de iradiere, și în dezvoltarea cărora ar juca un rol plexul venos vertebral. La bolnavii la care rezecția a fost incompletă, dozele de iradiere se cer a fi mai mici. Radioterapia postoperatorie este de asemenea capabilă să realizeze o sterilizare celulară microscopică locală, chirurgul putînd să facă o rezecție colică distală mai economică.

Este greu de apreciat rata de supraviețuire a bolnavilor ce au fost supuși radioterapiei postoperatorii. Totuși, se fac estimări la circa 70% supraviețuiri peste 2 ani în categoria acestor bolnavi.

Eficiența radioterapiei intra- și postoperatorii poate fi crescută prin respectarea strictă a unor elemente importante: reperitonizarea îngrijită a pelvisului; folosirea marelui epiploon și mobilizarea sa în micul bazin; localizarea precisă a tumorii în cazul cînd este extirpabilă.

Tomografia computerizată și examinarea ecografică aduc servicii valoroase în localizarea și aprecierea dimensiunii tumorilor înainte de operație.

Dacă este posibil se va delimita tumoarea cu clipsuri sau alți markeri opaci care vor fi fixați la marginea sa externă.

Un bun rezultat mai depinde și de toleranța la iradiere a țesuturilor învecinate precum și de folosirea tehnicii celei mai eficiente.

Scanned with OKEN Scanner

17.6.4. RADIOTERAPIA ÎN RECIDIVE

Radioterapia în recidive capătă tot mai mulți adepți. Recidiva este sugerată de prezența, la majoritatea bolnavilor, a unor simptome specifice: modificări ale habitusului colonului, scurgeri muco-sanguinolente, tuse, tulburări respiratorii, durere etc. Rare sînt cazurile asimptomatice. După majoritatea autorilor, recidivele apar la circa 2 ani de la operația inițială. Locurile predilecte, unde au fost semnalate aceste recidive, sînt anastomoza, peretele abdominal, ureter.

Tratamentul recidivelor este complex, incluzînd tratamentul chirurgical, chimioterapic și de iradiere, durata remisiunii fiind în medie 33 de luni. S-au descris și supraviețuiri peste 5 ani și vindecări aparente într-un procentaj de 12,5%. Dozele de iradiere sînt de 3500—5000 gama, aplicate în 4—5 săptămîni.

17.6.5. RADIOTERAPIA ÎN CANCERELE INOPERABILE

Inoperabilitatea tumorii este condiționată de invazia țesuturilor din vecinătate sau de metastazări multiple. Radioterapia are un caracter simptomatic vizînd: durerea, sîngerarea, eliminarea de secreții patologice și tulburările de tranzit.

Efectele iradierii asupra durerii sînt mulțumitoare în marea majoritate a cazurilor, mergînd pînă la remisiunea totală. Sîngerarea și eliminarea de secreții mucoase sau purulente sînt ameliorate evident la toți bolnavii, iar 50% dintre pacienți afirmă dispariția acestor simptome pentru perioade variabile de timp ce merg pînă la 24 de luni.

În mod logic, se pune întrebarea dacă în asemenea situații eficiența iradierii nu este superioară beneficiilor pe care le aduce o colostomie, avînd în vedere faptul că asupra tranzitului digestiv radioterapia aduce ameliorări substanțiale, care adeseori scutesc bolnavul de neplăcerile unei colostomii.

17.6.6. IRADIEREA METASTAZELOR

Studii făcute asupra bolnavilor cu metastaze la distanță, care au fost supuși unui tratament de iradiere, atestă o ameliorare greu de apreciat cu exactitate. Aceste rezultate depind și de localizarea metastazelor. Cele hepatice sînt cele mai refractare, ceea ce face pe unii radioterapeuți să renunțe la iradierea acestor bolnavi. În metastazele pulmonare, beneficiile sînt evidente și ele se obțin cu doze mari de iradiere. Literatura discută foarte mult doza de iradiere, ceea ce atestă faptul că încă nu s-a ajuns la un consens în codificarea tratamentului radioterapeutic. Unii susțin că se pot obține ameliorări chiar cu doze mici (2000 r), care au avantajul că nu sînt urmate de efecte secundare iar rezultatele obținute sînt sensibil egale cu cele înregistrate prin doze înalte.

Scanned with OKEN Scanner

Întrucît, releele ganglionare sînt zonele frecvent prinse în procesul de metastazare s-au descris tehnici de iradiere a lanțurilor ganglionare paraaortice pînă la nivelul L_2.

Hipovascularizația joacă un rol nefast în răspunsul la iradiere. Pentru amendarea acestui neajuns s-a propus folosirea altor agenți care acționează independent de oxigenare, așa cum ar fi neutronii sau administrarea de radiosensibilizante care au calitatea de a mări sensibilitatea tumorii la iradiere.

Radioterapia poate fi grevată și de unele complicații:

• Enterite necrozante, ce pot fi fatale; dehiscență de sutură la nivelul anastomozei; tulburări dispeptice (inapetență, vărsături); fibroză secundară etc.

Aceasta impune o bună selectare a cazurilor și o judicioasă aplicare pentru ca un tratament iradiant să nu devină iatrogen.

În concluzie, se poate afirma că radioterapia s-a impus în rîndul mijloacelor complementare de tratament ale cancerelor colice inoperabile și recidivate, cu rezultate dovedite prin argumente clinice.

Tratamentul cancerului colic este de echipă, în care trebuie inclus și oncologul radioterapeut.

17.7. CHIMIOTERAPIA CANCERULUI DE COLON

În pofida faptului că majoritatea cancerelor colice sînt adenocarcinoame, deci forme greu de influențat prin terapie citostatică, în ultimele două decenii s-au întreprins numeroase căutări în vederea găsirii unui agent chimioterapic sau a unei asocieri de chimioterapice cu eficiență reală. Cu toate că în momentul de față o retrospectivă a rezultatelor nu ne apare deloc încurajatoare, asiduitatea cu care continuă cercetările și numărul mare de relatări din literatură sînt un îndemn în a face apel și la această modalitate terapeutică. Unul din impedimentele majore în evaluarea eficacității terapiei, care se află și în dosul marilor discrepanțe între rezultatele publicate, îl reprezintă lipsa unor criterii uniforme în aprecierea răspunsului la tratament. Din nevoia de a înlătura aceste diferențe de apreciere s-a preconizat împărțirea remisiunii în 3 categorii: remisiune completă, remisiune parțială și răspuns minor.

Remisiunea completă presupune dispariția totală a oricăror semne de boală. Aceasta înseamnă recursul la toate mijloacele de diagnostic, astfel încît să poată fi documentată regresiunea macroscopică a bolii. În ultima vreme, bateria acestor investigații include și examenul histologic al țesutului, prelevat din zonele unde anterior au fost localizate metastaze. Recoltarea se face prin aspirație-biopsie sau în cursul intervenției de second look. În această perspectivă, studii mai vechi care vorbesc de o remisiune completă trebuie privite cu multă circumspecție, datorită limitelor tehnice în decelarea bolii restante.

În încercarea de a se da și mai multă precizie noțiunii de remisiune completă s-a propus asocierea la determinările obiective a constatărilor privind dispariția unor simptome cum ar fi: anorexia, grețurile, scăderea în greutate, febra, durerea. Persistența lor nu exprimă întotdeauna pre-

Scanned with OKEN Scanner

zența bolii, ele putînd fi reminiscențe ale trecutului neoplazic sau efecte secundare ale chimioterapiei. Pe aceste considerente se tinde actualmente să se ia în considerare doar constatările obiective.

Prin *remisiune parțială* se înțelege o reducere cu mai mult de 50% a două diametre perpendiculare ale unei leziuni, fără o creștere simultană a altora. Prin urmare, nu este obligatorie regresiunea tuturor leziunilor, cele care nu regresează trebuind să fie totuși favorabil influențate de chimioterapie și cel puțin stabilizate. Încadrarea în această categorie se face cu mai mare dificultate în cazul metastazelor osoase, abdominale, pelviene și rectale, care pot fi măsurate cu mai puțină exactitate.

Categoria de *remisiune minoră* definește o regresie a tumorii între 25—50%, iar cea de stabilizare presupune o remisiune sub 25%, respectiv o creștere care nu depășește 25%.

Durata răspunsului este diferit apreciată, luîndu-se ca reper, fie momentul începerii chimioterapiei, fie cel în care s-a obținut o remisiune de 25—50%.

Chimioterapia cancerului de colon cunoaște două modalități: monoterapia și asocierea de chimioterapice.

17.7.1. MONOTERAPIA

În cadrul monoterapiei, substanța cel mai des utilizată și cu cele mai bune rezultate este 5 fluoro-uracilul (5 FU). Pirimidină fluorinată, 5 FU, a fost sintetizată în laborator în ideea că, prin proprietățile ei, ar putea inhiba creșterea tumorală, prin incorporarea sa în locul uracilului în ARN și inhibarea sintezei de ADN prin inhibiția timidilatsintetazei, care catalizează legarea grupării metil de carbonul 5 al uracilului. Pentru a fi eficace 5 FU trebuie activat prin metabolizare, adică trecut la compusul activ, 5 fluoro-2-dezoxiuridilat (FdUMP). Una din căile acestei transformări are ca intermediar 5 fluoro-2-dezoxiuridina, ea însăși o substanță folosită în tratamentul metastazelor hepatice.

In alegerea căii de administrare, trebuie avut în vedere faptul că administrarea pe cale orală sau intravenoasă prelungită este urmată de excreția pe cale respiratorie în proporție de 90%, în timp ce o injectare intravenoasă rapidă este urmată de o eliminare respiratorie de numai 63%. Administrarea în perfuzie prelungită aduce după sine nivele sanguine mai scăzute ale substanței și o toxicitate mai redusă.

Dozele în care se administrează 5 FU au variat de-a lungul timpului. După primele tratamente, în care s-au folosit doze de 15 mg/kg corp, succesiv 4—5 zile, urmate de administrarea unei jumătăți din doză în fiecare a doua zi, pînă la apariția efectelor toxice (în urma cărora s-au înregistrat efecte secundare majore ca: diaree, stomatită, grețuri, vărsături, leucopenie severă sau moderată), s-a redus doza la 12 mg/kg corp, timp de 5 zile, după care efectele toxice au fost mai reduse. În urma experienței acumulate, s-a recurs la împărțirea bolnavilor în 2 categorii: cu risc crescut, respectiv cu risc scăzut. Doze mai mici de 8—10

Scanned with OKEN Scanner

mg/kg corp au indicație la bolnavii în vîrstă de peste 70 ani sau la cei care au efectuat anterior radioterapie pelviană sau chimioterapie, la cei cu metastaze hepatice, icter mecanic, metastaze osoase, balanță azotată negativă.

Răspunsul favorabil a fost asemănător în cazul dozelor de 15/mg/kg corp, respectiv de 12 mg/kg corp, situîndu-se în jurul a 15%, desigur cu beneficiul unei mai reduse toxicități în cazul dozei mai mici. Buna selecționare a bolnavilor în vederea încadrării în grupul cu risc crescut a dus la adecvarea dozelor și la un răspuns favorabil, în 15 pînă la 21% din cazuri.

Tot în scopul diminuării efectelor toxice și creșterii cooperării pacienților s-a încercat introducerea unei scheme de tratament, constînd în administrarea săptămînală a 15—20 mg/kg corp. Rezultatele, însumînd cazurile cu remisiune completă și parțială, au atins 16% în contextul unei toxicități mai reduse (85% din bolnavi au prezentat cel mult efecte toxice medii). În 3 cercetări, constînd în administrarea intravenoasă săptămînală a 7,5, 15 și 20 mg/kg corp, regresiunea obiectivă s-a înregistrat respectiv în 6%, 20% și 25%. Evaluîndu-se concomitent efectele toxice s-a conchis că doza optimă ar fi de 15 mg/kg corp.

Administrarea în perfuzie continuă, 24 de ore, după unele scheme, sau timp de 2—8—120 de ore, după altele, a condus la o diminuare evidentă a efectelor toxice, dar rezultatele s-au plasat sub cele obținute prin administrarea rapidă intravenoasă.

O atenție aparte a fost acordată tratamentului metastazelor hepatice. Plecîndu-se de la observația că ligatura arterei hepatice este urmată de o dezvoltare în ritm mai lent a metastazelor, s-a dedus că nutriția acestora este în principal asigurată de sîngele arterial. Prin cateter, introdus în artera hepatică fie percutan, fie în cursul intervenției chirurgicale, s-au făcut infuzii cu 5 FU în doză de 25—30 mg/kg corp și pe zi, timp de 70 zile, sau FUdR 20 mg/kg corp pe zi, obținîndu-se un răspuns obiectiv în 40 pînă la 60% din cazuri, răspuns caracterizat prin prelungirea duratei de supraviețuire de la 4—8 luni, cît a fost la cei care nu au răspuns la tratament, pînă la 12 și chiar 15 luni. Alte verificări ale acestei tehnici nu au confirmat rezultatele menționate.

Evaluînd retrospectiv tratamentul cu 5 FU, care s-a dovedit cel mai eficace agent chimioterapic utilizat singular, Yagoda și Kemeny au conchis că eficiența sa se cifrează la 11—20% atunci cînd se aplică cura standard de 5 zile. Remisiunile complete sînt rare, cele mai multe din răspunsurile favorabile încadrîndu-se în categoria remisiunilor parțiale, deși din cauza limitelor de cuantificare a metastazelor din diferite teritorii persistă posibilitatea încadrării în categoria remisiunilor parțiale a unor remisiuni minore. Regresiunea leziunilor metastatice după 5 FU este de 32% la nivelul abdomenului, 24% la nivelul ganglionilor limfatici, 16% în teritoriul cutanat și subcutanat, 6—8% la nivelul plămînilor.

Durata medie de supraviețuire, după diagnosticul de cancer de colon avansat, la subiecții care răspund la chimioterapie cu 5 FU, este de 20 de luni, față de numai 10 luni la cei care nu răspund la acest tratament.

Scanned with OKEN Scanner

Din grupul nitrozoureelor, BCNU, administrată în doză de 250—375 mg/m², a fost urmată de un răspuns favorabil în 13% din cazuri, ajungînd pînă la 18% la subiecții care nu au urmat anterior chimioterapie. După 130 mg/m² de CCNU, rata răspunsului favorabil a fost de numai 9%. Mai recent, introducerea MeCCNU, în doză de 175—250 mg/m², a fost urmată de răspuns în 11% pînă la 25% din cazuri, prezentînd și avantajul administrării pe cale orală, ca și pe cel al unei creșteri a duratei de eficiență la 5,5 luni față de 4,5 luni cu CCNU și 2 luni cu BCNU, precum și al unui procentaj încurajator de remisiuni complete.

Utilizarea metotrexatului este urmată de o rată cumulativă a răspunsului de 17% din care remisiunile parțiale reprezintă mai puțin de 10%. Una din schemele care s-au dovedit eficiente a fost cea cu 0,4 mg/kg corp, timp de 4 zile consecutiv, urmată de administrarea a jumătate din doză timp de 4 zile, cu o zi pauză între două administrări.

După o perioadă de tatonări cu Mitomicina C, în vederea găsirii unei doze eficiente și în același timp acceptabilă ca toxicitate, s-au obținut, cu această substanță, remisiuni parțiale pînă la 23%, în medie rata cumulativă a răspunsului nedepășind 18%.

Alte chimioterapice folosite în cadrul monoterapiei sînt Ciclofosfamida, Adriamicina, Hexametilmelanina, Hidroxiureea, DTIC, Diamin, Diclorid, Platina II.

17.7.2. ASOCIEREA DE CHIMIOTERAPICE

Eficiența redusă a monoterapiei a dus la căutarea unor asocieri de chimioterapice care să fie mai active. În cadrul acestor asocieri, se aleg substanțe care pot fi folosite în doze integrale, nu au efecte toxice aditive și au efecte terapeutice sinergice sau aditive. S-au asociat două, trei sau patru substanțe.

Dintre asocierile de două chimioterapice consemnăm cea dintre 5 FU și metil CCNU care, administrate în doză de 400 mg/m² 5 FU i.v. săptămînal, timp de 6 săptămîni, respectiv metil CCNU 175 mg/m² pe cale orală, săptămînal, tot 6 săptămîni, a dat, după Baker și colab., o rată a răspunsului de 31,8%, iar în comparație cu un lot de monoterapie, supraviețuirea a fost cu 137 zile mai lungă.

Combinația dintre Mitomicina C, 5 FU și citozin arabinozid, care, în statisticile de acum un deceniu, părea să ofere nete avantaje nu și-a dovedit în perspectiva verificărilor ulterioare eficiența.

În 1974, Falkson a propus o asociere de patru chimioterapice: 5 FU, BCNU, DTIC și Vincristine, pe care, aplicată unui lot de 27 bolnavi cu cancer de colon, oferă o rată a răspunsului de 43%.

De un interes și o atenție mare s-a bucurat schema propusă de Moertel, constînd în asocierea de: MeCCNU 175 mg/m² per os, la fiecare 10 săptămîni, 5 FU 10 mg/kg corp i.v. sau per os, timp de 5 zile consecutiv, Vincristine 1 mg/m², o zi la fiecare 5 săptămîni. Într-un studiu dublu

randomizat, rata răspunsului a fost de 43% față de numai 19% cu monoterapie cu 5 FU. Analiza rezultatelor a arătat însă lipsa unei diferențe în ce privește durata remisiei și a supraviețuirii. Folosind aceeași schemă, dar reducînd doza de MeCCNU la 100 mg/m² și repetînd cura la interval de o lună, Falkson comunică o remisiune în proporție de 37% cu o durată variind între 3,8 și 5 luni dar care, la 12% din bolnavii cu remisiune completă, a atins 18—22 luni.

Într-un studiu foarte riguros, menit să aprecieze supraviețuirea și răspunsul la chimioterapie, în cazurile avansate de adenocarcinom colorectal, Lavin și colab. au evaluat cîteva din cele mai uzitate asocieri și răspunsuri, pe care le redăm în cele ce urmează:

Fără chimioterapie anterioară — tratament inițial

5 FU 325 mg/m² i.v. în zilele 1—5 și 36—40
Metil CCNU 150 mg/m² per os în prima zi

5 FU 325 mg i.v. în zilele 1—5 și 36—40
Metil CCNU 150 mg/m² per os în prima zi
Vincristine 1 mg/m² i.v. în zilele 1 și 36

SFU 250 mg/m² i.v. în zilele 1—5 și 36—40
Metil CCNU 100 mg/m² în ziua 1
DTIC 100 mg/m² i.v. în zilele 1—2 și 36—37

5 FU 600 mg/m² i.v. în zilele 1, 8, 15, 22 apoi săptămînal
Randomizat Hidroxiuree 800 mg/m² la fiecare 8 ore/per os
în zilele 4, 11, 18, 25, apoi săptămînal

5 FU 250 mg/m² i.v. în zilele 1—5 și 36—40
Metil CCNU 100 mg/m² per os în ziua 1
Vincristine 100 mg/m² i.v. în ziua 1 și 36
DTIC 100 mg/m² i.v. în zilele 1—2 și 36—37

Chimioterapie anterioară cu 5 FU
(Fiecare ciclu este repetat la fiecare 8 săptămîni — ziua 57)

Metil CCNU 175 mg/m² per os în ziua 1
Vincristine 1 mg/m² i.v. la fiecare 2 săptămîni

Metil CCNU 130 mg/m² per os în ziua 1
DTIC 150 mg/m² i.v. în zilele 1—5 și 29—33

Randomizat Metil CCNU 130 mg/m² per os în ziua 1
DTIC 150 mg/m² i.v. în zilele 1—5 și 29—33
Vincristine 1 mg/m² i.v. la fiecare 2 săptămîni

Metil CCNU 130 mg/m² per os în ziua 1
B-2-TGdR 60 mg/m² i.v. în zilele 1—5 și 29—33.

Rezultatele tratamentului în funcție de criteriile obiective de remisiune a tumorii și durata medie de supraviețuire:

Schema de tratament	Nr. de caz. ameliorate	Rata răspuns.	Durată medie de supraviețuire (săpt.)
Fără chimioterapie anterioară			
5 FU + Metil CCNU	112	9 %	27
5 FU + Metil CCNU + Vincristine	103	11 %	29
5 FU + Metil CCNU + DTIC	114	16 %	40
5 FU + Hidroxiuree	94	21 %	35
5 FU + Metil CCNU + DTIC + Vincristine	99	11 %	29
Cu chimioterapie anterioară			
Metil CCNU + Vincristine	57	5 %	19
Metil CCNU + DTIC	62	14 %	25
Metil CCNU + DTIC + Vincristine	62	6 %	23
Metil CCNU + B-2-TGdR	62	3 %	18

Rezultatele reflectă o mai mare susceptibilitate la tratament pentru bolnavii fără o cură chimioterapică anterioară, cele mai eficiente scheme dovedindu-se cele care asociază 5 FU cu hidroxiuree, respectiv 5 FU + Metil CCNU + DTIC.

O altă modalitate de utilizare a chimioterapiei în tratamentul cancerului colic, promovată în ultimii 15 ani, o reprezintă tratamentul adjuvant la bolnavii operați, dar cu risc mare de recidivă.

Într-un studiu randomizat, din 1968, Rousselot și colab. au introdus 5 FU intraluminal în momentul intervenției și au administrat apoi încă 2 doze i.v. Ei comunică o supraviețuire, de 8 ani, la 58% dintre bolnavii cu cancer colic stadiul Dukes C.

Cu o schemă asemănătoare în care în locul administrării intravenoase s-a recurs la administrarea orală, lunară, de 5 FU, iar verificarea s-a făcut prin second look, Lawrence nu reușește în studiul randomizat pe care l-a întreprins să găsească diferențe semnificative după 6 ani. Într-o altă cercetare, și aceasta nerandomizată, Li și Ross găsesc, după 5 ani, la pacienții la care s-au folosit 5 FU ca terapie adjuvantă, o supraviețuire de 82% față de numai 59% pentru cei în stadiul Dukes B, și 24% pentru Dukes C, la cei fără chimioterapie.

Existența a numeroase studii nerandomizate cu rezultate atît de încurajatoare a făcut să se inițieze cercetări randomizate în scopul de a aprecia în mod real valoarea metodei. Din păcate nici unul din aceste studii nu a reușit să le confirme pe cele dintîi, neînregistrîndu-se diferențe semnificative după chimioterapie.

Progresele în chimioterapia cancerului colic apar în ansamblu încă modeste, dacă sînt privite prin prisma numărului de cazuri cu remisiune completă și a duratei acesteia, iar efectele secundare încă considerabile pun sub semnul întrebării utilizarea sa ca terapie standard. Se așteaptă ca prin decantarea experiențelor acumulate și prin rezultatele cercetărilor perioadei actuale să se poată da un răspuns convingător acestei întrebări.

17.8. TRATAMENTUL DURERII ÎN CANCERUL DE COLON

Combaterea durerii reprezintă și în cazul cancerului colic un aspect deloc neglijabil, de înlăturarea acesteia legîndu-se în bună parte senzația de confort pe care o are bolnavul.

În abordarea unui pacient care se plînge de dureri trebuie să avem în vedere că, pe lîngă boala însăși, care cauzează durerea, gradul de percepție al ei este determinat de o sumă de alți factori dintre care teama, experiența unor dureri anterioare, personalitatea pacientului și reacția celor din jur joacă un rol important. Rezultă că o bună terapie a durerii la un bolnav cu cancer de colon va trebui să țină seamă de toate aspectele menționate.

Este de asemenea important ca, în fața unui pacient care se află după un tratament chirurgical, chimioterapic sau iradiant, în caz de reapariție a durerii, să se evalueze, în primul rînd, posibilitatea recurenței la metoda de tratament inițială, avînd în vedere posibilitatea existenței unei recidive sau a unei metastaze. Așadar, înainte de a purcede la tratamentul durerii trebuie să existe certitudinea lipsei oricărei alte terapii ce se adresează direct procesului neoplazic.

17.8.1. ANALGEZICE

Dintre căile de administrare a analgezicelor este de preferat să se înceapă cu cea orală. Se va avea în vedere și faptul că reușita terapiei analgezice depinde de strictețea cu care bolnavul respectă indicațiile privind administrarea analgezicului, atît ca ritm cît și ca doză. O administrare neregulată sau în doze necontrolate poate compromite rezultatul. Un aspect deloc neglijabil este cel al orarului de administrare care trebuie pe cît posibil să evite prizele nocturne pentru a permite o bună odihnă bolnavului.

Durerile de intensitate mică nu pun probleme deosebite, ele răspunzînd la analgezicele obișnuite. După experiența lui Spierdjk, paracetamolul de 500 mg/tabletă, în doză de 4—6 tablete zilnic și codeina de 10—30 mg, în doză de 4—6 tablete, au dat rezultatele cele mai bune. Atunci cînd acestea devin ineficiente se poate recurge la pentazocină (Fortral), administrat pe cale orală, injectabil sau sub formă de supozitoare, obținîndu-se o analgezie bună. Fortralul poate duce însă la obișnuință. Dintre celelalte succedanee ale morfinei, petidina (mialgin), în fiole de 100 mg, administrată în doză de 1—3 fiole/zi, s-a dovedit de asemenea eficientă.

17.8.2. OPIACEE

Dacă nu s-a reușit suprimarea durerii cu preparatele menționate este indicat să se recurgă la morfină. În utilizarea acesteia se vor avea în vedere efectele sale asupra sistemului nervos central: somnolența pe

care o generează, creșterea pragului de percepție a durerii, scăderea frecvenței și creșterea amplitudinii respirației, deprimarea reflexului de tuse, stimularea centrului vomei; mioza; efectele asupra aparatului digestiv: scăderea secrețiilor digestive și creșterea tonusului intestinal, mai ales sfincterian; efectele asupra metabolismului, care scăzînd, duce la diminuarea consumului de oxigen.

Se vor administra 5—10 mg morfină subcutanat sau intramuscular la fiecare 4—6 ore. În eventualitatea unei depresii respiratorii se va recurge ca antidot la nalorfină, levalorfan, sau naloxon. Morfina dă destul de repede fenomene de obișnuință, care pot impune creșterea dozelor. La cîțiva bolnavi s-a practicat, în ultimii ani, cu bune rezultate, anestezia peridurală continuă, folosind morfină în doză de 0,02—0,05 mg/kg corp.

17.8.3. INJECTARE INTRATECALĂ

Durerea din canecrul colic percepută în regiunea sacrată sau perineală poate fi tratată prin injectarea intratecală a unor substanțe cu efect neurolitic cum ar fi: fenolul în concentrație de 3—5% în apă sau glicerină sau alcoolul absolut. Se apreciază că în condițiile respectării dozei și a unei tehnici corecte rezultatele sînt spectaculoase. Într-un procent mic de cazuri, valoarea metodei este umbrită de posibilitatea instalării unor reacții secundare cum ar fi: tulburări în funcția intestinului și vezicii urinare, între care retenția acută de urină, necesitînd sondajul, și incontinența urinară sînt cele mai redutabile.

O altă metodă de combatere a durerii o reprezintă injectarea intratecală a unor soluții saline hipertone (NaCl 8—14% la temperatură normală sau răcită la 4°C). Se afirmă că acțiunea antialgică s-ar exercita în acest caz prin efectul asupra fibrelor conductoare ale excitațiilor pentru dureri. Deși nu s-au comunicat experiențe pe loturi mari, se afirmă că efectul antialgic ar avea o durată de peste 3 luni.

17.8.4. BARBOTAJUL LICHIDULUI CEFALORAHIDIAN

Barbotajul lichidului cefalorahidian reprezintă o altă metodă propusă în combaterea durerii. Prin puncționare la nivelul L_3/L_4 se extrag 20 ml lichid cefalorahidian care se reinjectează, manopera fiind repetată de 15—20 de ori în cadrul unei ședințe. Se presupune că procedeul ar duce la demielinizarea fibrelor nervoase. Rezultatele, uneori nule, alteori bune, consemnează în cîteva cazuri o analgezie de peste 6 luni.

17.8.5. CORDOTOMIA

Cordotomia chirurgicală a reprezentat pînă nu de mult cea mai sigură metodă de înlăturare a unei dureri de etiologie organică. În ciuda unor avantaje, care-i îndreptățesc utilizarea, realitatea arată un număr mic de intervenții de acest tip practicate în serviciile profilate. Greutățile

Scanned with OKEN Scanner

tehnice și de supraveghere a bolnavilor, starea biologică precară a unora și în unele situații refuzul de a accepta intervenția explică constatarea amintită. Ca o alternativă eficace, în ultimii ani, s-a propus cordotomia cervicală percutană. Aceasta constă în distrugerea tractului spinotalamic cu ajutorul unui curent electromagnetic, folosind un electrod trecut printr-un ac introdus lateral și dedesubt de mastoidă. Metoda se caracterizează printr-o deosebită inocuitate, înlocuind actul chirurgical și scutind astfel bolnavul de perioada de vindecare a plăgii, durata de spitalizare reducîndu-se la 5—6 zile. Cazurile care, motivate de starea precară, au contraindicație pentru cordotomie percutană sînt foarte puține la număr.

17.8.6. ELECTROSTIMULAREA LOMBARĂ

Electrostimularea transcutană sau a coloanei lombare figurează de asemenea între metodele de înlăturare a durerii.

17.8.7. ALCOOLIZAREA HIPOFIZEI

Injectarea glandei pituitare cu alcool, metodă recomandată mai ales la bolnavii cu tumori hormonodependente, s-a dovedit a avea eficiență și în durerile de intensitate mare (consecință a metastazării), în toate tipurile de tumori.

17.8.8. HIPERTERMIA

Hipertermia în tratamentul durerii pleacă de la constatarea că celulele tumorale, mai ales cele de origine mezodermală, sînt mai vulnerabile la temperaturi de peste 40°C, care nu afectează însă țesuturile normale. Deși calea de obținere a hipertermiei este încă mult discutată, datorită riscurilor pe care le incumbă diferitele metode, se apreciază că o creștere cu 4°C a temperaturii este optimă și poate fi urmată de rezultate încurajatoare.

17.9. PROGNOSTICUL CANCERULUI COLIC

În ultimele decenii, prognosticul cancerului colic s-a ameliorat, datorită unor factori care includ o conduită chirurgicală mai activă, perfecționarea metodelor de anestezie și de reechilibrare, extensia antibioterapiei și a altor metode de tratament, în afară de cel chirurgical. Însă, eficiența acestor factori este condiționată și în prezent de unele elemente legate de particularitatea leziunii în cauză și a căror importanță nu poate fi contestată.

Scanned with OKEN Scanner

17.9.1. SEXUL

Supraviețuirea peste cinci ani, în majoritatea statisticilor, este mai mare la femei, dealtfel ca și incidența cancerului colic.

17.9.2. VÎRSTA

Prognosticul mai puțin favorabil la bolnavii tineri își găsește explicația în activitatea tumorală de obicei mai crescută și în diseminarea preoperatorie mai extinsă. După Gilbertsen, 40% dintre bolnavii între 24—40 ani supraviețuiesc peste cinci ani după exereză chirurgicală radicală, însă sub 30 ani, această proporție scade la 35%, după Miller chiar la 18,2%.

La bolnavii vîrstnici, peste 70 ani, prognosticul este influențat negativ mai ales prin rata scăzută de rezecabilitate și prin mortalitatea operatorie mare. Media de supraviețuire peste cinci ani este mai mică decît la grupele de vîrstă sub 70 ani.

17.9.3. SEDIUL TUMORII

Părerile privind corelația dintre sediul și prognosticul cancerului colic sînt divergente, chiar opuse. După unele păreri, balanța înclină în favoarea cancerului colonului drept, după altele, în a celui stîng, iar alți autori găsesc rezultate semnificativ asemănătoare, chiar identice în oricare din localizările tumorale, cu excepția cancerului unghiului drept, care are un prognostic special nefavorabil, față de cancerul unghiului colic stîng, care are prognosticul cel mai bun (Grinnel).

17.9.4. GRADUL ȘI TIPUL HISTOLOGIC

Ca și în alte localizări tumorale și în cancerul colic, există o relație proporțională între gradul de diferențiere, respectiv tipul tumorii și prognostic. Evaluînd gradul de diferențiere prin dispoziția și atipiile celulare în forme bine diferențiate, moderat și slab diferențiate, Morson apreciază supraviețuirea peste cinci ani la 80%, 60%, 25%. În acest cadru, există și unele particularități demne de relevat: tumorile cu celule în formă de inel cu pecete limitează supraviețuirea la cel mult doi ani; formele de adenocarcinom mucipar, mai ales cel intracelular, influențează de asemenea negativ prognosticul, însă într-o măsură mult mai mică.

17.9.5. REACȚIA CELULARĂ IMUNĂ LOCALĂ

În raport cu gradul infiltrației limfoplasmocitare, la periferia tumorii — zero, moderată, marcată — Zamchek și colab. găsesc că proporția bolnavilor, care dezvoltă metastaze, este absentă în cazul tumorilor cu infiltrație marcată, scăzută, în cele moderate (31%), față de 77% în tumorile fără infiltrație imună locală.

Scanned with OKEN Scanner

17.9.6. STRUCTURA HISTOLOGICĂ A GANGLIONILOR MEZOCOLICI

Structura histologică a ganglionilor mezocolici constituie un parametru important de prognostic. Infiltrația abundentă imunoblastică a acestor grupe ganglionare permite supraviețuirea peste cinci ani în proporție de 74%, față de 35% la cazurile cu puțini imunoblaști (Patt). Același autor găsește 77% supraviețuire peste cinci ani la bolnavii cu histiocitoză sinusală, față de 50% fără histiocitoză. Prezența ambelor tipuri de modificări imunologice constituie un indiciu prognostic foarte bun; 83% supraviețuire sau chiar mai mult, după tratament chirurgical.

17.9.7. CORELAȚII MORFOPROGNOSTICE

Prognostic foarte bun: cancer în polip, fără invazia tijei; cancer în adenom vilos, limitat la mucoasă și submucoasă; cancer limitat la mucoasă și submucoasă.

Prognostic bun: cancer limitat la peretele intestinal, fără metastaze ganglionare.

Prognostic rezervat: cancer cu metastaze într-un număr mic de ganglioni și în vecinătatea imediată a tumorii. Invazia ganglionară reduce supraviețuirea peste cinci ani de la media de 50%, în cazul lipsei diseminării ganglionare, la 25—27%, în prezența a 1—2 ganglioni invadați; la 15% în cazul a 3—4 ganglioni și la 9%, cînd numărul ganglionilor invadați este de cel puțin 5.

Prognostic nefavorabil: invazie ganglionară extensivă; invazie venoasă; invazie limfatică retrogradă; invazie perineuronală; diseminare la distanță (După Ackermann, modif.).

Majoritatea factorilor morfologici sînt în interrelație. Combinarea a două seturi de relații favorabile oferă un prognostic mai bun decît existența unui singur element.

17.9.8. DURATA ȘI SEMNELE CLINICE ALE BOLII

Evoluția manifestă a bolii înainte de intervenția chirurgicală prezintă relații nesemnificative cu prognosticul îndepărtat. După Copeland, supraviețuirea peste cinci ani este de 34% în cazul evoluției clinice, între 0—5 luni, de 39% între 6—12 luni și de 38%, peste 12 luni. Același autor, corelînd supraviețuirea peste cinci ani cu semnele clinice predominante, găsește următoarele date: tumoare palpabilă — 35%; semne de obstrucție — 24%; anemie — 37%. Prezența complicațiilor majore împietează cu deosebire asupra prognosticului imediat crescînd în mod semnificativ rata mortalității postoperatorii, dar totodată influențează negativ prognosticul îndepărtat, această constatare fiind explicată prin apariția complicațiilor majore, mai ales în stadiile de evoluție avansate ale cancerului colic.

Scanned with OKEN Scanner

17.9.9. CARACTERUL INTERVENȚIEI CHIRURGICALE

O rezecție extensivă poate vindeca un bolnav care ar fi murit după o intervenție mai puțin radicală. Rezecția extraperitoneală reprezintă în general o modalitate de exereză mai puțin adecvată decît o rezecție intraperitoneală, care oferă condiții mult mai avantajoase pentru realizarea anastomozei. Aprecierea prognostică a acestor date este însă dificilă. Se pare că detaliile tehnice sînt mai importante decît topica intervenției. Majoritatea autorilor găsesc rațională tehnica „no touch", a cărei valoare este contestată de Goligher.

Desigur există și leziuni care nu pot fi extirpate chiar de către un chirurg experimentat, dar pot beneficia de exereze paliative care, în unele cazuri, sînt urmate de o supraviețuire de 1—2 ani sau chiar mai mult.

Momentul operator are de asemenea o importanță prognostică imediată. În Clinica Chirurgie I Cluj-Napoca, mortalitatea după intervențiile chirurgicale efectuate în urgență a fost de 16,2%, față de 6,8% în cazurile în care s-a putut realiza o pregătire preoperatorie adecvată; mortalitatea generală, pe 340 bolnavi operați pentru cancer colic, se cifrează la 11,5%. În Institutul Oncologic Cluj-Napoca, mortalitatea imediată după exereză, cu pregătire prealabilă locală și generală, este de 5,5%, fără exereză, de 9%; supraviețuirea peste cinci ani la bolnavii la care s-a practicat o intervenție cu intenție de radicalitate este de 50% față de 3,15% în cazurile în care nu s-a practicat exereza leziunii.

BIBLIOGRAFIE

1. Abrams, J. S., Reines, H. D., *Increasing incidence of right-sided lesions in Colorectal Cancer*, Am. J. Surg., 1979, 137, 522—526.
2. Ackerman, L. V., Rosai, J., *Surgical pathology*, 5-th ed. St. Louis, Mosby C. V. Comp., 1974, 462—466.
3. Adloff, M., Lampert, M., Otteni, F., Nouzha, E., *Plaidoyer en faveur de la colectomie d'emblèe en cas de cancer colique vu en urgence*, J. Chir., 1971, 102, 45—52.
4. Adloff, M., Woessner, A., *A propos des perforations des cancers coliques*, Journ. Med. de Strasbourg, 1974, 4, 333—334.
5. Aldrete, J. S., Remine, W. H., *Vesico-colic fistula; a complication of colonic cancer. Long term results of surgical treatment*, Arch. Surg., 1967, 94, 627—632.
6. Akwari, O. E., Kelly, K. A., *Anterior Resection for Adenocarcinoma of the Distal Large Bowel*, Am. J. Surg., 1980, 139, 88—94.
7. Baker, W. N. W., Glass, E. R., Ritchie, K. J., Aylett, O. S., *Cancer of the rectum following colectomy and ileorectal anastomosis for ulcerative colitis*, Br. J. Surg., 1978, 12, 862—868.
8. Barbier, J., Zorblauches, J., *A propos de 100 cancers coliques*, Bordeaux Med., 1973, 9, 1332—1337.
9. Barringer, R. W. Jr., Dockerty, M. B., Waugh, J. M., Bargen, J. A.,

Scanned with OKEN Scanner

18. AFECȚIUNI COLICE RARE

18.1. SINDROMUL CHILAIDITI

Sindromul Chilaiditi este reprezentat de totalitatea manifestărilor clinice care decurg din interpoziția periodică sau permanentă a colonului între ficat și diafragm.

Afecțiunea a fost observată pentru prima dată în 1754 de către Heister (după această dată mai mulți autori comunică asemenea cazuri de interpoziție hepato-diafragmatică a colonului). În 1909 Chilaiditi publică un studiu amănunțit al bolii care de la acea dată îi poartă numele.

Sindromul Chilaiditi este o afecțiune rară, frecvența sa fiind apreciată diferit de autori; este cuprinsă între 0,02—0,05% din totalul internărilor într-un serviciu de chirurgie generală.

18.1.1. ETIOLOGIE — ANATOMIE PATOLOGICĂ

Interpunerea colonului între ficat și diafragm impune existența unui spațiu. Acest spațiu se produce prin îndepărtarea ficatului de diafragm sau prin ascensionarea diafragmului. Îndepărtarea ficatului de diafragm survine în cazurile de atrofie hepatică congenitală sau cîștigată, precum și în ptoza hepatică consecutivă laxității aparatului ligamentar de susținere a organului și diminuării presiunii abdominale, datorită hipotoniei musculare. Ascensionarea diafragmului poate fi cauzată de pareze frenice sau procese aderențiale pleurale, bazale drepte.

Unele anomalii ale colonului, cum ar fi dolicocolonul, megacolonul, colonul ascendent mobil, au fost incriminate în mecanismul de producere al sindromului Chilaiditi. Aceste anomalii pot avea un rol favorizant dar nu constituie factorii determinanți în apariția sindromului. În acest sens pledează și frecvența mai mare a acestor anomalii, fără interpoziție hepato-diafragmatică a colonului. Megadolicocolonul în sindromul Chilaiditi de multe ori este secundar și colonul revine la aspectul normal după repunerea în poziție fiziologică.

Ansa interpusă, de cele mai multe ori, este reprezentată de jumătatea dreaptă a colonului transvers, mai rar de intestinul subțire sau colonul sigmoid.

Interpunerea ansei are loc de obicei în poziție anterioară și laterală față de lobul hepatic drept. În cazuri rare, se poate produce interpunerea hepato-diafragmatică posterioară a colonului (fig. 18.1.).

Ectopia ansei colice determină de obicei alungirea și dilatarea colonului rezultînd un megadolicocolon secundar. Cu timpul, datorită stazei

colice și proceselor inflamatorii consecutive, se produce un proces de periviscerită care duce la fixarea definitivă a ansei în poziție ectopică, prin aderențe cu ficatul și diafragmul.

18.1.2. SEMNE CLINICE

Într-un procent important de cazuri, afecțiunea este asimptomatică sau cu o simptomatologie ștearsă, decelabilă doar printr-o anamneză amănunțită.

Clinic, sindromul Chilaiditi se manifestă prin tulburări polimorfe și necaracteristice de ordin digestiv și cardio-respirator.

Manifestările digestive din cadrul sindromului Chilaiditi sînt reprezentate de simptome asemănătoare celor din biliopatii, colopatii și afecțiuni gastro-duodenale. Ele constau în dureri localizate în regiunea epigastrică, hipocondrul drept și flancul drept, adesea iradiate în umărul drept, balonări, eructații, inapetență, greață, uneori vărsături. De obicei, aceste simptome cedează în clinostatism. Bolnavii prezintă meteorism, zgomote hidroaerice intestinale, flatulență, care de asemenea cedează în clinostatism. Constipația, alternînd cu diaree, este frecvent întîlnită.

Tulburările cardiovasculare de multe ori domină tabloul clinic al sindromului Chilaiditi, fiind reprezentate de jenă precordială, palpitații, tulburări de ritm. Uneori, bolnavii prezintă dureri precordiale cu iradieri în umărul și membrul superior stîng, mimînd crizele angionoase sau infarctul miocardic. Aceste tulburări sînt cauzate de comprimarea și ascensionarea diafragmului prin distensia gazoasă a colonului, cît și de un reflex vago-vagal determinat de pensarea colonului interpus.

În alte cazuri, apar tulburări respiratorii, manifestate prin dispnee, respirație superficială, tuse seacă, cauzate de compresiunea diafragmului.

Evoluția intermitentă a simptomatologiei clinice este determinată de reducerea spontană a ansei interpuse. Odată cu fixarea ansei prin aderențe, simptomatologia se permanentizează și complicația cea mai frecventă este reprezentată de ocluzia intestinală.

La examenul obiectiv se constată de obicei un abdomen flasc cu hipotonie musculară și marginea anterioară a ficatului coborîtă. Percutoric, matitatea hepatică este înlocuită prin timpanism, pe fața anterioară sau laterală. Uneori matitatea cardiacă este deplasată spre stînga.

18.1.3. DIAGNOSTIC

Dintre examinările paraclinice care se pot efectua, examenul radiologic joacă rolul esențial în stabilirea diagnosticului.

Examenul radiologic pe gol, în ortostatism, evidențiază sub cupola diafragmatică o transparență suprapusă peste umbra hepatică și care urmează mișcările diafragmului. Din profil se poate observa dacă interpunerea colică este anterioară sau posterioară. În clinostatism sau în poziție Trendelenburg, interpoziția se poate reduce; imaginea se menține dacă este vorba de o interpoziție fixată. De multe ori, transparența

aerică subdiafragmatică este edificatoare avînd aspectul haustrațiilor colice.

Examenul baritat — per os sau prin clisma baritată — aduce precizări în ceea ce privește segmentul digestiv interesat. Examenul cu bariu per os are avantajul că poate decela și eventualitatea interpunerii hepato-diafragmatice a altui segment al tubului digestiv decît cel colic. Există însă posibilitatea ca în cazul interpoziției nefixate, datorită greutății specifice mari a substanței baritate, ansa ectopică să coboare în poziție normală.

Insuflația cu aer a colonului poate să scoată în evidență haustrațiile colice și favorizează deplasarea subdiafragmatică a colonului în cazurile de interpoziție nefixată.

Examenul radiologic, după realizarea unui pneumoperitoneu artificial, poate evidenția haustrațiile colice între ficat și diafragm.

Celioscopia reprezintă o metodă de investigație paraclinică valoroasă în cazurile în care examinările radiologice nu au putut preciza diagnosticul. Prin laparoscopie se poate identifica organul interesat și poziția sa interhepatodiafragmatică, însă metoda este pretențioasă, riscantă și nu în tote cazurile concludentă.

Scintigrafia hepatică, mai puțin importantă în ce privește precizarea diagnosticului, în unele cazuri poate să identifice o hipotrofie a lobului drept hepatic.

Diagnosticul diferențial al sindromului Chilaiditi trebuie făcut cu afecțiuni ce dau imagini radiologice de transparență suprahepatică sau cu afecțiuni care se manifestă prin simptome asemănătoare.

Dintre afecțiunile în care apare transparența suprahepatică enumerăm:

- Hernia diafragmatică, în care imaginea aerică sau hidroaerică apare situată deasupra conturului diafragmatic;
- Abcesul subfrenic gazos drept, care realizează o imagine hidroaerică interhepatodiafragmatică, dar care e însoțit de semne infecțioase grave;
- În pneumoperitoneul postoperator, explorator sau prin perforație de organ cavitar, există imaginea radiologică de aer liber în cavitatea peritoneală, de transparență semilunară interhepatodiafragmatică. În clinostatism, transparența se situează în regiunea ombilicală. De asemenea, în pneumoperitoneul postoperator și explorator avem în antecedentele imediate cauza generatoare iar în cazul perforației de organ sînt prezente semnele peritonitei acute;
- Chisturile gazoase ale intestinului subțire, reprezentînd și ele o afecțiune rară, ridică mari probleme de diagnostic diferențial. Acestea pot avea simptomatologie clinică asemănătoare celei din sindromul Chiliaditi. Obiectiv, se pot manifesta prin timpanism în regiunea prehepatică, iar radiologic realizează imagini de transparență uniformă sau cu aspect policiclic. În aceste cazuri, uneori insuflația gazoasă a colonului poate elucida diagnosticul prin evidențierea valvulelor și pliurilor falciforme ale mucoasei colice;
- Piopneumotoracele închistat al bazei hemitoracelui drept poate preta la erori de diagnostic, însă aceste cazuri prezintă o simptomatologie și un aspect radiologic caracteristice;

Scanned with OKEN Scanner

• Chistul hidatic hepatic rupt și evacuat realizează imagini hidroaerice subdiafragmatice. În aceste cazuri, simptomatologia clinică, aspectul radiologic și investigațiile paraclinice pentru hidatidoza hepatică pot trânșa diagnosticul.

Diagnosticul diferențial cu afecțiuni ce se manifestă printr-o simptomatologie asemănătoare sindromului Chilaiditi trebuie să aibă în vedere afecțiuni hepato-biliare, gastro-duodenale, colice, pulmonare, cardiace. În aceste cazuri, tabloul clinic și investigațiile paraclinice specifice acestor afecțiuni elucidează diagnosticul.

18.1.4. TRATAMENTUL

Tratamentul medical indicat în formele tranzitorii și oligosimptomatice urmărește combaterea meteorismului și a tulburărilor funcționale determinate de pensarea ansei colice între ficat și diafragm.

Tratamentul medical vizează: combaterea meteorismului prin regim alimentar sărac în rezidii, alimentație fracționată în mese mici și frecvente; administrarea de cărbune vegetal; combaterea constipației prin regim alimentar adecvat și prin laxative ușoare; combaterea durerilor prin medicație antispastică; ridicarea tonusului musculaturii abdominale prin gimnastică și masaj; cură de îngrășare la bolnavii slabi; purtarea unei centuri abdominale în cazurile de ptoză viscerală și hipotonie a musculaturii abdominale.

Rezultatele tratamentului medical sînt inconstante sau au un caracter paleativ.

Tratamentul chirurgical este singurul care poate oferi rezultatele dorite în cazurile cu simptomatologie majoră.

Dintre metodele chirurgicale care au fost utilizate menționăm: visceroliza, cu repunerea colonului în poziție anatomică, visceroliza cu colopexie și diafragmoplicatura simplă, metode care, de cele mai multe ori, au fost urmate de recidivă, motiv pentru care au fost abandonate de majoritatea chirurgilor.

Unii autori au utilizat în tratamentul sindromului Chilaiditi rezecții de colon ce pot merge pînă la hemicolectomii. Dar și în aceste metode de tratament există riscul recidivei, căci în spațiul interhepatodiafragmatic persistent se poate angaja un alt segment al tubului digestiv.

Colectomia are indicație în tratamentul sindromului Chilaiditi doar în cazurile de megadolicocolon important și în defecte de rotație și acolare parietală ale colonului, care predispun la tulburări funcționale și complicații. În aceste cazuri, colectomia trebuie completată cu metode ce se adresează rezolvării spațiului de producere a hernierii.

Cele mai bune metode de tratament ale sindromului Chilaiditi sînt acelea care tratează afecțiunea ca pe o hernie internă, vizînd tratarea sacului herniar și a spațiului de herniere. O astfel de metodă este hepatopexia imaginată de Flekel, care constă în fixarea capsulei Glisson prin mai multe fire la diafragm și sutura ligamentului rotund și falciform la rebordul costal.

Scanned with OKEN Scanner

O contribuție importantă în tratamentul sindromului Chilaiditi are școala românească de chirurgie prin aplicarea unor metode originale inspirate din procedeul Burlui de tratament al cirozei hepatice prin extraperitonizarea lobului drept hepatic. Acest procedeu constă în decolarea peritoneului diafragmatic pre- și retrohepatic și suturarea celor două lambouri peritoneale între ele sub fața inferioară a ficatului. Metoda a fost aplicată în sindromul Chilaiditi de către Costescu, după reducerea prealabilă a interpoziției colice. Șuteu aduce modificări importante acestui procedeu. El decolează peritoneul diafragmatic înaintea lobului drept hepatic iar lamboul peritoneal rezultat este suturat la marginea anterioară a lobului drept hepatic. Ligamentul rotund al ficatului este decolat și transpus lateral drept, fiind suturat la marginea anterioară hepatică și la rebordul costal, care, dublînd lamboul decolat de pe diafragm, realizează o perdea solidă între viscerele abdominale și spațiul hepatodiafragmatic (fig. 18.2.; 18.3.). În urma aderențelor ce se constituie între ficat și diafragm, spațiul hepato-diafragmatic este desființat.

În interpoziția hepatodiafragmatică posterioară, cînd megadolicocolonul sau mobilitatea anormală a colonului impun hemicolectomia dreaptă, Oancea preconizează obliterarea spațiului hepatodiafragmatic posterior prin sutura peritoneului parietal și a mezocolonului restant la marginea posterioară a ficatului.

În unele situații de ptoză hepatică, produsă prin retracția scleroasă a epiploonului mic, este necesară visceroliza cu eliberarea ficatului prin secționarea epiploonului.

Plicaturarea diafragmului, ca metodă izolată de tratament sau asociată procedeului Șuteu, este necesară doar în cazurile de relaxare importantă a diafragmului, ce determină perturbări în funcția respiratorie și cardiocirculatorie.

18.2 ALTE AFECȚIUNI COLICE RARE

18.2.1. ACTINOMICOZA

Este o infecție endogenă produsă de Actinomyces israeli, care este de fapt o bacterie mai degrabă decît o adevărată ciupercă (Roy), inhabitînd în mod normal cavitatea bucală.

Afecțiunea se manifestă clinic prin tumori inflamatorii cronice și formare de fistule. Regiunea cervico-facială este cel mai frecvent interesată, urmată de torace și abdomen.

Colonul poate fi afectat de această infecție rară pe toată întinderea sa, de la regiunea ileo-ceco-apendiculară pînă la anus.

Regiunea cecală este localizarea cea mai frecventă din cavitatea abdominală. Infecția se instalează de obicei după o apendicită perforată, acest episod permițînd microorganismelor să iasă din lumenul apendicular. La intervenția chirurgicală nu se evidențiază nimic deosebit. După o perioadă de 2—3 săptămîni apare o masă indurată sub plaga operatorie care, ulterior, după drenaj, se transformă într-o fistulă persistentă.

Scanned with OKEN Scanner

Diagnosticul se pune după fistulizare, prin evidențierea granulelor cu aspect sulfuros sau a miceliilor în lichidul care drenează prin fistulă. Pînă la producerea supurației și a evacuării ei, prin fistulă, este greu să se facă diagnostic diferențial cu boala Crohn, cancer cecal sau abces apendicular.

Actinomicoza colică este fără excepție confundată cu cancerul, pînă tîrziu în evoluția bolii. Diagnosticul se pune fie prin examinare histologică sau bacteriologică, după extirparea formațiunii, fie prin găsirea de actinomices în puroiul unui abces care s-a exteriorizat prin fistulizare.

Tratamentul constă în drenaj chirurgical și antibiotice, dintre care atît penicilina cît și tetraciclinele sînt în egală măsură eficiente.

Obs. Bolnavul N.I. de 53 de ani se internează în Clinica Chirurgicală I din Cluj în 14 noiembrie 1970 cu tabloul clinic al unui bloc apendicular. După 3 săptămîni de tratament specific, formațiunea din fosa iliacă dreaptă nu regresează. Examenul irigografic nu este concludent. Se intervine chirurgical și se găsește un bloc pericecal format dintr-un țesut cazeos de culoare gălbuie. Se practică apendicectomia și se recoltează material pentru examen histopatologic care evidențiază, în țesutul juxtacecal, un proces granulativ cu elemente specifice de actinomicoză.

Postoperator se instituie tratament cu antibiotice, hidrazidă și iodură de K. Bolnavul părăsește clinica vindecat, la 3 săptămîni după intervenția chirurgicală. Controalele repetate, efectuate de-a lungul a 13 ani, relevă o vindecare definitivă, fără nici un semn de recidivă sau complicație postoperatorie.

18.2.2. AMOEBIAZA

Infecțiile bacteriene ale colonului de tip holeră sau diferitele tipuri de dizenterie, foarte rar sînt de interes chirurgical cu excepția necesității de a le distinge de alte forme de diaree din patologia colică.

Spre deosebire de acestea, infecția cu parazitul Entamoeba histolitica prezintă importanță în patologia chirurgicală.

Infectarea colonului cu acest parazit este endemică în multe zone tropicale. Statisticile cuprinzînd formele asimptomatice variază foarte mult dar s-a înregistrat o creștere în Europa și America, după cel de al doilea război mondial, prin întoarcerea trupelor din zonele tropicale. În prezent, prin circulația intensă spre și dinspre țările tropicale, și în țara noastră afecțiunea are potențial de apariție.

Infecția se produce prin ingerarea de alimente și apă infestate cu E. histolitica, în forma ei închistată. Odată ajuns în colon, parazitul pătrunde în glandele mucoasei colice, proliferează în stratul submucos și, prin secreție de enzime proteolitice, subminează mucoasa, dînd naștere la ulcere. Protozoarul poate pătrunde în sistemul venei porte, determinînd afectarea hepatică.

Infectarea secundară a ulcerelor este o evoluție obișnuită iar dacă boala persistă în forma cronică, identificarea parazitului cauzator devine dificilă datorită suprapopulării ulcerelor cu flora microbiană colică.

Amoebiaza se poate prezenta sub trei forme: ca o infecție colică localizată, cu simptome tipice de dizenterie, incluzînd și hemoragie digestivă inferioară; ca o leziune granulomatoasă, localizată mai ales la ni-

Scanned with OKEN Scanner

velul cecului și imitînd fidel cancerul, și prin interesare hepatică, producînd o hepatită amoebiană sau abces hepatic amoebian.

Ultimele două forme sînt foarte dificil de diagnosticat, deoarece simptomele sînt cu totul nesemnificative.

Infecția amoebiană produce o suferință de tip hiperpirexie progresivă cu interesarea importantă a stării generale, pierdere în greutate, anorexie și diaree. Dacă se produce cointeresarea hepatică, boala poate fi confundată cu hepatita virală. Examinările paraclinice evidențiază o hiperleucocitoză cu neutrofilie și prezența E. histolitica, în eșantioanele de scaun proaspăt.

Sigmoidoscopia relevă o proctocolită vasculară cu ulcerații ale mucoasei, iar parazitul poate fi evidențiat prin biopsie din ulcerații.

O formă de interes chirurgical deosebit este amoebomul Grigsby, o masă de țesut granulomatos la nivelul colonului care poate produce subocluzie, cu evidențierea, prin palpare, a unei formațiuni elastice cu caracter de „cîrnat" la nivelul unuia din segmentele colice. Tratamentul chirurgical al acestui amoebom, fără tratament prealabil, duce la peritonită sau abcese pericolice și fistulă fecală.

Diagnosticul diferențial în amoebiaza colică trebuie făcut cu colita ulceroasă, apendicită, dizenterie, diverticuloză și cancer colic.

Tratamentul formelor intraluminale se face cu diiodohidroxiquinilină (Diodoquin) și tetraciclină, iar formele extraluminale se tratează cu metronidazol.

Complicațiile sînt reprezentate de perforații colite fulminante, ameboame sau abcese hepatice. Abcesele hepatice pot perfora în pleură, pericard sau cavitatea peritoneală.

Perforația necesită operația de urgență, dar amoebiaza este indicat să fie tratată medicamentos.

Apendicectomia, în prezența unei infecții amoebiene active în regiunea cecală, comportă un risc considerabil de lezare a peretelui colic cu contaminare și infecție.

Bolnavii cu amoebiază colică cronică sînt susceptibili de a prezenta infecții grave cu caracter gangrenos a plăgilor operatorii, mai ales în jurul colostomiilor (Goligher).

18.2.3. ENDOMETRIOZA

Endometrioza reprezintă o heterotopie endometrială cu localizarea cea mai frecventă la nivelul sigmoidului și rectului.

Simptomele pot fi minime sau alarmante, cu dureri abdominale, dismenoree sau semne de ocluzie intestinală. Hemoragia „per rectum" se poate manifesta sub formă de sîngerări concomitente cu hemoragia menstruală.

Sigmoidoscopia este utilă pentru excluderea cancerului colic dar uneori ea poate evidenția o zonă indurată, sediul hemoragiei.

Pentru cazurile grave există trei posibilități terapeutice: rezecția segmentului colic interesat și eventual a uterului, terapie hormonală (androgeni și progestative) sau castrarea chirurgicală.

Scanned with OKEN Scanner

18.2.4. CARCINOIDUL COLIC

Carcinoidul constituie o apariție rară la nivelul colonului, reprezentînd aproximativ 2% din localizările gastrointestinale.

Această formă particulară și interesantă de tumoare a fost inclusă de Sziji în marea grupă a apudoamelor după ce Pearse, în 1968, a descris celula APUD (*Amine Precursor Uptake Decarboxylation*), de origine probabil neuroectodermică și cu capacitatea de a produce amine sau polipeptide endocrine. Apudoamele sînt tumori care se dezvoltă din aceste celule printr-un proces de hiperplazie adenomatoasă, putînd evolua spre adenom, carcinom sau tumori carcinoide.

Carcinoidul colic este de obicei de mici dimensiuni și rar produce simptomele caracteristice sindromului carcinoid.

Tumori mai mici de 1 cm diametru, nu produc simptome, sînt benigne și foarte greu pot fi decelate radiologic. Descoperită incidental o astfel de tumoare poate fi extirpată prin excizie în ic.

Incidența malignității carcinoidului colic, spre deosebire de adenocarcinom, este proporțională cu dimensiunea tumorii. Majoritatea tumorilor mai mari de 1 cm diametru și care produc simptome, sînt maligne și mai mult de jumătate din ele au determinat deja metastazări nodulare în momentul descoperirii. Manifestările clinice și radiologice ale carcinoidului colic simptomatic sînt în mare măsură identice cu cele ale adenocarcinomului colic.

Dacă nu se pun în evidență metastaze hepatice, rezolvarea chirurgicală constă într-o rezecție colică, întrunind principiile rezecției pentru cancerul colic.

18.2.5. COLONUL IRITABIL

Sindromul colonului iritabil este una din cele mai frecvente afecțiuni colice. Nu prezintă un grup bine delimitat de simptome ci o serie de tulburări variind de la dureri abdominale pînă la diarei sau constipație. Durerea este adesea asociată cu un colon spastic, fenomenele fiind de obicei induse sau agravate de stressuri emoționale. Afecțiunea reprezintă răsunetul colic al statusului psihic și sînt probabil manifestări hormonale ale tensiunii emoționale la fel ca și transpirațiile sau congestia feței.

Importanța chirurgicală a afecțiunii rezidă în necesitatea de a convinge bolnavii că nu suferă de una din bolile colice grave care trebuiesc excluse: boala Crohn, colita ulceroasă, cancer sau boală diverticulară. Caracterul polimorf al afecțiunii și lipsa unui substrat organic obligă pe chirurg să excludă și alte boli nelegate de colon ca: afecțiuni sistemice, hipotiroidism, sclerodermie, boala Addison, sindromul carcinoid, boala Basedow etc.

Tratamentul constă în a demonstra bolnavilor că pe baza sigmoidoscopiei, clismei baritate și examenului coprologic pentru paraziți, nici una din afecțiunile amintite nu este în cauză.

Scanned with OKEN Scanner

Tratamentul propriu-zis constă în suprimarea factorilor stressanți, schimbarea regimului igieno-dietetic, antispastice și antialgice fără a se recurge la opiacee.

18.2.6. TUBERCULOZA COLICĂ

Deși rară, mai ales în forma sa chirurgicală, afectarea tuberculoasă ileo-cecală reprezintă cea mai frecventă localizare a tuberculozei la nivelul intestinului (Simici).

De cînd boala Crohn a devenit o entitate clinică bine conturată, cu criterii certe de diagnosticare, tuberculoza hiperplastică ileo-cecală devine o afecțiune din ce în ce mai rar semnalată.

Deși această formă de enterită tuberculoasă predomină, tuberculoza poate afecta oricare parte a colonului. Afecțiunea poate fi asociată sau nu cu tuberculoza pulmonară. S-au descris cazuri în care afectarea intestinală reprezenta focarul primar al tuberculozei, cel pulmonar fiind absent.

Peretele segmentului colic afectat devine puternic îngroșat datorită infiltrației granulomatoase și fibrozei submucoasei și a celorlalte straturi. Consecutiv se naște o formațiune tumorală care reduce considerabil lumenul colic. Palparea unei mase tumorale la nivelul colonului, însoțită de dureri, diaree sau constipație, scaune cu sînge și mucus, ridică de obicei suspiciunea de cancer sau boală Crohn. Examenul radiologic pulmonar cu descoperirea tuberculozei, atrage atenția asupra posibilității tuberculozei colice, diagnostic ce poate fi confirmat prin decelarea bacilului în scaun. Teoretic, afecțiunea se tratează prin simpla chimioterapie antituberculoasă. În ultimul timp însă, tot mai mult se abordează afecțiunea chirurgical, mai întîi pentru că laparotomia urmărește și excluderea unei alte naturi a tumorii dar și pentru că rezecția segmentului interesat dă rezultate bune.

18.2.7. TRAUMATISMELE PNEUMATICE ALE COLONULUI

Această formă particulară de traumatism colic a fost descrisă detaliat în 1931 de Burt. Leziunea se produce în covîrșitoare majoritate a cazurilor prin insuflarea accidentală sau din glumă de aer comprimat în anusul bolnavului. Efectul creșterii bruște a presiunii intrarectale și intracolice este ruptura colonului, de obicei la nivelul sigmoidului, de-a lungul unei tenii. Rectul pare să fie rezistent la ruptură. La unul din cele trei cazuri observate în Clinica Chirurgicală I, după o insuflare de aer la 7 atmosfere s-a produs o deșirare completă a teniei mijlocii pe întreaga lungime a colonului transvers, numeroase plesnituri longitudinale la nivelul colonului ascendent și trei perforații pe marginea mezostenică a colonului transvers. Bolnavii se prezintă în stare de șoc, cu dureri abdominale violente și o considerabilă distensie abdominală, cu tulburări respiratorii, datorate împingerii diafragmului de către pneumoperitoneu.

Scanned with OKEN Scanner

Anamneza, starea bolnavului și examenul local facilitează punerea diagnosticului și intervenția chirurgicală, imediat ce rezultatele măsurilor de deșocare permit aceasta.

18.2.8. PERFORAȚIILE SPONTANE ALE COLONULUI*

Perforațiile spontane sînt reprezentate de perforații ale colonului aparent normal, în lipsa oricăror afecțiuni ce pot determina perforații (diverticul, ulcer colic, neoplasm, colită ulceroasă, traumatism extern sau intraluminal).

Prima perforație spontană a colonului a fost remarcată în 1827 de Benjamin Brodie. În 1961, Dickinson și Gilmour au adunat din literatură 19 cazuri de perforație spontană colică, la care au adăugat 6 observații ale lor. Alte cazuri au fost comunicate de Kirkham, Jokinen și Stuckey, Kessing, Sanan, Zerois.

Perforațiile spontane de colon se întîlnesc la orice vîrstă și interesează în măsură egală ambele sexe.

Perforația spontană se localizează în majoritatea cazurilor pe colonul distal și foarte rar pe colonul drept. Leziunea apare mai frecvent în zona antimezostenică, dar poate fi întîlnită și în zona de inserție a mezocolonului. Perforațiile se produc la nivelul teniilor sau în spațiile dintre ele.

Etiologia nu poate fi precizată. Unii autori au căutat să explice cauza perforației spontane prin destinderea mecanică produsă de fecaloame. Această supoziție este contrazisă de faptul că în unele cazuri perforația se produce chiar și acolo unde tunica musculară este bine reprezentată. Alți autori au interpretat perforațiile spontane în legătură cu unele eforturi, printre care și cel de defecație. Există însă perforații spontane la care nu se poate face legătura cu nici un efort, unele survenind chiar în timpul somnului.

Simptomatologia. Debutul este brusc, fără semne premergătoare, prin dureri vii în etajul abdominal inferior care se generalizează repede și apar semnele clinice locale și generale ale peritonitei acute.

Diagnosticul preoperator este dificil, avînd în vedere raritatea cazurilor. De cele mai multe ori, se pune diagnosticul de ulcer perforat, apendicită perforată, diverticul colic perforat etc.

Principiile de tratament sînt aceleași ca în cazul perforațiilor traumatice ale colonului.

18.2.9. PERFORAȚII COLICE PRIN IRIGAREA COLOSTOMIEI

Este o leziune colică rară dar care se produce totuși, reprezentînd unul din argumentele majore care determină pe chirurgi să nu recomande această formă de tratament în întreținerea colostomiei. Se estimează că o perforație se produce la 50.000 de irigații efectuate (Jones). Autorul citat a observat 12 cazuri, timp de 10 ani, din care surprinzător, șase s-au produs în timp ce bolnavii erau spitalizați.

---

* Adrian Blaj.

Scanned with OKEN Scanner

Mai frecvent, accidentul se soldează cu un abces al peretelui la nivelul colostomiei, perforația intraperitoneală fiind mai rară. Atunci cînd aceasta din urmă s-a produs, este indicat să se disece colonul, să se secționeze proximal de perforație și să se exteriorizeze capătul secționat.

18.2.10. COLONUL IRADIAT

Efectul nociv al razelor Röntgen asupra intestinului se cunoaște din 1897, 2 ani după descoperirea lor, cînd Walsh a descris diareea și crampele consecutive examinărilor radiologice, rezolvate prin instalarea ecranului de protecție între radiolog și sursa de raze.

Enterocolita de iradiație a devenit o problemă majoră, datorită dozelor foarte mari de iradiere utilizate azi în tratamentul neoplaziilor uterine, vezicale și prostatice și poate pentru faptul că tehnicile moderne de iradiere externă emit doze viscerale mari, fără sau cu foarte mică reacție tegumentară, pentru a atrage atenția radioterapeutului.

Colonul în general are o toleranță mai mare la radiații decît intestinul subțire. Leziuni de iradiere serioase ale colonului se semnalează la 1—2% din femeile iradiate pentru cancer de col uterin. Incidența complicațiilor serioase crește cînd se aplică tratamente care depășesc 6500 de razi.

Răspunsul la iradiere se manifestă prin hiperemie mucoasă și edem, infiltrat celular inflamator extensiv, microabcese iar apoi ulcerații mucoase datorită lipsei de regenerare epitelială. Efectul cel mai drastic se manifestă la nivelul vaselor, unde apar fenomene de vascularită progresivă, afectînd mai ales arteriolele din submucoasă cu îngroșarea peretelui vascular, ceea ce duce la ocluzie luminală și tromboză. Ischemia progresivă se asociază cu îngroșarea și fibrozarea submucoasei. Leziunile evoluează spre ulcerații, apoi abcese și, în final, fistule, toate avînd la bază fenomenul ischemic.

Simptomele tîrzii ale leziunilor de iradiere asupra colonului apar la luni sau ani după iradiere și se manifestă clinic prin atrofie mucoasă, ulcerații, stricturi, abcese, fistule sau perforație.

Tratamentul leziunilor colice de iradiație este dificil și adesea ineficace. Tratamentul conservativ va fi aplicat atîta timp cît acesta este eficient.

Țesutul fibros ischemiat duce la vindecarea dificilă a plăgilor operatorii, dehiscența suturilor colice, infecții și perforații oculte.

În fața colonului iradiat, chirurgul trebuie să respecte cîteva percepte caracteristice acestui tip de leziune (Morgenstern):

- Să se evite deschiderea unui abdomen iradiat atîta timp cît situația nu forțează serios indicația de a opera;
- Să se evite rezecțiile extinse și anastomozele multiple. Segmentele scurte izolate se vor rezeca dar segmente lungi este mai indicat să se rezolve prin bypass-uri latero-laterale;
- Să se evite liza extensivă a aderențelor. Liza aderențelor la nivelul unui colon iradiat produce soluții de continuitate minuscule care vor duce la perforații postoperatorii și fistule;

Scanned with OKEN Scanner

• Să se efectueze control microscopic extemporaneu din capetele colice care urmează a fi anastomozate pentru a exclude posibilitatea existenței leziunilor de iradiere nedecelabile macroscopic;

• Să se protejeze obligatoriu anastomoza printr-o colostomie proximală.

Perspectiva enterocolitei de iradiație este severă. Mulți bolnavi sînt scutiți de aceste suferințe, decedînd din cauza afecțiunii primare, înainte de a se produce leziunile de iradiere. Mult mai mulți însă, sînt victimele procedurilor cu care le-a fost tratat cancerul.

BIBLIOGRAFIE

1. Bareliuc, L., Neagu, N., *Embriologie umană*, Ed. medicală, București, 1977, 118—128.
2. Bernard, M., *Contribuțiuni la studiul maladiei Chilaiditi*, Teză pentru doctoratul în medicină și chirurgie, Fac. de Medicină București, 1948.
3. Burlui, D., Rațiu, O., Albu, E., *Extraperitonizarea lobului hepatic drept în tratamentul chirurgical al cirozei hepatice ascitogene (procedeu personal)*, Chirurgia, (Buc.), 1961, 10, 4, 615—621.
4. Burlui, D., Mănescu, Gh., *L'extrapéritonisation du lobe droit du foie dans le traitement de l'ascite cirrhotique*, La Presse Medicale, 1964, 72, 10: 591—596.
5. Burlui, D., Rațiu, O., Mihai, V., *Rezultate tardive după hepatofrenopexie prin extraperitonizarea lobului hepatic drept în tratamentul ascitei*, Chirurgia, 1970, 19, 11, 971—964.
6. Burt, C. A. V., Cit. în Jones, P. F., *Emergency Abdominal Surgery*, Blackwell Scientific Publications, 1974, 728.
7. Constantinescu, V., *Cercetări experimentale asupra aspectelor histologice și angiografice ale extraperitonizării hepatice (procedeu Burlui)*, Revista sanitară militară, 1976, 3, 159—164.
8. Cotescu, N., Andronescu, P., *Extraperitonizarea lobului drept hepatic în tratamentul interpoziției hepatodiafragmatice a colonului*, Chirurgia, 1967, 16, 11, 977—981.
9. Darnaud, M., Denard, R., *Megacolon de l'adulte avec interposition hepatodiafragmatique*, Archives des maladies de l'appareil digestif, 1951, 40, 2, 120—129.
10. Dickinson, P. H., Gilmour, J., *„Spontaneous" rupture of the distal large bowel*, Br. J. Surg., 1961, 49:157—159.
11. Fanardjian, V. A., *Radiologia tubului digestiv*, Editura medicală, București, 1954, 376—377.
12. Goligher, J. C., *Surgery of the anus, rectum and colon*, 4-th ed., London, Baillière Tindall, 1980, 915—926.
13. Grigsby, W. P., *Collective Rewiew: Surgical treatment of Amoebiasis*, Surg. Gynecol. Obstet., 1969, 128, 609.
14. Hardy, Z. D., Bailey, R. V., în *Rhoad's Textbook of Surgery*, Fifth Edition, J. B. Lippincott Co, Philadelphia—Toronto, 1977, 127—129.
15. Ionescu, A., Roșca, I., Mendelson, P., *Considerații asupra unui caz de interpunere a colonului sigmoid între hemidiafragma dreaptă și ficat*, Chirurgia, 1963, 12, 2, 251—255.
16. Jokinen, T. I., Stuckey, M., *Spontaneous rupture of the sigmoid colon. Report of a case*, Acta Chir. Scand., 1962, 123, 155—158.

Scanned with OKEN Scanner

Redactor: FELICIA TEODOR
Tehnoredactor: CONSTANTIN RUSU

Apărut: 1984. Bun de tipar: 27.06.1984. Comanda nr.: 2502.
Coli de itpar: 24,50+60 pl. Hîrtie: velină 70 g/mp.
Format: 70×100/16.

Tiparul executat sub comanda nr. 223
la ÎNTREPRINDEREA POLIGRAFICĂ CLUJ
Municipiul Cluj-Napoca
B-dul Lenin nr. 146.
Republica Socialistă România

Scanned with OKEN Scanner